

## RESSECÇÃO ISOLADA DO SEGMENTO I SOB EXCLUSÃO VASCULAR HEPÁTICA TOTAL

### ISOLATED SEGMENT I RESECTION UNDER TOTAL HEPATIC VASCULAR EXCLUSION

João Eduardo Nicoluzzi<sup>1</sup>

Marcelo Aranha<sup>2</sup>

Pedro Ernesto Caron, TCBC-PR<sup>3</sup>

#### INTRODUÇÃO

Os tumores hepáticos raramente se originam no lobo caudado<sup>1-4</sup>. Na maioria dos casos são metastáticos<sup>1</sup>.

As ressecções isoladas do segmento I, ou lobo caudado são raras e geralmente estão associadas a hepatectomias extensas<sup>1,2,4</sup>. Devido ao fato das margens tumorais serem exíguas, estas ressecções isoladas devem ser consideradas apenas para pequenos tumores malignos<sup>1</sup>. Para tumores maiores, a segmentectomia I isolada está indicada somente para neoplasias benignas<sup>1</sup>.

Quanto ao acesso, a segmentectomia I pode ser realizada por via esquerda, direita ou anterior trans-hepática<sup>1</sup>. Sua escolha está associada às condições do paciente, levando-se em consideração a extensão do tumor em direção cranial, a origem e a dominância dos vasos que proporcionam seu suprimento, a presença de processo retrocava e a experiência do serviço<sup>1</sup>.

A ressecção isolada do segmento I é um procedimento tecnicamente complexo, devido não somente à localização anatômica de difícil acesso, mas também por sua proximidade com grandes vasos,

que oferece risco de hemorragia grave e de embolia gasosa<sup>3</sup>.

Esses riscos podem ser reduzidos com o uso da exclusão vascular do fígado (EVF), que pode ser vista como o método mais efetivo para redução de perdas sangüíneas<sup>3</sup>. Suas indicações consistem nas ressecções de lesões próximas à veia cava inferior (VCI), veias supra-hepáticas, entre a bifurcação portal e a VCI, bem como naquelas com infiltração de VCI<sup>3</sup>. A EVF consiste no clampeamento contínuo do pedículo hepático, seguido do clampeamento da VCI infra-hepática e supra-hepática, além da ligadura da veia supra-renal direita<sup>5</sup>. O clampeamento aórtico supra-celíaco, descrito na técnica original, não é mais realizado na atualidade. Em pacientes com fígado normal a EVF pode ser tolerada por até noventa minutos e no caso de cirrose até trinta minutos com segurança<sup>5</sup>. Certos pacientes não toleram a diminuição do débito cardíaco associado ao clampeamento da VCI na EVF, necessitando de circuito veno-venoso extra-corpóreo ou de outras técnicas de controle vascular do fígado<sup>5</sup>.

Neste trabalho apresenta-se um caso de ressecção isolada do segmento I por metástase de tumor de cólon sob EVF.

1. Coordenador do Programa de Transplante Hepático e Pancreático do Hospital Angelina Caron; Especialista em cirurgia hepatobiliar pela Universidade Paris XI, Hospital Paul Brousse, Paris; Doutor em Cirurgia pela UFPR.
2. Residente do Serviço de Cirurgia-geral do Hospital Angelina Caron.
3. Chefe do Serviço de Cirurgia-Geral do Hospital Angelina Caron.

Recebido em: 23/05/2002

Aceito para publicação em: 18/02/2003

Trabalho realizado no Serviço de Cirurgia-Geral do Hospital Angelina Caron (HAC), Campina Grande do Sul, PR.

## RELATO DO CASO

Paciente branca, feminina, 57 anos, com história de colectomia esquerda há dois anos por adenocarcinoma de cólon Dukes C, Astler-Coller C II. No seguimento, após aumento significativo da dosagem sérica do antígeno carcinoembrionário, em exame tomográfico de abdomen foi observada lesão tumoral de 2 cm de diâmetro localizada no segmento I, próximo à veia supra-hepática média. Os demais exames não demonstraram outros focos de recidiva, tendo sido indicada segmentectomia I com intenção curativa.

Foi realizada incisão subcostal bilateral, com extensão superior para o apêndice xifóide. O fígado foi totalmente mobilizado após secção de seus ligamentos e a via de acesso escolhida ao tumor foi a direita, com reflexão do fígado para a esquerda (Figura-1). O lobo caudado contornava completamente a VCI sendo progressivamente liberado, a partir da ligadura dos seus ramos de drenagem para a VCI e da secção do ligamento hepato-caval, permitindo exposição completa da veia cava retro-hepática (Figura-1). Pela proximidade do tumor às veias supra-hepáticas média e esquerda, a ablação do segmento I foi feita sob EVF por vinte minutos (Figura-2), com dissector ultrassônico. Após revascularização hepática, foi realizada

hemostasia complementar e ocluído com pontos de sutura os orifícios de ductos biliares. A cavidade abdominal foi drenada com dreno aspirativo exteriorizado no flanco direito.

A paciente apresentou boa evolução pós-operatória, marcada nos primeiros dias por elevação significativa das enzimas hepáticas, consequência da EVF, sem contudo, apresentar repercussão clínica. Recebeu alta no sétimo dia de hospitalização em boas condições. O exame anatomopatológico demonstrou margens com mais de 1 cm e livres de neoplasia.

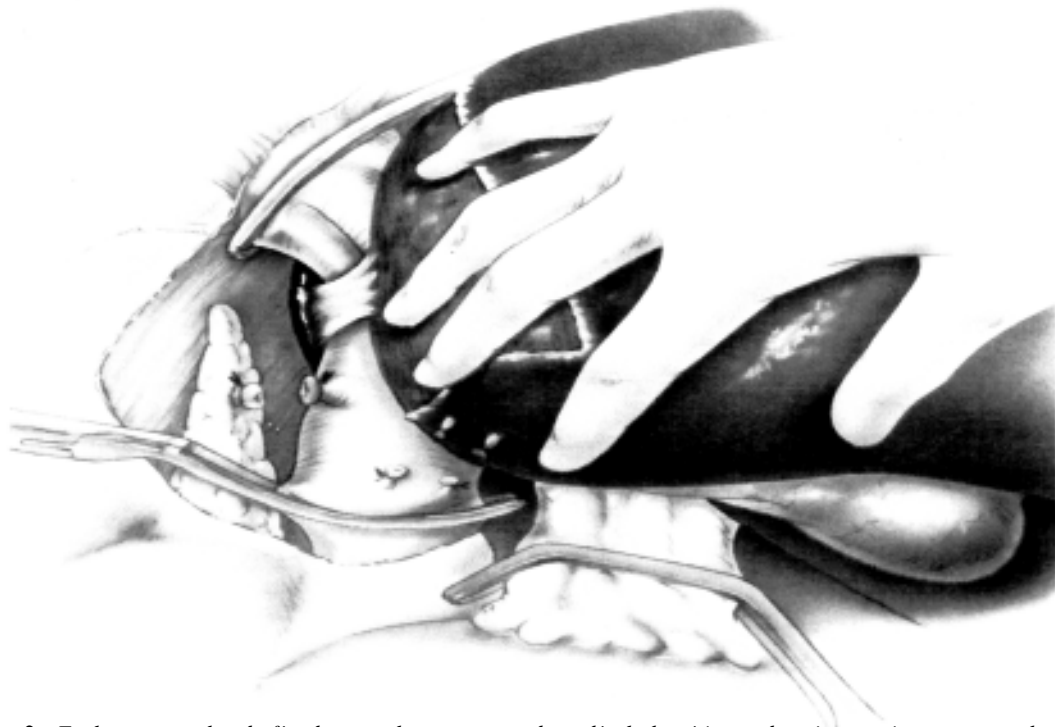
## DISCUSSÃO

Os tumores hepáticos raramente originam-se no lobo caudado e relatos específicos de ressecções isoladas são raras<sup>2</sup>.

Em 1992 Yamamoto *et al.*<sup>4</sup> descreveram o caso de um paciente com hepatocarcinoma localizado no segmento I, com dimensão de 3x3 cm, em que foi realizada ressecção isolada após divisão da porção anterior do fígado para permitir a abordagem do lobo caudado. A hepatotomia do parênquima que recobre o segmento I, está associada com grande perda sanguínea além de dano hepático importante e totalmente desnecessário. O acesso direito com



Figura 1 - Via de acesso hepática direita com reflexão do fígado para a esquerda.



**Figura 2** - Exclusão vascular do fígado com clampeamento do pedículo hepático, e da veia cava ingra e supra-hepáticas.

rotação do fígado para a esquerda, após ligadura dos ramos de drenagem do segmento I para a VCI, permite excelente acesso e campo cirúrgico, sem as desvantagens e riscos de uma hepatotomia.

Em ressecções hepáticas, o controle do fluxo venoso retrógrado, proveniente dos vasos supra-hepáticos, é mais importante e geralmente mais complexo do que o controle do fluxo do pedículo hepático. No caso específico da ressecção isolada do segmento I, o tempo operatório de maior risco é a divisão da porção ântero-superior do lobo caudado do restante do parênquima hepático, devido à proximidade do plano de clivagem com as raízes das veias supra-hepáticas. Sem o controle vascular retrógrado adequado, um plano de clivagem mais profundo pode resultar em hemorragia maciça ou mesmo embolia venosa por lesão de vaso supra-hepático. Por este

motivo, a utilização da EVF permite o controle completo e seguro tanto do fluxo retrógrado, quanto do pedículo hepático e uma ressecção exangue e segura para o paciente. Certos pacientes podem apresentar intolerância hemodinâmica à EVF, nestes casos pode ser aplicada uma variante técnica, com clampeamento seletivo somente dos vasos supra-hepáticos individualmente, associado ao clampeamento do pedículo portal sem oclusão da VCI<sup>5</sup>.

Foi demonstrada a necessidade de respeitar-se margem mínima de pelo menos 1 cm em ressecção hepática por metástase colo-retal com fins curativos<sup>1</sup>. Este é o principal fator limitante para ressecções isoladas do lobo caudado e justifica o porquê da maioria das metástases para o segmento I estarem associadas à ressecções hepáticas extensas, com sacrifício de grandes porções de tecido hepático sadio.

---

## ABSTRACT

*An isolated hepatic caudate lobectomy was performed in a fifty-seven-year-old white woman presenting a colo-rectal metastasis to hepatic segment I. The resection was performed under total liver vascular exclusion due to the proximity to hepatic veins. The patient presented an uneventful hospitalization being discharged on day seven.*

**Key words:** *Caudate Lobe; Segmentectomy; Hepatic Resection; Liver Vascular Exclusion.*

---

**REFERÊNCIAS**

1. Elias D, Lasser PH, Desruennes E, et al. - Surgical approach to segment I for malignant tumors of the liver. *Surg Gynecol Obstet* 1992, 175(1):17-24.
2. Nakayama H, Masuda H, Miyake H, et al. - Anterior approach for resection of metastatic liver tumors infiltrating the caudate lobe. *Hepatogastroenterology*, 2002, 49(47): 1401-1404.
3. Emre S, Schwartz ME, Katz E, et al. - Liver resection under total vascular isolation. Variations on a theme. *Ann Surg*, 1993, 217(1): 15 -19.
4. Yamamoto J, Takayama T, Kosuge T, et al. - An isolated caudate lobectomy by the transhepatic approach for hepatocellular carcinoma in cirrhotic patients. *Surgery*, 1992, 111(6):699-702.
5. Borie DC, Adam R. - Les clampages vasculaires du foie. Indications et limites. *Ann Chir*, 1997, 51(6): 617-626.

Endereço para correspondência:

Dr. João Eduardo Nicoluzzi

Rua: Santo Amaro, 118 – Água Verde.

80620-330 - Curitiba-Pr

E-mail: jenicoluzz@yahoo.com