

RECONSTRUÇÃO ABDOMINAL TARDIA SEM TENSÃO APÓS LAPAROSTOMIA - UMA NOVA TÉCNICA

DELAYED TENSION-FREE CLOSURE AFTER LAPAROSTOMY – A NEW TECHNIQUE

Marcos Campos W. Reis, TCBC-MG¹; Renato Miranda de Melo, TCBC²; Daniel Paulino Santana³; Carolina Trancoso de Almeida⁴; Helena Regina de Brito Lima⁵

RESUMO: Objetivo: A reconstrução abdominal tardia após laparostomia é sempre um procedimento desafiador para o cirurgião devido à necessidade de se corrigir um grande defeito na parede abdominal anterior, o que habitualmente demanda a lise de extensas aderências entre alças intestinais e o tecido cicatricial, sem que a hérnia incisional seja o resultado final. Neste trabalho, propomos uma técnica simples e inédita para esta reconstrução abdominal, sem tensão, utilizando tela de polipropileno sobre o tecido de granulação, sem necessidade de qualquer dissecação intra-peritoneal. **Método:** Descrição da técnica e estudo prospectivo de 17 pacientes submetidos à mesma entre 1998 e 2005. Foram analisados; a causa da laparostomia, o tempo entre a laparostomia e a reconstrução, o tempo operatório e a evolução pós-operatória imediata e tardia incluindo a incidência de hérnias incisionais. **Resultados:** A idade média dos pacientes foi de 41 anos. As indicações da laparostomia foram; peritonite em oito pacientes, trauma abdominal em outros oito e pancreatite necrotizante em um. O tempo médio até a reconstrução abdominal foi de 14 meses. O tempo médio do procedimento cirúrgico foi de 130 minutos. O período médio de internação hospitalar foi de 2,6 dias para os 15 pacientes sem complicações pós-operatórias. Não houveram óbitos ou ocorrência de síndrome de compartimento abdominal relacionados à técnica. A média do período de acompanhamento pós-operatório é de 24 meses e até o momento não há ocorrência de hérnia incisional em todo o grupo. **Conclusão:** A técnica aqui proposta é de fácil execução e reprodutibilidade, torna desnecessária a manipulação da cavidade abdominal com conseqüente diminuição do risco de lesão de vísceras abdominais e proporciona o fechamento definitivo da laparostomia sem tensão. Esta técnica não acarretou síndrome de compartimento abdominal e nenhum paciente desenvolveu hérnia incisional até o momento (*Rev. Col. Bras. Cir.* 2006; 33(3): 156-160).

Descritores: Hérnia ventral; Laparotomia; Parede abdominal; Telas cirúrgicas/utilização; Procedimentos cirúrgicos do sistema digestório.

INTRODUÇÃO

A laparostomia consiste em um recurso cada vez mais utilizado na prática cirúrgica atual¹⁻¹⁰, sendo adotado para pacientes em estado crítico no qual não é possível ou é contra-indicada a realização do fechamento abdominal definitivo após a laparotomia. Dentre as indicações para a sua utilização, destacam-se cirurgias para controle do dano, pancreatites e peritonites graves. Além de proporcionar abordagens cirúrgicas repetidas à cavidade abdominal, a manutenção do paciente em laparostomia previne a ocorrência da síndrome de compartimento abdominal¹¹.

O suporte adequado em terapia intensiva para estes pacientes críticos tem aumentado significativamente as taxas de sobrevivência, tornando o fechamento da laparostomia um passo desafiador para o cirurgião ao final do tratamento. A reaproximação por sutura simples das aponeuroses dos músculos retos abdominais na linha mediana, embora seja a melhor opção, não é possível em todos os pacientes devido à acomodação das bordas da ferida e do conteúdo abdominal e

o processo cicatricial que ocorre por segunda intenção através de granulação e retração da ferida resultando em defeito ventral na parede abdominal (Figura 1). Nestes casos, impõe-

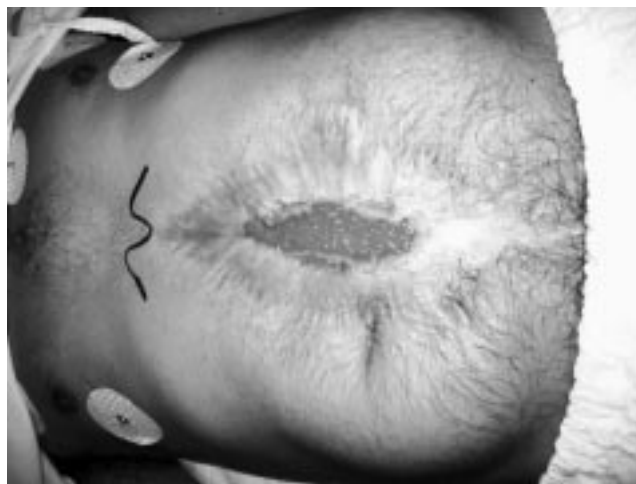

Figura 1 - aspecto do abdome 5 meses após laparostomia.

1. Cirurgião Geral e Coordenador da Residência Médica em Cirurgia Geral do Hospital da Baleia – Fundação Benjamim Guimarães; Cirurgião da equipe do Hospital Lifecenter, Alberto Cavalcanti e Pronto Socorro João XXIII.
2. Doutor em Cirurgia – Faculdade de Medicina UFMG; Cirurgião da Clínica de Hérnia – Alfenas – Minas Gerais.
3. Médico Residente em Cirurgia Geral – Hospital da Baleia – Fundação Benjamim Guimarães.
4. Mestre em Cirurgia – Faculdade de Medicina da UFMG; Cirurgiã Equipe de Cirurgia Geral do Hospital da Baleia – Fundação Benjamim Guimarães
5. Cirurgiã Plástica

Recebido em 14-12-2005

Aceito para publicação em 23-01-2006

Conflito de interesses: nenhum

Fonte de financiamento: nenhuma

Trabalho desenvolvido no Serviço de Cirurgia Geral do Hospital da Baleia – Fundação Benjamim Guimarães – Belo Horizonte – Minas Gerais.

se a necessidade de cirurgia reconstrutora futura com finalidades estéticas e funcionais.

Diversas técnicas foram descritas para a reconstrução abdominal tardia^{5,10-24}, sendo que a maior parte delas envolve a utilização de enxertos de pele, transformando o defeito abdominal em uma hérnia incisional, seguido da complexa técnica de separação de componentes. Estas técnicas demandam procedimentos múltiplos e requerem a liberação das extensas aderências entre o tecido de granulação já epitelizado e as vísceras abdominais.

Com base nestas considerações, o presente trabalho tem como objetivo propor e demonstrar os resultados de um estudo prospectivo acerca de uma técnica simples de reconstrução abdominal tardia após laparostomia, sem tensão e sem necessidade de qualquer dissecação visceral, utilizando a prótese de polipropileno supra-aponeurótica e sobre o tecido de granulação.

MÉTODO

Entre 1998 e 2005, 17 pacientes foram submetidos à técnica cirúrgica proposta para correção definitiva do defeito ventral decorrente de laparostomia em fase tardia. Dentre eles, 12 (70,6%) eram do sexo masculino e cinco (29,4%) do sexo

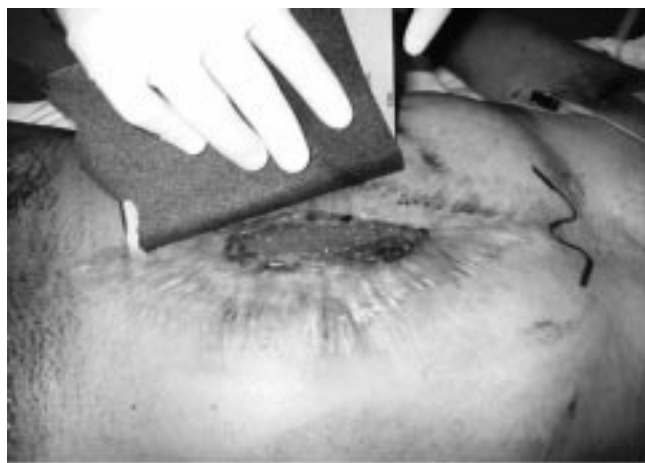

Figura 2 - utilização de lixa d'água fina para escarificação da superfície epitelizada sobre o tecido de granulação.

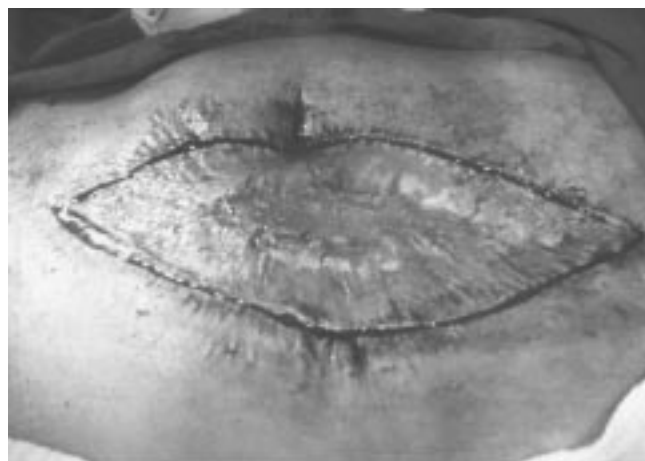

Figura 3 - incisão cutânea ao longo da borda da área escarificada.

feminino. A idade dos pacientes variou entre 19 e 74 anos (média, 41 anos). A laparostomia foi indicada em oito (47%) pacientes com peritonite, em outros oito (47%) pacientes com trauma abdominal e em um (6%) paciente com pancreatite aguda necrosante. O diâmetro transversal máximo do defeito abdominal variou entre 11 e 30 cm. O tempo entre a confecção da laparostomia e a correção definitiva foi de 3 a 36 meses (média, 14 meses). Foram registrados dados quanto ao acompanhamento prospectivo dos pacientes, incluindo a duração do procedimento cirúrgico, a ocorrência de complicações e a evolução pós-operatória, com ênfase no aparecimento de hérnia incisional. O protocolo foi aprovado pela Comissão de Ética da instituição e teve o consentimento de todos os pacientes.

Quanto à técnica anestésica empregada, cinco pacientes foram submetidos ao bloqueio peridural, seis ao bloqueio raquidiano, dois ao bloqueio combinado das duas técnicas anteriores e quatro pacientes foram submetidos a anestesia geral. Todos os pacientes receberam antibioticoprofilaxia venosa constituída por 2 gramas de cefalotina infundidos logo antes da anestesia, sendo repetido 1 grama de seis em seis horas por 24 horas.

A técnica inicia-se, após a degermação do sítio cirúrgico, com a escarificação de toda a superfície já epitelizada do tecido de granulação. Utilizamos para este fim uma lixa d'água fina nº 20 esterilizada (Figura 2) o que permite uma escarificação mais uniforme. Novamente é realizada degermação e a seguir são colocados os campos operatórios. Não há necessidade de escarificação da área de granulação úmida no centro da cicatriz quando esta se faz presente. Incisa-se então a pele, acompanhando a borda da área escarificada, evitando-se que tecido cutâneo normal permaneça aderido à área escarificada (Figura 3) o que resultaria em inclusão epidérmica no subcutâneo ao término do procedimento. A pele e o subcutâneo são dissecados da aponeurose anterior dos músculos retos em ambos os lados, de modo que as bordas da incisão possam ser aproximadas na linha mediana sem tensão (Figura 4). O reforço da parede abdominal consiste no posicionamento da tela de polipropileno monofilamentar sobre a área escarificada e recobrimo a aponeurose anterior dos músculos retos abdominais numa extensão de 6 a 8 cm em cada lado (Figura 5). A prótese é fixada sobre o tecido aponeurótico com pontos simples de fio de polipropileno 2-0. Em 14 pacientes foi posicionado dreno aspirativo a vácuo ao logo de toda a área de descolamento, sobre a tela, exteriorizado por contra-incisões. Com fio absorvível, realiza-se sutura subdérmica contínua para aproximação do tecido subcutâneo e diminuição de espaço morto. A sutura da pele é confeccionada com fio de nylon 4-0 e recomenda-se compressão abdominal no pós-operatório.

RESULTADOS

A duração do procedimento cirúrgico variou de 55 a 190 minutos (média, 122 minutos). Ocorreram apenas complicações locais. Dentre as complicações encontradas, dois (12%) foram infecção da ferida operatória que foram tratadas com antibioticoterapia, sem retirada da tela de polipropileno. Outras complicações presentes foram hematoma, seroma e

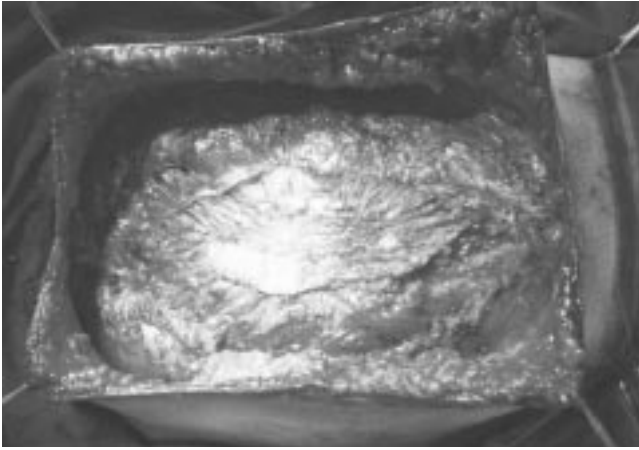


Figura 4 - aspecto final após dissecação da pele e subcutâneo da aponeurose dos músculos retos abdominais.

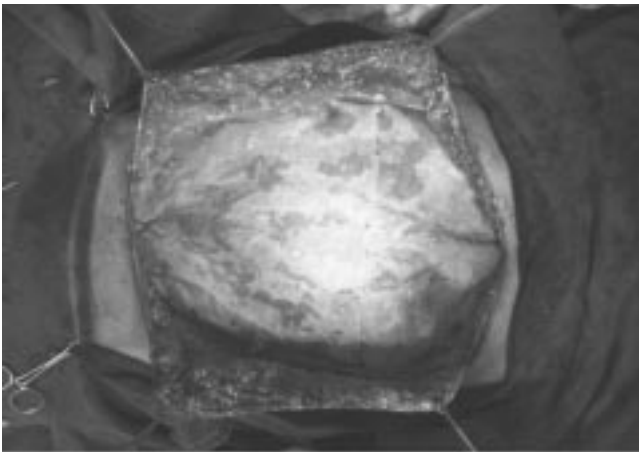


Figura 5 - posicionamento da tela de polipropileno recobrendo a área cicatricial escarificada e parte da aponeurose dos músculos retos abdominais.

epidermiólise do umbigo, cada uma em um paciente diferente (6%). A drenagem aspirativa a vácuo, quando utilizada, foi mantida pelo período máximo de quatro dias, com média de 2,6 dias. O tempo médio de internação hospitalar para os pacientes que não apresentaram infecção de ferida operatória foi de 2,6 dias, variando entre um e quatro dias. Entretanto, o período de hospitalização foi de 15 e 24 dias (média, 19,5) para os dois pacientes que evoluíram com tal complicação, devido à necessidade de mantê-los em regime hospitalar por razões sociais até a completa remissão da infecção e o fechamento retardado da pele. Não houveram óbitos ou ocorrência de síndrome de compartimento abdominal relacionadas à técnica empregada. O tempo de acompanhamento dos pacientes variou de 1 a 82 meses (média, 24 meses) e não houve evidência de nenhum caso de hérnia incisional até o momento. O resultado estético foi considerado satisfatório segundo o relato dos próprios pacientes (Figura 6).

DISCUSSÃO

O paciente submetido à laparostomia passa por uma série de etapas críticas durante seu tratamento até, finalmente, chegar à reconstrução abdominal definitiva^{10,14,24}. Técnicas

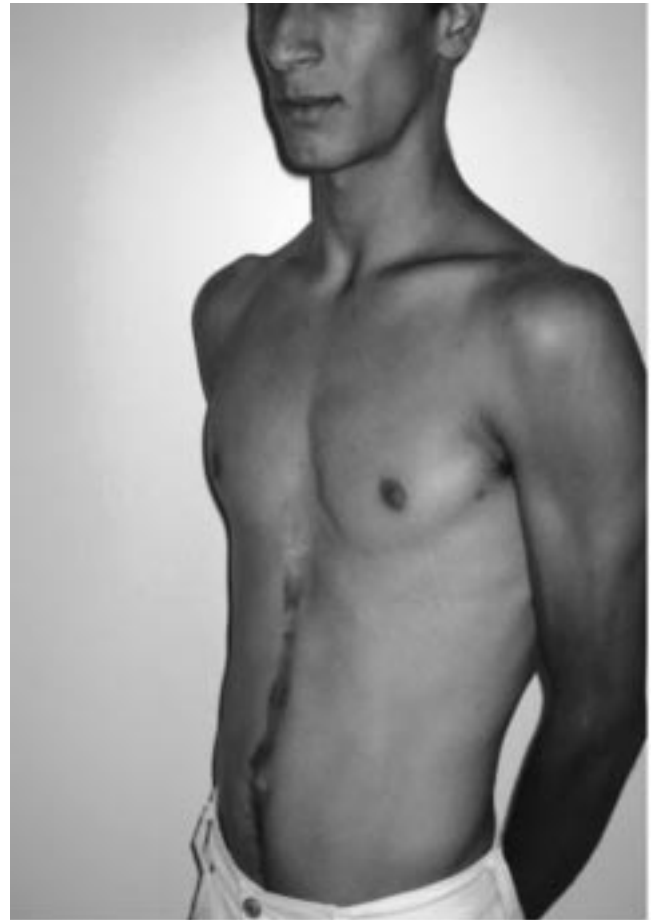


Figura 6 - paciente 85 meses após reconstrução da parede abdominal.

diversas já foram propostas para o fechamento abdominal definitivo destes pacientes^{1,10,14-16,18-22}. O fechamento aponeurótico primário na linha mediana é a mais simples e anatômica das técnicas, porém, está relacionado a elevada tensão na linha de sutura, favorecendo a ocorrência da síndrome de compartimento abdominal, além de inconvenientes, como infecção de ferida, fascite necrotizante e incidência significativa de hérnia incisional^{14,16,21}. Quando realizado até 7 a 10 dias após a confecção da laparostomia, o sucesso do fechamento primário varia entre 50 e 60%³. Nos casos em que o fechamento primário não é possível, resta ao cirurgião fechar temporariamente a cavidade peritoneal com próteses, aguardando a granulação completa e antecipando a formação de hérnia incisional²¹. Fabian^{14,20} descreveu um protocolo em quatro etapas para o manejo dos defeitos abdominais na fase aguda. A etapa I consiste no fechamento abdominal temporário com a utilização de uma prótese. Na etapa II, já existe tecido de granulação na ferida e a prótese é retirada. Prossegue-se na etapa III com a colocação de enxerto de pele ou mesmo com a rotação de retalho recobrendo a ferida. A etapa IV é realizada com intervalo de seis a doze meses após a alta hospitalar, envolvendo a técnica de separação dos componentes para a reconstrução da parede abdominal²². A grande dificuldade encontrada pelo cirurgião na execução desta técnica está na liberação das aderências viscerais do tecido cicatricial da laparostomia, o que torna elevado o risco de formação de

fístulas enterocutâneas^{13,14,16,20,21}. As taxas de herniação com este procedimento variam de 22% a 32%^{21,23}. Métodos alternativos para a reconstrução por etapas foram descritos por outros autores^{10,16}. Uma grande desvantagem destes métodos é a realização da reconstrução definitiva em fase muito tardia, em torno de 35 meses após a laparotomia inicial¹⁶.

Em nosso trabalho, o fechamento definitivo se deu por volta de 14 meses. Atualmente, optamos por executar o procedimento mais precocemente, assim que a laparostomia encontra-se totalmente recoberta por tecido de granulação o que reduz a extensão da superfície a ser escarificada. Além disso, a técnica proposta torna desnecessária a reabertura da cavidade abdominal e a liberação das aderências, evitando a possibilidade de lesão intestinal. O posicionamento da tela de

polipropileno suturada à bainha anterior dos músculos retos abdominais reforça a parede abdominal e permite a aproximação mediana dos músculos retos abdominais²⁵. A permanência do tecido de granulação *in situ* funciona como uma proteção autóloga contra o contato entre a prótese e as alças intestinais, reduzindo o risco de fístulas. Um passo fundamental desta técnica é a escarificação do epitélio sobre o tecido de granulação para permitir a sua adesão à tela. Esta escarificação pode ser realizada com lâmina de bisturi, mas observamos que do uso de lixa d'água proporciona uma superfície escarificada mais homogênea.

A técnica aqui proposta é de simples execução e grande reprodutibilidade, dispensa nova abordagem visceral e tem resultado em reforço adequado da parede abdominal anterior neste grupo de pacientes.

ABSTRACT

Background: Abdominal wall reconstruction is a critical and challenging step after laparostomy. We describe a simple tension-free technique for abdominal wall reconstruction using prosthesis over the granulation tissue. **Methods:** This technique is described and applied prospectively in 17 patients treated from 1998 to 2005. Time and indication for laparotomy surgical procedure duration and postoperative course were analyzed. **Results:** The average age of the patients was 41 years old. The indications for laparostomy were peritonitis in 8 patients, abdominal trauma in another 8 and necrotizing pancreatitis in one. Average time until abdominal reconstruction was 14 months. Mean operating time was 130 minutes. Average postoperative hospital length of stay was 2,6 days among patients without postoperative complications. There was no death or abdominal compartment syndrome related to the technique. Mean follow-up time was 24 months and there has been no evidence of incisional hernia up to now. **Conclusion:** The technique described is easy to perform and reproduce, avoids unnecessary manipulation of abdominal content and allows a tension-free repair. This technique showed no incidence of abdominal compartment syndrome and incisional hernia.

Key words: Hernia, ventral; Laparotomy; Abdominal wall; Surgical mesh/utilization; Digestive system surgical procedures.

REFERÊNCIAS

- Admire AA, Dolich MO, Sisley AC, Samimi KJ. Massive ventral hernias: role of tissue expansion in abdominal wall restoration following abdominal compartment syndrome. *Am Surg.* 2002;68(5):491-6.
- Balogh Z, McKinley BA, Holcomb JB, Miller CC, Cocanour CS, Kozar RA, Valdivia A, Ware DN, Moore FA. Both primary and secondary abdominal compartment syndrome can be predicted early and are harbingers of multiple organ failure. *J Trauma.* 2003;54(5):848-59; discussion 859-61.
- Ivatury RR, Diebel L, Porter JM, Simon RJ. Intra-abdominal hypertension and the abdominal compartment syndrome. *Surg Clin North Am.* 1997;77(4):783-800.
- Kriwanek S, Armbruster C, Dittrich K, Beckerhinn P, Schwarzmaier A, Redl E. Long term outcome after open treatment of severe intra-abdominal infection and pancreatic necrosis. *Arch Surg.* 1998;133(2):140-4.
- Nagy KK, Perez F, Fildes JJ, Barrett J. Optimal prosthetic for acute replacement of the abdominal wall. *J Trauma.* 1999;47(3):529-32.
- Offner PJ, Souza AL, Moore EE, Biffl WL, Franciose RJ, Jonson JL, Burch JM. Avoidance of abdominal compartment syndrome in damage control laparotomy after trauma. *Arch Surg.* 2001;136(6):676-81.
- Raeburn CD, Moore EE, Biffl WL, Johnson JL, Meldrum DR, Offner JP, Franciose RJ, Burch JM. The abdominal compartment syndrome is a morbid complication of postinjury damage control surgery. *Am J Surg.* 2001;182(6):542-6.
- Rezende-Neto JB, Moore EE, Melo de Andrade MV, Teixeira MM, Lisboa FA, Arantes RM, de Souza DG, da Cunha Melo JR. Systemic inflammatory response secondary to abdominal compartment syndrome: stage for multiple organ failure. *J Trauma.* 2002;53(6):1121-8.
- Sugerman HJ, Bloomfield GL, Saggi BW. Multisystem organ failure secondary to increased intraabdominal pressure. *Infection.* 1999;27(1):61-6.
- Sukkar SM, Dumanian GA, Szczerba SM, Tellez MG. Challenging abdominal wall defects. *Am J Surg.* 2001;181(2):115-21.
- Baker DE, Kaufman HJ, Smith LA, Ciraulo DL, Richart CL, Burns RP. Vacuum pack technique of temporary abdominal closure: a 7-year experience with 112 patients. *J Trauma.* 2000;48(2):201-6; discussion 206-7.
- Sherck J, Seiver A, Shatney C, Oakes D, Cobb L. Covering the "open abdomen": a better technique. *Am Surg.* 1998;64(9):854-7. Erratum in: *Am Surg* 1999;65(1):98.
- Scripcariu V, Carlson G, Bancewicz J, Irwing MH, Scott NA. Reconstructive abdominal operations after laparostomy and multiple repeat laparotomies for severe intra abdominal infection. *Br J Surg.* 1994;81(10):1475-8.
- Fabian TC, Croce MA, Pritchard FE, Minard G, Hickerson WL, Howell RL, Schurr MJ, Kudsk KA. Planned ventral hernia. Staged management for acute abdominal wall defects. *Ann Surg.* 1994;219(6):643-50; discussion 651-3.
- Schessel ES, Ger R, Ambrose G, Kim R. The management of the postoperative disrupted abdominal wall. *Am J Surg.* 2002;184(3):263-8.

16. Yeh KA, Saltz R, Howdieshell TR. Abdominal wall reconstruction after temporary abdominal wall closure in trauma patients. *South Med J*. 1996;89(5):497-502.
17. Millikan KW. Incisional hernia repair. *Surg Clin North Am*. 2003;83(5):1223-34.
18. Miller PR, Thompson JT, Faler BJ, Meredith JW, Chang MC. Late fascial closure in lieu of ventral hernia: the next step in open abdomen management. *J Trauma*. 2002;53(5):843-9.
19. Howdieshell TR, Proctor CD, Sternberg E, Cue JI, Mondy JS, Hawkins ML. Temporary abdominal closure followed by definitive abdominal wall reconstruction of the open abdomen. *Am J Surg*. 2004;188(3):301-6.
20. Jernigan TW, Fabian TC, Croce MA, Moore N, Pritchard FE, Minard G, Bee TK. Staged management of giant abdominal wall defects: acute and long-term results *Ann Surg*. 2003;238(3):349-55; discussion 355-7.
21. Rutherford EJ, Skeete DA, Brasel KJ. Management of the patient with an open abdomen: techniques in temporary and definitive closure. *Curr Probl Surg*. 2004;41(10):815-76.
22. Ramirez OM, Ruas E, Dellon AL. "Components separation" method for closure of abdominal wall defects: an anatomic and clinical study. *Plast Reconstr Surg*. 1990;86(3):519-26.
23. De Vries Reilingh TS, van Goor H, Rosman C, Bernelmans MH, de Jong D, van Nieuwenhoven EJ, van Engeland MI, Bleichrodt RP. "Components separation technique" for the repair of large abdominal wall hernias. *J Am Coll Surg*. 2003;196(1):32-7.
24. Eddy V, Nunn C, Morris JA Jr. Abdominal compartment syndrome. The Nashville experience. *Surg Clin North Am*. 1997;77(4):801-12.
25. Leber GE, Garb JL, Alexander AI, Reed WP. Long-term complications associated with prosthetic repair of incisional hernias. *Arch Surg*. 1998;133(4):378-82.

Como citar este artigo:

Reis MCW, Melo RM, Santana DP, Almeida CT, Lima HRB. Reconstrução abdominal tardia sem tensão após laparostomia – uma nova técnica. *Rev Col Bras Cir*. [periódico na Internet] 2006 Mai-Jun; 33(3). Disponível em URL: <http://www.scielo.br/rcbc>

Endereço para correspondência:

Marcos Campos Wanderley Reis
Rua Odilon Braga, 1341.
30310-390 - Belo Horizonte - MG
marcosreis@br.inter.net