

Cisto de colédoco na infância: revisão de 30 casos

Choledochal cyst in childhood: review of 30 cases

DANIELLE NUNES FORNY¹; SAULO MARCOS REBELLO FERRANTE²; VINÍCIUS GOMES DA SILVEIRA, TCBC-RJ²; IVONETE SIMIERO²; VERA LUCIA ANTUNES CHAGAS³; IVENS BAKER MÉIO²

R E S U M O

Objetivo: analisar e discutir os dados clínicos, o diagnóstico e tratamento de uma série de pacientes portadores de dilatações císticas do colédoco de um hospital pediátrico brasileiro. **Métodos:** foram analisados 30 pacientes tratados no Instituto de Pediatria e Puericultura Martagão Gesteira da Universidade Federal do Rio de Janeiro durante 23 anos, com análise estatística de dados epidemiológicos, manifestações clínicas, diagnóstico, tratamento e evolução pós-operatória. **Resultados:** foi observada marcada predominância do sexo feminino (73,4% dos casos), sendo o diagnóstico feito na primeira década de vida em 90% dos pacientes. A manifestação clínica mais prevalente foi a icterícia (70% dos casos) e a tríade clássica do cisto de colédoco não foi observada. A ultrassonografia abdominal foi o primeiro exame de imagem realizado, demonstrando sensibilidade de 56,6%, com definição diagnóstica em 17 crianças. Dois pacientes (6,6%) tiveram diagnóstico pré-natal. Todos os pacientes foram submetidos a tratamento cirúrgico, sendo a ressecção do cisto com hepaticojejunostomia com Y de Roux realizada em 80% dos casos. A incidência de complicações pós-operatórias foi 13,3% e a taxa de mortalidade foi 6,6%, ou seja, dois pacientes com diagnóstico de doença de Caroli. **Conclusão:** a não observação da tríade clássica do cisto de colédoco nos pacientes avaliados sugere que a sua incidência seja menor que a relatada na literatura médica mundial. O tratamento cirúrgico dos cistos de colédoco, com sua ressecção e anastomose bíleo-digestiva é seguro, mesmo em crianças pequenas.

Descritores: Cisto do Colédoco. Icterícia. Ducto Biliar. Anastomose em Y de Roux. Colangiocarcinoma. Criança.

INTRODUÇÃO

Os cistos de colédoco consistem em anormalidades congênitas, com dilatações das vias biliares intra e/ou extra-hepáticas. Sua ocorrência é de 1:100.000 a 150.000 nascidos vivos no Ocidente e 1:1000 na Ásia¹. São mais comuns no sexo feminino na proporção de 3 a 4:1^{1,2}. Embora possa se manifestar somente na idade adulta, cerca de 60% dos casos são diagnosticados na primeira década de vida³. O método diagnóstico mais utilizado é a ultrassonografia. Atualmente o tratamento preconizado é a ressecção do cisto ou, quando tecnicamente difícil, de sua mucosa devido ao alto risco de malignização tardia^{1,4}. Apesar de sua baixa incidência, o cisto de colédoco deve ser pesquisado em crianças com sintomatologia sugestiva, evitando o desenvolvimento de cirrose biliar ou neoplasia de vias biliares.

Apresentamos uma série de 30 pacientes, discutindo dados epidemiológicos, classificação anatômica, métodos diagnósticos e terapêutica, correlacionando esses dados com a evolução e literatura.

MÉTODOS

Foi realizada análise retrospectiva de 30 pacientes com diagnóstico de cisto de colédoco atendidos no

Serviço de Cirurgia Pediátrica do Instituto de Pediatria e Puericultura Martagão Gesteira (IPPMG), da Universidade Federal do Rio de Janeiro (UFRJ), num período de 23 anos. De um grupo inicial de 35 pacientes, cinco foram excluídos. Os critérios de exclusão foram: divergência de dados (um paciente), transferência para outra unidade hospitalar para tratamento cirúrgico (um paciente) e acompanhamento pós-operatório insuficiente (menos que três consultas ambulatoriais – três pacientes). Como critérios de inclusão no estudo foram considerados pacientes de ambos os sexos, com idade entre um mês e 13 anos incompletos, tratamento cirúrgico realizado pelo Serviço de Cirurgia Pediátrica do IPPMG e comparecimento a pelo menos três consultas de pós-operatório. Foram analisadas as principais manifestações clínicas, idade em que foi feito o diagnóstico, exames complementares, procedimentos cirúrgicos empregados, complicações, classificação anatômica dos cistos, histopatologia hepática e dos cistos ressecados e a evolução pós-operatória, com avaliação estatística descritiva, por cálculo de média, mediana, desvio padrão e percentagem.

O projeto aprovado pelo Comitê de Ética em Pesquisa do Instituto de Puericultura e Pediatria Martagão Gesteira, da Universidade Federal do Rio de Janeiro sob o número 291.124, CAAE nº 16047813.3.0000.5264.

1. Instituto de Puericultura e Pediatria Martagão Gesteira (IPPMG) da Universidade Federal do Rio de Janeiro (UFRJ); 2. Departamento de Cirurgia da Faculdade de Medicina da UFRJ; 3. Departamento de Patologia da UFRJ.

RESULTADOS

Oito pacientes (26,6%) eram do sexo masculino e 22 (73,4%) do sexo feminino. A média de idade do aparecimento dos sintomas foi 37,5 meses ($\pm 28,2$), com mediana de 31,5 meses, variando entre 4 a 100 meses.

A manifestação clínica mais comum foi a icterícia, em 70% dos casos (21 pacientes), seguida por dor abdominal, presente em 46,6% dos pacientes (14 casos). Colangite aguda esteve presente em uma criança (3,3%). Quatro crianças (13,3%) estavam assintomáticas na primeira avaliação cirúrgica: duas apresentavam diagnóstico pré-natal, por ultrassonografia obstétrica, e duas foram avaliadas por hepatomegalia. Um paciente apresentou massa abdominal palpável (3,3%) (Figura 1). A tríade clássica do cisto de colédoco (dor abdominal, icterícia e massa palpável) não foi observada.

A ultrassonografia (USG) abdominal foi feita nos 30 pacientes. Destes, somente 17 tiveram o diagnóstico confirmado nesta primeira avaliação, demonstrando uma sensibilidade de 56,6% nessa amostra. Nos demais exames, os diagnósticos foram variados: coledocolitíase (2), cisto de cabeça de pâncreas (1), pseudocisto de pâncreas (1), hepatomegalia (1) e ascaridíase de via biliar (1). Em sete pacientes, foi observada dilatação ou ectasia coledociana, sem ser caracterizada como cisto de colédoco. Dois pacientes tiveram diagnóstico, por ultrassonografia pré-natal, no terceiro semestre de gestação. A confirmação ecográfica foi feita no primeiro e 23º meses de vida.

Em cinco pacientes foi indicada a realização de tomografia computadorizada (TC) de abdome, demonstrando dilatação coledociana em três, com diagnóstico em duas, conferindo sensibilidade de 40 % ao método. A ressonância nuclear magnética (RNM) foi empregada em nove pacientes, sendo diagnóstica em todos os casos, demonstrando sensibilidade de 100%. Foi indicada após a realiza-

ção de USG abdominal em sete casos e a TC de abdome em dois. Em um paciente o diagnóstico radiológico foi feito a partir de colangiografia percutânea e outro por colangiografia venosa.

A média de idade do diagnóstico foi 47,4 meses ($\pm 36,7$), variando entre um e 129 meses, com mediana de 36,5 meses. Noventa por cento dos pacientes tinham menos de dez anos de idade. Os 30 pacientes foram submetidos a tratamento cirúrgico, na média de idade de 50,2 e mediana de 40,5 meses (± 38), variando entre três e 130 meses. O intervalo médio entre o diagnóstico e o tratamento cirúrgico foi 2,9 meses.

O cisto de colédoco tipo I, segundo classificação de Alonso-Lej⁵, modificada por Todani⁶, foi observado em 93,4% dos pacientes (28 pacientes), seguido pelo cisto tipo V (doença de Caroli, difusa) em 6,6% (dois pacientes).

Em 24 pacientes (80%) foi realizada ressecção do cisto de colédoco e hepaticojejunostomia em Y de Roux. Em cinco pacientes (16,6%) foi empregada a técnica de Lilly, com ressecção da mucosa coledociana e hepaticojejunostomia em Y de Roux. Em um paciente com diagnóstico de doença de Caroli foi realizada somente biopsia hepática (Tabela 1). A retirada de tecido hepático para análise histológica foi realizada em 23 pacientes da série (76,6%).

Quatro pacientes (13,3%) apresentaram complicações pós-operatórias imediatas: um apresentou coleperitônio devido à deiscência parcial da anastomose bileodigestiva, que foi reoperado, evoluindo satisfatoriamente; e três pacientes, colangite aguda, sendo que dois tinham doença de Caroli.

Oito pacientes (26,6%) apresentavam fígado com aspecto cirrótico, macroscopicamente, à laparotomia. Nenhum dos cistos excisados apresentava degeneração maligna ou metaplasia ao exame histopatológico. Noventa por cento das biópsias hepáticas demonstraram anor-

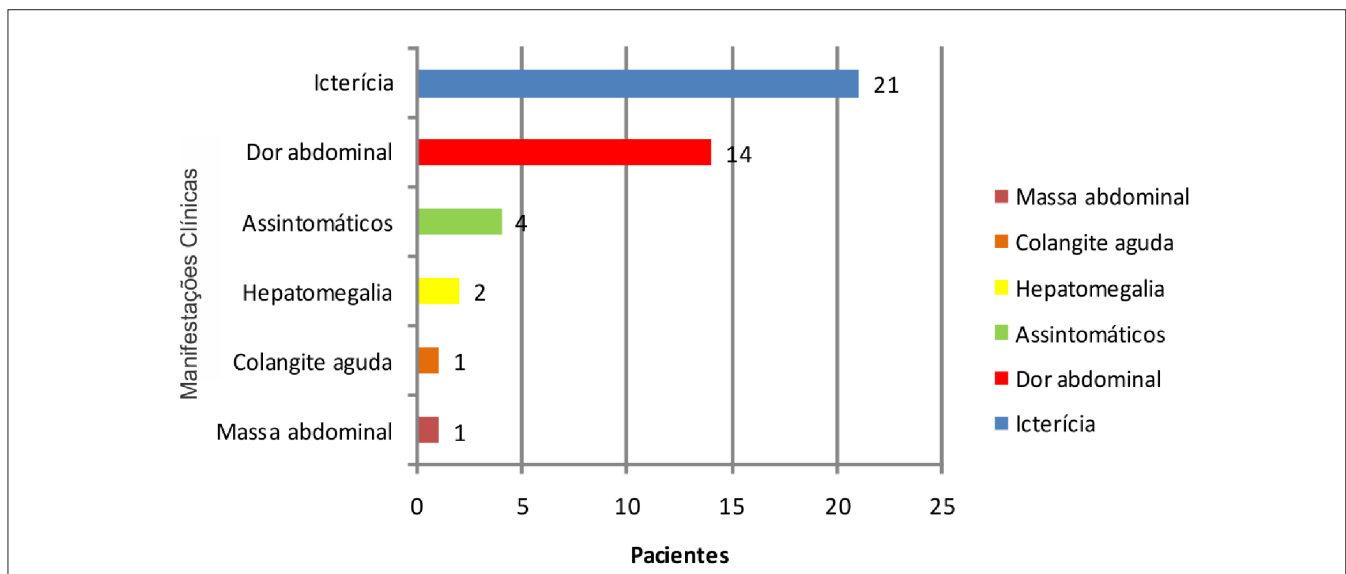


Figura 1 - Manifestações clínicas.

malidades estruturais microscópicas, sendo que a fibrose hepática foi a mais frequente, presente em 45,4% das amostras, incluído as duas pacientes que tiveram diagnóstico pré-natal. A cirrose foi observada em 13,6%. Dois exames anatomopatológicos foram normais (Tabela 2).

O tempo médio de acompanhamento pós-operatório foi 35,1 meses ($\pm 30,4$), variando entre três e 104 meses. Neste período, dois pacientes com doença de Caroli evoluíram para óbito, demonstrando mortalidade de 6,6% nessa série. Vinte e oito pacientes apresentaram boa evolução clínica, se mantendo anictéricas, sem sinais de disfunção hepática e com desenvolvimento adequado para a idade.

DISCUSSÃO

Os cistos de colédoco são malformações congênitas das vias biliares que representam grande desafio diagnóstico e terapêutico para o cirurgião pediatra, sendo necessário alto grau de suspeição e investigação etiológica eficiente para o correto diagnóstico e instituição de um tratamento adequado. O tratamento deve consistir de ressecção da porção dilatada da via biliar extra-hepática com reconstrução por hepaticojejunostomia em Y de Roux. Quando a dilatação intra-hepática é muito extensa, o transplante hepático é uma alternativa.

A observação da predominância dos pacientes do sexo feminino nessa amostra, consistindo de 73,4% dos estudados, é compatível com outros estudos realizados sobre cistos de colédoco^{1,5,6}. A idade em que o diagnóstico foi firmado, estando a maioria dos pacientes na primeira década de vida, concorda com outros relatos^{3,7}, onde 80% dos casos são diagnosticados antes dos dez anos de vida, sendo que somente 25% dos cistos de colédoco são vistos no primeiro ano de vida².

Não há consenso, na literatura, sobre a apresentação clínica mais comum. Alguns autores^{3,8} acreditam que a icterícia seja o principal sinal, semelhante ao resultado obtido nessa amostra, entretanto outros artigos^{2,9} relatam que a dor abdominal é o sintoma mais prevalente. Lilly defendia que a icterícia deveria ser mais comumente observada em lactentes e dor abdominal em pacientes maiores, provavelmente por sua melhor capacidade de verbalização¹⁰. Apesar de dor abdominal, icterícia e massa abdominal palpável serem descritos como a tríade clássica do cisto de colédoco⁵, não foi observada neste estudo, dis-

cordando de dados citados por outros autores^{3,7,11}. Apesar do conceito de que essa apresentação seria mais frequente em crianças do que em adultos⁷, acredita-se que o diagnóstico precoce, na era atual, evitaria que o cisto de colédoco sofra grande aumento de seu volume, justificando a ausência de uma massa abdominal.

Atualmente, o diagnóstico pré-operatório do cisto de colédoco é feito principalmente pela USG, que tem alta sensibilidade para o diagnóstico de doenças das vias biliares^{12,13}. Foi o primeiro método complementar utilizado nos 30 pacientes, porém, houve uma sensibilidade de apenas 56,6% nessa amostra, sendo que um grande número de exames foi feito por radiologistas não especializados em doenças pediátricas. Este fato reforça a ideia de que, tanto os clínicos e cirurgiões quanto os radiologistas necessitam de amplo conhecimento dessa malformação para que o diagnóstico seja estabelecido. O diagnóstico pré-natal do cisto de colédoco é possível a partir do segundo trimestre de gestação¹⁴, conforme observado em duas crianças, devendo sempre ser confirmado após o nascimento.

Apesar de a TC de abdome ter sido feita em cinco pacientes, somente em dois o diagnóstico foi estabelecido por esse método. A baixa sensibilidade se deve provavelmente à baixa resolução das imagens obtidas nos dois primeiros pacientes avaliados, na década de 80, um com suspeita de coledocolitíase e outro de cisto de cabeça do pâncreas. Foram realizadas colangiografia percutânea e venosa, respectivamente. Essas modalidades diagnósticas não são mais utilizadas, já que puderam ser substituídas, atualmente, por métodos radiológicos menos invasivos e mais sensíveis¹. Por outro lado em todos os nove pacientes submetidos à RNM, o diagnóstico foi corretamente firma-

Tabela 2 - Alterações histopatológicas hepáticas.

Alterações histopatológicas	N	%
Fibrose hepática	10	45,4
Proliferação ductular	6	27,3
Colestase	5	22,7
Fibrose perisinusoidal	3	13,6
Cirrose	3	13,6
Fibrose com evolução para cirrose	2	9
Hiperplasia de células sinusoidais	2	9
Alterações mínimas	2	9
Normal	2	9

Tabela 1 - Procedimentos cirúrgicos.

Procedimento cirúrgico	Pacientes (N)	%
Hepaticojejunostomia em Y de Roux	24	80
Cirurgia de Lilly	5	16,7
Biópsia hepática (isolada)	1	3,3
Total	30	100

do, demonstrando que este é um método diagnóstico mais sensível para a avaliação de doenças do trato biliar do que a TC¹⁵. Mais recentemente, a reconstrução tridimensional da colangiopancreatografia por RNM permite melhor avaliação anatômica das vias biliares e pancreática. Outra inovação é a colangioscopia virtual, que possibilita a exploração radiológica pré-operatória das vias biliares¹⁶.

A hepaticojejunostomia em Y de Roux foi realizada em 24 pacientes e a anastomose bileodigestiva associada à ressecção da mucosa de revestimento do cisto, técnica de Lilly, foi realizada em cinco pacientes. Nessa série, a baixa incidência de complicações pós-operatórias e boa evolução clínica confirmam que é tecnicamente possível a realização de anastomose bileodigestiva em crianças, de forma segura, conforme já descrito¹⁷. Um paciente, com doença de Caroli, na década de 80, foi tratado com hepaticojejunostomia em Y de Roux de forma paliativa, já que não seria possível a realização de transplante hepático naquele período. No outro paciente com o mesmo diagnóstico, devido à cirrose hepática avançada, optou-se somente pela biópsia hepática, sem derivação bileodigestiva.

De acordo com a literatura médica^{1,3,5}, os cistos de colédoco do tipo I podem corresponder até a 95% de todos os casos, corroborando com o demonstrado nessa série, onde a maioria dos cistos (93,3%) era do tipo dilatação fusiforme do ducto colédoco.

As complicações pós-operatórias observadas podem ser consideradas pouco frequentes. A deiscência da anastomose bileodigestiva não é frequente^{1,18}, observamos em somente um caso, que foi reoperado e teve boa evolução. A incidência de colangite pós-operatória foi 10%, concordando com 8%¹⁹ a 10%²⁰ relatados na literatura. A maior incidência de colangite, nessa série, pode ser explicada porque dois dos três pacientes afetados eram portadores de doença de Caroli, que cursa com estase biliar, aumentando a possibilidade de infecção. A incidência de colangite nos pacientes com doença de Caroli pode chegar a 60%²¹.

Apesar de haver poucos relatos sobre as anormalidades microscópicas do fígado dos pacientes com cisto de colédoco, alguns estudos afirmam que, a maioria dos paci-

entes, mesmo aqueles com diagnóstico pré-natal ou operados no primeiro ano de vida, apresentam alterações nas suas biópsias hepáticas, como resultado da obstrução biliar, com proliferação ductular, fibrose e até cirrose hepática²²⁻²⁴, concordando com os resultados obtidos, já que somente dois exames histopatológicos hepáticos foram normais. Nem os pacientes tratados antes de um ano de idade apresentaram histologia hepática normal. Este fato reforça a necessidade de diagnóstico e tratamento precoces para evitar maiores danos ao parênquima hepático.

O acompanhamento pós-operatório demonstrou que a taxa de mortalidade foi 6,6%, dois pacientes com cistos do tipo V, maior do que os dados de Miyano *et al.*²⁵, com mortalidade nula em análise de 180 casos em 30 anos e de Hung *et al.*¹⁷, também sem mortalidade num grupo de 25 pacientes acompanhados por 20 anos. Esses autores não relatam, em suas análises, os acometidos pela doença de Caroli, que habitualmente evoluem para insuficiência hepática, irreversível, quando não é possível a ressecção do segmento acometido ou o transplante hepático²⁶. Os pacientes transplantados costumam ter boa evolução pós-operatória, evitando o desenvolvimento de colangiocarcinoma²⁷.

Diante de todos esses dados é possível concluir que a icterícia, na infância, deve continuar sendo um sinal de alerta para malformações congênicas das vias biliares. A falta de observação da tríade clássica do cisto de colédoco nos pacientes avaliados sugere que sua incidência, na infância, seja menor do que a relatada na literatura médica mundial. O tratamento cirúrgico dos cistos de colédoco, com sua ressecção e hepaticojejunostomia é o tratamento de escolha e seguro, mesmo em crianças pequenas. O diagnóstico e o tratamento devem ser precoces, para evitar um maior comprometimento do parênquima hepático, que é mais grave dependendo do grau de obstrução e tempo de evolução.

Agradecimento

À Rosângela Martins, Bioestatística da Divisão de Pesquisa do Hospital Universitário Clementino Fraga Filho (HUCFF) da UFRJ, pela análise estatística do presente trabalho.

A B S T R A C T

Objective: To analyze and discuss the clinical data, diagnosis and treatment of a number of patients with cystic dilatation of the common bile duct of a Brazilian pediatric hospital. **Methods:** We analyzed 30 patients treated at the Martagão Gesteira Institute of Pediatrics and Child Care of the Federal University of Rio de Janeiro for 23 years, with statistical analysis of epidemiological data, clinical manifestations, diagnosis, treatment and postoperative outcome. **Results:** We observed a marked female predominance (73.4% of cases), the diagnosis being made in the first decade of life in 90% of patients. The most prevalent clinical manifestation was jaundice (70% of cases) and the classic triad of choledochal cyst was not observed. Abdominal ultrasound was the first imaging examination performed, with a sensitivity of 56.6%, with diagnostic definition in 17 children. Two patients (6.6%) had prenatal diagnosis. All patients underwent surgical treatment, cyst resection with Roux-en-Y hepaticojejunostomy being performed in 80% of cases. The incidence of postoperative complications was 13.3% and the mortality rate was 6.6%, ie two patients were diagnosed with Caroli's disease. **Conclusion:** The non-observance of the classic triad of choledochal cyst suggests that its incidence is lower than that reported in the medical literature. The surgical treatment of choledochal cysts, with resection and bilioenteric anastomosis, is safe even for small children.

Key words: Choledochal Cyst. Jaundice. Bile duct. Anastomosis, Roux-en-Y. Cholangiocarcinoma. Child.

REFERÊNCIAS

- Congo K, Lopes MF, Oliveira PH, Matos H, Basso S, Reis A. Outcomes of choledochal cysts with or without intrahepatic involvement in children after extrahepatic cyst excision and Roux-en-Y hepaticojejunostomy. *Ann Hepatol.* 2012;11(4):536-43.
- Yamaguchi M. Congenital choledochal cyst. Analysis of 1,433 patients in the Japanese literature. *Am J Surg.* 1980;140(5):653-7.
- Flanigan PD. Biliary cysts. *Ann Surg.* 1975;182(5):635-43.
- Tyson GL, El-Serag HB. Risk factors for cholangiocarcinoma. *Hepatology.* 2011;54(1):173-84.
- Alonso-Lej F, Rever WB Jr, Pessagno DJ. Congenital choledochal cyst, with a report of 2, and an analysis of 94, cases. *Int Abstr Surg.* 1959;108(1):1-30.
- Todani T, Watanabe Y, Narusue M, Tabuchi K, Okajima K. Congenital bile duct cysts: Classification, operative procedures, and review of thirty-seven cases including cancer arising from choledochal cyst. *Am J Surg.* 1977;134(2):263-9.
- Weyant MJ, Maluccio MA, Bertagnolli MM, Daly JM. Choledochal cysts in adults: a report of two cases and review of the literature. *Am J Gastroenterol.* 1988;93(12):2580-3.
- Lee SS, Min PC, Kim GS, Hong PW. Choledochal cysts. A report of nine cases and review of the literature. *Arch Surg.* 1969;99(1):19-28.
- Chaudhary A, Dhar P, Sachdev A, Kumar N, Vij JC, Sarin SK, et al. Choledochal cysts--differences in children and adults. *Br J Surg.* 1996;83(2):186-8.
- Lilly JR. Total excision of choledochal cyst. *Surg Gynecol Obstet.* 1978;146(2):254-6.
- Kimura K, Ohto M, Ono T, Tsuchiya Y, Saisho H, Kawamura K, et al. Congenital cystic dilatation of the common bile duct: relationship to anomalous pancreaticobiliary ductal union. *AJR Am J Roentgenol.* 1977;128(4):571-7.
- Haddad-Zebouni S, Hindy R, Rahi S, Slaba S, Aoun N, Abi Ghanem S, et al. Place de l'échographie dans l'ictère néonatal prolongé. À propos de 13 cas. *Arch Pediatr.* 1998;5(1):35-40.
- de Vries JS, de Vries S, Aronson DC, Bosman DK, Rauws EA, Bosma A, et al. Choledochal cysts: age of presentation, symptoms, and late complications related to Todani's classification. *J Pediatr Surg.* 2002;37(11):1568-73.
- She WH, Chung HY, Lan LC, Wong KK, Saing H, Tam PK. Management of choledochal cyst: 30 years of experience and results in a single center. *J Pediatr Surg.* 2009;44(12):2307-11.
- Lam WW, Lam TP, Saing H, Chan FL, Chan KL. MR cholangiography and CT cholangiography of pediatric patients with choledochal cysts. *AJR Am J Roentgenol.* 1999;173(2):401-5.
- Saito T, Hishiki T, Terui K, Saito Y, Mitsunaga T, Terui E, et al. Use of perioperative, 3-dimensional magnetic resonance cholangiopancreatography in pediatric choledochal cysts. *Surgery.* 2011;149(4):569-75.
- Hung MH, Lin LH, Chen DF, Huang CS. Choledochal cysts in infants and children: experiences over a 20-year period at a single institution. *Eur J Pediatr.* 2011;170(9):1179-85.
- Chavhan GB, Babyn PS, Temple M, Langer JC. Diagnosis of postoperative bile leak and accurate localization of the site of the leak by gadobenate dimeglumine-enhanced MR cholangiography in a child. *Pediatr Radiol.* 2013;43(6):763-6.
- Urushihara N, Fukumoto K, Fukuzawa H, Mitsunaga M, Watanabe K, Aoba T, et al. Long-term outcomes after excision of choledochal cysts in a single institution: operative procedures and late complications. *J Pediatr Surg.* 2012;47(12):2169-74.
- Chijiwa K, Koga A. Surgical management and long-term follow-up of patients with choledochal cysts. *Am J Surg.* 1993;165(2):238-42.
- Pinto RB, Lima JP, da Silveira TR, Scholl JG, de Mello ED, Silva G. Caroli's disease: report of 10 cases in children and adolescents in southern Brazil. *J Pediatr Surg.* 1998;33(10):1531-5.
- Nambijaran L, Taneja P, Singh MK, Mlra DK, Bhatnagar V. The liver in choledochal cyst. *Trop Gastroenterol.* 2000;21(3):135-9.
- Lugo-Vicente HL. Prenatally diagnosed choledochal cysts: observation or early surgery? *J Pediatr Surg.* 1995;30(9):1288-90.
- Suita S, Shono K, Kinugasa Y, Kubota M, Matsuo S. Influence of age on the presentation and outcome of choledochal cyst. *J Pediatr Surg.* 1999;34(12):1765-8.
- Miyano T, Yamataka A, Kato Y, Segawa O, Lane G, Takamizawa S, et al. Hepaticoenterostomy after excision of choledochal cyst in children: a 30-year experience with 180 cases. *J Pediatr Surg.* 1996;31(10):1417-21.
- Millwala F, Segev DL, Thuluvath PJ. Caroli's disease and outcome after liver transplantation. *Liver Transpl.* 2008;14(1):11-7.
- Harring TR, Nguyen NT, Liu H, Goss JA, O'Mahony CA. Caroli disease patients have excellent survival after liver transplant. *J Surg Res.* 2012;177(3):365-72.

Recebido em 12/12/2013

Aceito para publicação em 05/02/2014

Conflito de interesse: nenhum.

Fonte de financiamento: nenhuma.

Endereço para correspondência:

Danielle Nunes Forny

E-mail: dforny@gmail.com