

Surto de aflatoxicose em bezerros no Rio Grande do Sul¹

Felipe Pierezan², José Carlos Oliveira Filho², Priscila M. Carmo², Ricardo B. Lucena², Daniel R. Rissi², Monique Togni³ e Claudio S.L. Barros^{4*}

ABSTRACT.- Pierezan F., Oliveira Filho J.C., Carmo P.M., Lucena R.B., Rissi, D.R., Togni M. & Barros C.S.L. 2010. [Outbreak of aflatoxicosis in calves in southern Brazil.] Surto de aflatoxicose em bezerros no Rio Grande do Sul. *Pesquisa Veterinária Brasileira* 30(5):418-422. Departamento de Patologia, Universidade Federal de Santa Maria, 97105-900 Santa Maria, RS, Brazil. E-mail: claudiosbarros@uol.com.br

An outbreak of chronic aflatoxicosis is reported in dairy calves. Forty 4-month-old male Holstein calves of approximately 100kg were kept in individual cages of 1.5 x 1.5m and were fed a ration constituted by alfalfa hay, broken corn and milk substitute. Six calves (15%) died after presenting a disease characterized by general unthriftiness, diarrhea, rough hair coats, abdominal pain, prolapsed rectum, grinding of teeth, and lying down and rolling. The clinical course, as observed by the owners, was 2-3 days; however many calves in this lot that did not die, remained underdeveloped. Three calves were necropsied. Necropsy findings included firm, light tan livers and marked hydrothorax, ascites and edema of the mesentery, mesocolon and of the mucosal folds of the abomasum. Main histopathological changes were restricted to the liver and consisted of fibrosis, moderate megalocytosis, biliary duct hyperplasia and veno-occlusive disease. The search for *Senecio* spp. contamination in the alfalfa hay resulted negative. The analysis by thin layer chromatography of the corn fed to calves revealed 5,136 ppb of aflatoxin B₁. A diagnosis of aflatoxicosis was made based on the characteristic clinical signs and pathology, on the absence of *Senecio* spp. in the food and on the presence of high levels of aflatoxin in the corn fed to the calves.

INDEX TERMS: Diseases of cattle, mycotoxicosis, aflatoxicosis, hepatic diseases, pathology.

RESUMO.- Um surto de aflatoxicose crônica é relatado em bezerros de raça leiteira. Quarenta bezerros holandeses machos de quatro meses de idade e aproximadamente 100kg eram mantidos em gaiolas individuais de 1,5 x 1,5m e alimentados com uma ração constituída por feno de alfafa, milho quebrado e substituto de leite. Seis bezerros (15%) morreram após apresentar uma doença caracterizada por mau desenvolvimento geral, diarreia, pelagem áspera, dor abdominal, tenesmo, prolapso de reto e bruxismo. Alguns

bezerros “deitavam e rolavam” no chão da gaiola. A duração do curso clínico, segundo observado pelos proprietários, foi de 2-3 dias; muitos terneiros desse lote que não morreram permaneceram pouco desenvolvidos. Três bezerros foram necropsiados. Os achados de necropsia incluíam fígado firme e castanho-claro, marcados hidrotórax e ascite, e edema do mesentério, mesocólon e das dobras da mucosa do abomaso. Os principais achados histopatológicos estavam restritos ao fígado e consistiam de fibrose, moderada megalocitose, hiperplasia de ductos biliares e lesão veno-occlusiva. A procura por contaminação de *Senecio* spp. no feno de alfafa resultou negativa. A análise do milho do alimento dos bezerros por cromatografia de camada delgada revelou 5.136ppb de aflatoxina B₁. O diagnóstico de aflatoxicose foi feito baseado nos sinais clínicos e patologia característicos, na ausência de *Senecio* spp. na alimentação dos terneiros e na presença de altos níveis de aflatoxina no milho da alimentação dos bezerros.

INDEX TERMS: Doenças de bovinos, micotoxicose, aflatoxicose, doenças hepáticas, patologia.

¹ Recebido em 14 de dezembro de 2009.

Aceito para publicação em 29 de dezembro de 2009.

Parte da Tese de Doutorado do primeiro autor.

² Programa de Pós-Graduação em Medicina Veterinária, área de concentração em Patologia Veterinária, Centro de Ciências Rurais, Universidade Federal de Santa Maria (UFSM), Santa Maria, RS 97105-900, Brasil.

³ Bolsista de Iniciação Científica (CNPq) junto ao Laboratório de Patologia Veterinária do Departamento de Patologia da UFSM.

⁴ Departamento de Patologia, UFSM, Santa Maria, RS. *Pesquisador 1A do CNPq. Autor para correspondência: claudiosbarros@uol.com.br

INTRODUÇÃO

Aflatoxicose é uma micotoxicose causada por aflatoxinas, metabólitos hepatotóxicos de *Aspergillus flavus* e *A. parasiticus* (Van Halderen et al. 1989). A doença já foi documentada em humanos, primatas não-humanos, gatos, cães, roedores, aves, bovinos e búfalos após a ingestão de alimento contaminado pelos fungos produtores de aflatoxina (Sastry et al. 1965, Vaid et al. 1981). A condição é mais comum em animais de produção, mas existem diferentes graus de susceptibilidade (Schoental 1967): 1) animais bastante sensíveis ($LD_{50} \leq 1$ mg/kg) onde estão incluídos patinhos, trutas arco-íris, cobaias, coelhos, cães, gatos, ratos jovens e perus jovens; 2) animais medianamente sensíveis (que necessitam uma dose de aflatoxina dez vezes maior que os animais do primeiro grupo), como suínos, macacos, ratos, bezerros, faisões, pintos, furões, hamsters, vacas, doninhas e perdizes; e 3) animais resistentes, como ovinos e camundongos.

Surtos documentados de aflatoxicose em bovinos são raros. A doença nessa espécie geralmente não é tão fulminante como em suínos e segue um curso crônico ou subagudo de várias semanas ou meses após a exposição à aflatoxina (Kellerman et al. 2005), mas casos agudos já foram relatados (McKenzie et al. 1981, Lafluf et al. 1989). A condição em bovinos foi relatada inicialmente na década de 1960 no Reino Unido (Loosmore & Markson 1961, Clegg & Bryson 1962) associada à ingestão de torta de amendoim contaminada pelo fungo e contendo aflatoxina; no entanto, é muito provável que a doença descrita em suínos e bovinos nos anos 1950 nos Estados Unidos (Sippel et al. 1953, Burnside et al. 1957) também se tratasse de aflatoxicose. Desde então a doença foi relatada em bovinos nos Estados Unidos (Aust 1964, Colvin et al. 1984, Hall et al. 1989, Osweiler & Trampel 1985, Ray et al. 1986), Índia (Gopal et al. 1968, Vaid et al. 1981), Tailândia (Pedugsorn et al. 1980), Austrália (McKenzie et al. 1981), África do Sul (Van Halderen et al. 1989) e Uruguai (Lafluf et al. 1989). A doença tem sido reproduzida em bovinos pela administração de doses orais de aflatoxina ou por administração de alimentos contaminados por aflatoxina (Allcroft & Lewis 1963, Garret et al. 1968, Lynch et al. 1970, 1971, Pier et al. 1976, Patterson & Anderson 1982, Richard et al. 1983).

Os sinais clínicos incluem mau estado nutricional geral, pelos ásperos, anorexia, perda gradual do apetite, perda de peso, baixa na produção de leite e decréscimo na resistência a infecções. Sinais terminais incluem bruxismo, andar em círculos, dor abdominal, tenesmo, prolapso retal e diarreia, que pode ser tingida de sangue (McKenzie et al. 1981, Patterson & Anderson 1982, Colvin et al. 1984, Osweiler & Trampel 1985, Van Halderen et al. 1989). Apenas raramente os bovinos desenvolvem fotossensibilização associada à aflatoxicose (McKenzie et al. 1981, Colvin et al. 1984). A morte ocorre geralmente dois dias após o aparecimento dos sinais clínicos mais graves (Loosmore & Markson 1961). Na necropsia o fígado está firme, com um tom grisáceo ou marrom claro; há ainda hidrotórax e ascite acentuados, edema das dobras do abomaso e do mesocólon (Loosmore & Markson 1961, Clegg & Bryson 1962, Osweiler & Trampel 1985, Hall et al. 1989).

Histologicamente são descritos proliferação de ductos biliares, fibrose, megalocitose, lesão venooclusiva e graus variáveis de degeneração gordurosa hepatocelular (Loosmore & Markson 1961, Clegg & Bryson 1962, Vaid et al. 1981, Osweiler & Trampel 1985, Van Halderen et al. 1989).

O objetivo deste trabalho é descrever um surto de aflatoxicose em bezerros no estado do Rio Grande do Sul.

MATERIAL E MÉTODOS

Num estabelecimento de produção leiteira no município de Panambi, Rio Grande do Sul, quarenta bezerros foram desmamados logo após terem ingerido o colostro, e colocados em gaiolas individuais 1,5 x 1,5m. Inicialmente os bezerros eram alimentados exclusivamente com substituto de leite reconstituído, mas gradativamente foram introduzidos milho quebrado e feno de alfafa na alimentação. Quando foram examinados neste estudo, aos quatro meses de idade e pesando 100 kg, os bezerros recebiam ração constituída 2 kg de milho quebrado, 1-2 kg alfafa e 4 litros de substituto de leite reconstituído. O milho estava na alimentação por pelo menos dois meses. O surto da doença que é relatada aqui foi observado inicialmente no mês de abril, de 1989, pelo veterinário que prestava serviços para o estabelecimento e que realizou duas necropsias em dois bezerros que haviam morrido espontaneamente; dessas necropsias, o seguinte material foi enviado para exame histológico no Laboratório de Patologia Veterinária da Universidade Federal de Santa Maria: fígado, coração, pulmão e rim. Após o exame histopatológico desse material foi estabelecido um diagnóstico presuntivo de seneciose (intoxicação por alcaloides pirrolizidínicos de *Senecio* spp.) e uma visita à propriedade foi feita no dia seguinte, quando um bezerro afetado já moribundo foi sacrificado e necropsiado. Dessa necropsia o seguinte material foi fixado em formol e processado rotineiramente para histopatologia: fígado, coração, linfonodo hepático, intestino delgado, cólon, ceco, abomaso, encéfalo, rim e baço. Cortes selecionados de fígado foram corados pela técnica do tricrômico de Masson. Foi feita uma cuidadosa procura por espécimes dessecação de *Senecio* spp. no feno de alfafa usado na alimentação dos bezerros. Um pool (total de 1 kg) de amostras de diferentes locais do estoque do milho quebrado que vinha sendo administrado aos bezerros foi colhido e enviado para análise por cromatografia de camada delgada para aflatoxina B₁ (AFB₁).

RESULTADOS

Há algum tempo, que não foi possível precisar, vários bezerros mostravam sinais pouco específicos de pelos arrepiados e mau desenvolvimento geral. Seis bezerros morreram dois a três dias após o agravamento desses sinais clínicos, com aparecimento de diarreia, dor abdominal, tenesmo, prolapso de reto e bruxismo.

Alterações de necropsia encontradas em três bezerros necropsiados incluíam fígado firme e castanho claro, marcados hidrotórax e ascite, edema translúcido e de aspecto gelatinoso do mesentério, mesocólon e das dobras da mucosa do abomaso.

Os principais achados histopatológicos, além da confirmação dos edemas observados macroscopicamente,

restringiam-se ao fígado. Fibrose portal que se estendia por entre os lóbulos e proliferação de ductos biliares (Fig.1) foram achados constantes. Os hepatócitos apresentavam moderada megalocitose e degeneração citoplasmática vacuolar consistente com acumulação hepatocelular de lipídios. Muitos hepatócitos apresentavam glóbulos eosinofílicos no citoplasma (Fig.2). A tumefação dos hepatócitos obliterava a luz dos sinusóides. Necrose individual de hepatócitos e lesão venooclusiva (Fig.3) foram também frequentes.

A pesquisa por plantas que contêm alcaloides pirrolizidínicos no feno que era administrado aos animais resultou negativa. A análise do milho do alimento dos bezerros por cromatografia de camada delgada revelou 5.136ppb de AFB₁. Não foram pesquisados outros metabólitos de aflatoxina.

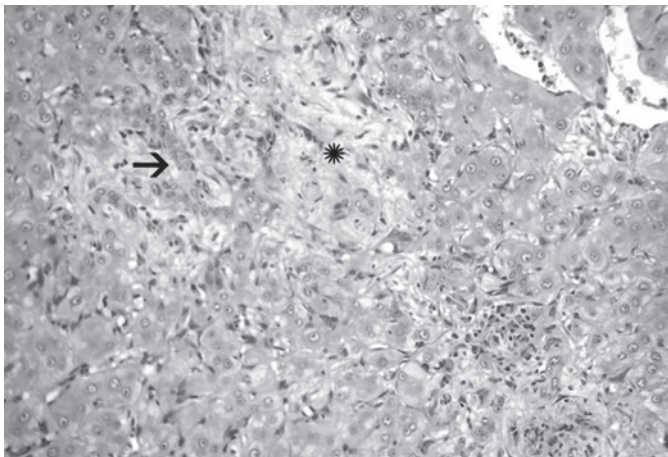


Fig.1. Fibrose portal (*) e proliferação de ductos biliares (seta) em bezerro com aflatoxicose crônica. HE, obj.20x.

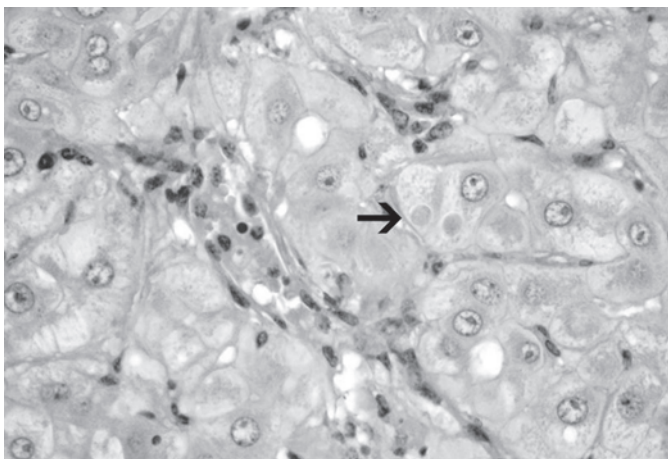


Fig.2. Alterações histológicas no fígado de bezerro com aflatoxicose crônica. Os hepatócitos apresentam moderada megalocitose e degeneração citoplasmática vacuolar consistente com acumulação hepatocelular de lipídios. O aumento de volume dos hepatócitos oblitera a luz dos sinusóides. Em dois hepatócitos há glóbulos eosinofílicos (setas) no citoplasma. HE, obj.40x.

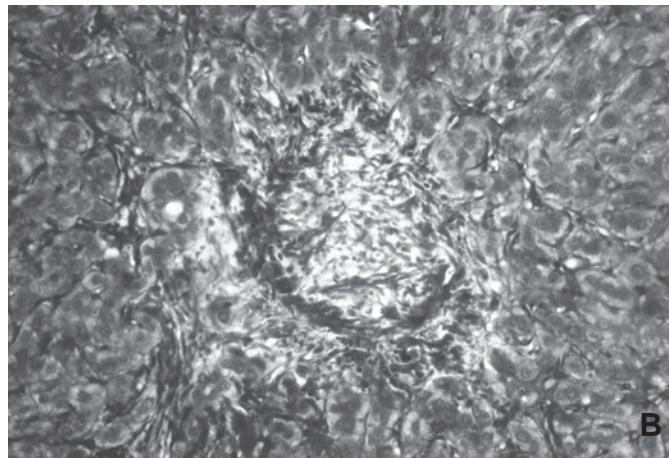
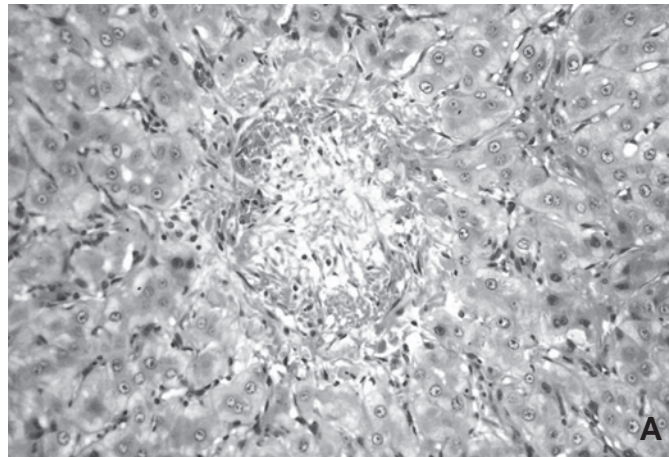


Fig.3. Lesão veno-oclusiva na aflatoxicose crônica em bezerros. (A) Tecido fibroso obstrui completamente a luz da veia hepática terminal. HE, obj.20x (B) Mesma lesão em espécime de fígado corado pelo Tricrômico de Masson, obj.20x.

DISCUSSÃO

O diagnóstico de aflatoxicose neste estudo foi baseado nos sinais clínicos e lesões características apresentados pelos bezerros e nos altos níveis de AFB₁ encontrados em um dos componentes da alimentação dos bezerros. As lesões hepáticas encontradas nos bezerros deste relato foram consideradas crônicas em comparação com o que é descrito na literatura. Lesões crônicas de aflatoxicose são relatadas como contendo graus variáveis de proliferação do epitélio dos ductos biliares, fibrose, endoflebite obliterante (lesão venooclusiva) da veia centrolobular (veia hepática terminal), variação considerável no tamanho e forma dos hepatócitos e graus variáveis de esteatose hepatocelular (Loosmore & Markson 1961, Clegg & Bryson 1962, Hill 1963). Essas lesões foram observadas nos bezerros deste estudo.

A intoxicação por *Senecio* spp. ou por outras plantas que contenham alcaloides pirrolizidínicos deve ser incluída no diagnóstico diferencial de aflatoxicose, já que as alterações clínicas e anatomopatológicas nas duas condições são praticamente idênticas (Clegg & Bryson 1962, Stöber 1970, Pedugsorn et al. 1980) e já que a seneciose

é uma intoxicação comum em bovinos no Rio Grande do Sul (Rissi et al. 2007). No entanto, a possibilidade de ocorrência dessas plantas na dieta dos bezerros foi excluída e como os bezerros eram confinados não tinham acesso à pastagem.

Não é possível calcular com qualquer grau de precisão a quantidade de aflatoxina que cada bezerro deste estudo ingeria diariamente, pois embora 2kg/bezerro/dia de milho estivessem disponíveis, não se tem dados para confirmar se essa quantidade era realmente consumida. Não se sabe também se a aflatoxina era homoganeamente distribuída no milho oferecido aos bezerros. Na verdade, é pouco provável que esse fosse o caso e é sim provável que ocorressem porções de milho com maior ou menor quantidade de aflatoxina de que 5.136 ppb detectados na amostra analisada. Raciocinando, porém, com base na quantidade de AFB₁ (5.136ppb), que correspondia a 5,136mg/kg de milho, e levando em conta que cada bezerro pesava cerca de 100 kg e deveria consumir cerca de 2 kg/ração(milho)/dia, a dose diária de aflatoxina ingerida por cada bezerros seria 0,1mg/kg. Se as quantidades de aflatoxina provavelmente ingeridas pelos bezerros deste estudo forem comparadas às doses envolvidas nos surtos e experimentos descritos a seguir, será concluído que elas são suficientes para causar a intoxicação em bezerros.

Em um desses experimentos, cinquenta bezerros de 6-8 meses de idade, de raça de corte, foram divididos em cinco grupos de 10 animais cada, que receberam ração contendo 0, 100, 300, 700 e 1.000ppb de AFB₁ (Garret et al. 1968). A intoxicação foi observada em animais que receberam ração com 700ppb de AFB₁ ou mais. Nesses dois grupos houve redução do ganho de peso. Dois novilhos do grupo da ração com 1.000ppb de AFB₁ morreram no 59º e 137º dias do experimento e seus fígados eram fibróticos. Lesões hepáticas semelhantes foram observadas em um animal do grupo que recebia 1.000ppb e em outros dois animais do grupo de 700ppb que foram sacrificados aos 133 dias do experimento. Essas quantidades são pelo menos cinco vezes menores que as encontradas na ração ingerida pelos bezerros deste relato. Stöber (1970) menciona dados semelhantes aos de Garret et al. (1968) e afirma que após ingerirem torta de amendoim com 200-1.500ppb de AFB₁ bezerros jovens desenvolvem a intoxicação e Vaid et al. (1981) informam que níveis considerados perigosos na alimentação de bovinos estão entre 300-600ppm.

Em outro experimento (Lynch et al. 1970), em que bezerros ingeriram ração com aflatoxinas nas doses de 0,008 a 0,08mg/kg/dia de peso corporal/dia por seis semanas, observaram-se alterações nas enzimas de função hepática já nos animais que recebiam 0,02mg/kg/dia; os animais foram sacrificados e os de maior dosagem mostravam fibrose hepática. Alterações semelhantes ocorreram quando a aflatoxina foi administrada por via oral diluída em propilenoglicol e etanol. Os bezerros foram sacrificados após seis semanas e a maioria dos efeitos presentes da aflatoxicose ocorreu nas doses maiores (0,08 e 0,10mg/kg/dia).

Pier et al. (1976) administraram aflatoxina contida em cápsulas de gelatina a três bezerros nas doses de 0,1, 0,2 e 0,5mg/kg/dia. O bezerro que recebeu 0,5mg/kg/dia morreu no 14º dia do experimento e na necropsia foram encontrados icterícia, hemorragia e fibrose hepática associada a proliferação de ductos biliares. Lesões hepáticas semelhantes foram encontradas no bezerro que recebeu 0,2mg/kg/dia e que foi sacrificado no 32º dia do experimento. McKenzie et al. (1981) relataram um surto espontâneo com morte de 12 dentre um lote de 90 bezerros, 5-27 dias após ingerirem 0,3-0,7mg/kg/dia de aflatoxinas (B₁, B₂, G₁ e G₂). Nesses casos, essas doses mais elevadas levaram a alterações agudas, o que indica que o curso clínico é dependente da dose.

Bovinos jovens como o deste relato são mais suscetíveis à aflatoxicose do que bovinos adultos (Allcroft & Lewis 1963, Aust 1964, Lynch et al 1970, 1971, McKenzie et al. 1981, Colvin et al. 1984), mas a condição é também relatada em animais adultos (Vaid et al. 1981, Ray et al. 1986, Hall et al. 1989, Lafluf et al. 1989). Por outro lado, a intoxicação por aflatoxina em bovinos ocorre principalmente em animais confinados (Gopal et al. 1968, Colvin et al. 1984, Osweiler & Trampel 1985) e em animais de produção leiteira, como é o caso dos bezerros deste estudo. No entanto, há relatos de surtos ocasionais de aflatoxicose em bovinos que ingeriram milho não-colhido ou mal colhido ainda na lavoura (Sippel et al 1953, Hall et al. 1989).

Lesão venooclusiva hepática foi observada nos três casos deste estudo. A lesão consiste na obliteração de pequenas veias intra-hepáticas associadas à lesão do endotélio dos sinusóides, acúmulo de eritrócitos e fibrina no espaço subintimal (de Disse), e subsequente fibrose subendotelial (Stalker & Hayes 2007). Esse padrão de fibrose da veia centrolobular pode contribuir para o desenvolvimento de hipertensão portal e ser, pelo menos parcialmente, responsável pela ascite observada nos bezerros. Lesão venooclusiva tem sido relatada em bovinos afetados por aflatoxicose (Loosmore & Markson 1961, Clegg & Bryson 1962, Lynch et al. 1970, 1971), seneciose e em seres humanos após quimioterapia, radioterapia e transplante de medula óssea (Stalker & Hayes 2007).

REFERÊNCIAS

- Allcroft R. & Lewis G. 1963. Groundnut toxicity in cattle: Experimental poisoning of calves and report on clinical effects in older cattle. *Vet. Rec.* 75:487-493.
- Aust S.D. 1964. Effects of feeding moldy corn to cattle. *Illinois Vet.* 7:10-12.
- Burnside J.E., Sippel W.L., Forgacs J., Carll W.T., Atwood M.B. & Doll E.R. 1957. A disease of swine and cattle caused by eating mold corn. II. Experimental production with pure cultures of molds. *Am. J. Vet. Res.* 18:817-824.
- Clegg F.G. & Bryson H. 1962. An outbreak of poisoning in store cattle attributed to Brazilian groundnut meal. *Vet. Rec.* 74:992-994.
- Colvin B.M., Harrison L.R., Gosser H.S. & Hall R.F. 1984. Aflatoxicosis in feeder cattle. *J. Am. Vet. Med. Assoc.* 184:956-958.
- Garret W.N., Heitman H. & Booth A.N. 1968. Aflatoxin toxicity in beef cattle. *Proc. Soc. Exp. Biol. Med.* 127:188-190.

- Gopal T., Syed Z., Narayanaswamy M. & Premrata S. 1968. Aflatoxicosis in dairy cattle. *Indian Vet. J.* 45:707-712.
- Hall R.F., Harrison L.R. & Colvin B.M. 1989. Aflatoxicosis in cattle pastured in a field of sweet corn. *J. Am. Vet. Med. Assoc.* 194:938.
- Hill K.R. 1963. Comment on the histological appearances in serial liver biopsies and post-mortem specimens. *Vet. Rec.* 75:493-494.
- Kellerman T.S., Coetzer J.A.W., Naudé T.W. & Botha C.J. 2005. *Plant Poisonings and Mycotoxicoses of Livestock in Southern Africa*. 2nd ed. Oxford University Press, Cape Town, p.3-6.
- Lafuf O., Termezana A., Rivero R., Riet Alvariza F., Feed O., Féola R., Diaz L., Gimenez G., Varela A., Camino A. & Uriarte G. 1989. Um caso de aflatoxicose em bovinos asociado a maiz carbonoso. 17^a Jornadas Uruguayas de Buiatria. Pasandú, Uruguai, Seção cc 8, p.1-8.
- Loosmore R.M. & Markson L.M. 1961. Poisoning of cattle by Brazilian groundnut meal. *Vet. Rec.* 73:813-814.
- Lynch G.P., Todd G.C., Shalkop W.T. & Moore L.A. 1970. Responses of dairy calves to aflatoxin-contaminated feed. *J. Dairy Sci.* 53:63-71.
- Lynch G.P., Shalkop W.T., Jakoby N.M., Smith D.F. & Miller R.W. 1971. Responses of dairy calves to oral doses of aflatoxin. *J. Dairy Sci.* 54:1688-1698.
- McKenzie R.A., Blaney B.J., Connole M.D. & Fitzpractick A. 1981. Acute aflatoxicosis in cattle fed peanut hay. *Aust. Vet. J.* 57:284-286.
- Osweiler G.D. & Trampel D.W. 1985. Aflatoxicosis in feedlot calves. *J. Am. Vet. Med. Assoc.* 6:636-637.
- Patterson D.S.P. & Anderson P.H. 1982. Recent aflatoxin feeding experiments in cattle. *Vet. Rec.* 110: 60.
- Pedugsorn C., Promma S., Ratanacchot P. & Rietschel W. 1980. Chronic aflatoxicosis in cattle on an animal breeding station in North Thailand. *Animal Research and Development* 11:106-111.
- Pier A.C., Cysewski S.J., Richard J.L., Baetz A.L. & Mitchell L. 1976. Experimental mycotoxicosis in calves with aflatoxin, ochratoxin, rubratoxin and T-2 toxin. *Proc. 80th Annu. Meeting US. Anim. Hlth Assoc.* 130-148.
- Ray A.C., Abbitt B., Colter S.R., Murphy M.J., Reagor J.C., Robinson R.M., West J.E. & Whitford H.W. 1986. Bovine abortion and death associated with consumption of aflatoxin-contaminated peanuts. *J. Am. Vet. Med. Assoc.* 188:1187-1188.
- Richard J.L., Pier A.A., Stubblefield R.D., Shotwell O.L., Lyon R.L. & Cutlip R.C. 1983. Effect of feeding corn naturally contaminated with aflatoxin on feed efficiency, on physiologic, immunologic, and pathologic changes, and on tissues residues in steers. *Am. J. Vet. Res.* 44:1294-1299.
- Rissi D.R., Rech R.R., Pierezan F., Gabriel A.L., Trost M.E., Brun J.S., Komners G.D. & Barros C.S.L. 2007. Intoxicações por plantas e micotoxinas associadas a plantas em bovinos no Rio Grande do Sul: 461 casos. *Pesq. Vet. Bras.* 27:261-268.
- Sastry G.A., Narayana J.V., Rama Rao P., Christopher J & Hill K. 1965. A report on the groundnut toxicity in Murrah buffaloes in Andhra Pradesh (India). *Indian Vet J.* 42:79.
- Schoental R. 1967. Aflatoxins. *Ann. Rev. Pharmacol.* 7:343-353.
- Sippel W.L., Burnside J.E. & Atwood M.B. 1953. A disease of swine and cattle caused by eating mold corn. *Proceedings. 90th Annu. Meet. Am. Vet. Med. Assoc.* p.174-181.
- Stalker M.J. & Hayes M.A. 2007. Liver and biliary system, p.297-388. In: Maxie M.G. (Ed.), *Jubb, Kennedy, and Palmer's Pathology of Domestic Animals*. Vol.2. 5th ed. Saunders Elsevier, Philadelphia.
- Stöber M. 1970. Aspergillotoxikose, p.1240-1242. In: Rosemberger G. (Ed.), *Krankheiten des Rindes*. Verlag Paul Parey, Berlin.
- Vaid J., Dawra R.K., Sharma O.P. & Negi S.S. 1981. Chronic aflatoxicosis in cattle. *Vet. Human Toxicol.* 23:436-438.
- Van Halderen A., Green J.R., Marasas W.F.O., Thiel P.G. & Stockenström S. 1989. A field outbreak of chronic aflatoxicosis in dairy calves in the Western Cape Province. *J. South Afr. Vet. Assoc.* 60:210-211.