

## Osteologia de *Melanosuchus niger* (Crocodylia: Alligatoridae) e a evidência evolutiva<sup>1</sup>

Lucélia G. Vieira<sup>2\*</sup>, André L.Q. Santos<sup>2</sup>, Fabiano C. Lima<sup>3</sup>, Sônia H.S.T. Mendonça<sup>4</sup>, Lorena T. Menezes<sup>2</sup> e Antônio Sebben<sup>5</sup>

**ABSTRACT.-** Vieira L.G., Santos A.L.Q., Lima F.C., Mendonça S.H.S.T., Menezes L.T. & Sebben A. 2016. [Osteology of *Melanosuchus niger* (Crocodylia: Alligatoridae) and the evolutionary evidence.] Osteologia de *Melanosuchus niger* (Crocodylia: Alligatoridae) e a evidência evolutiva. *Pesquisa Veterinária Brasileira* 36(10):1025-1044. Laboratório de Ensino e Pesquisa em Animais Silvestres, Universidade Federal de Uberlândia, Rua Piauí s/n, Umuarama, Uberlândia, MG 38400-902, Brazil. E-mail: [luceliabio@yahoo.com.br](mailto:luceliabio@yahoo.com.br)

The objective was an anatomical description of the skeleton of *Melanosuchus niger*, in order to contribute with evolutionary information about the species. Three adult specimens of *M. niger* with an average length of 2.40m were used, originating from the biologic collection of Lapas-UFU. In the forelimb, the scapula is bigger than the coracoid. Regarding the hindlimbs, the pubic does not participate in the formation of the acetabulum; the contact with the ilium is made by ligaments, and its articulation with the rump allows dorsal-ventral movements. Regarding the forelimbs, the humerus is a stylopodium element, and the ulna and radius a zeugopodium element. The carpus exhibits the ulnar-radial+intermedium fusion, fusion of the distal carpals 3+4+5, and the pisiform. It has five metacarpals, numbered lateromedially as metacarpal 1, 2, 3, 4, and 5. The phalangeal formula is 2:3:4:3:2. Regarding the pelvic limbs, the stylopodium is formed by the femur, and the zeugopodium by tibia and fibula. In tarsus has four bones: fusion of the intermedium+centrale, fibulare, distal tarsal 3, and distal tarsal 4. It has four long metatarsals I, II, III and IV, with metatarsal II and III being relatively longer than the others. Metatarsal V is a very small bone; the feet have the phalangeal formula 2:3:4:4. At the skull, the nasal opening is only the palatine bones, vomer, pterygoid, premaxilla and maxilla forming the bone structure of the secondary palate; the parietal bone is the only element on the cranial roof. In the post-axial skeleton ist distinct pairs of ribs which articulate with the cervical, dorsal, lumbar, sacral and caudal vertebrae. The gastralia consists of seven rows of fine bone located between the pubic bone and caudal part of the sternum.

INDEX TERMS: Osteology, *Melanosuchus niger*, Crocodylia, Alligatoridae, evolutionary evidence, Archosauria, anatomy, bones.

<sup>1</sup> Recebido em 19 de agosto de 2015.

Aceito para publicação em 23 de maio de 2016.

<sup>2</sup> Laboratório de Ensino e Pesquisa em Animais Silvestres (Lapas), Universidade Federal de Uberlândia (UFU), Rua Piauí s/n, Umuarama, Uberlândia, MG 38400-902, Brasil. \*Autor para correspondência: [luceliabio@yahoo.com.br](mailto:luceliabio@yahoo.com.br)

<sup>3</sup> Laboratório de Anatomia Humana e Comparativa, Universidade Federal de Goiás (UFG), Rodovia BR-364 Km 192, Setor Industrial, Jataí, GO 75801615, Brasil.

<sup>4</sup> Centro Nacional de Pesquisa e Conservação de Répteis e Anfíbios (RAN), Instituto Chico Mendes de Conservação da Biodiversidade (ICM-Bio), Rua Dra Vilma Edelweiss dos Santos 115, Lundceia, Lagoa Santa, MG 33400000, Brasil.

<sup>5</sup> Laboratório de Biologia Animal, Universidade de Brasília (UnB), Campus Universitário Asa Norte, Brasília, DF 70910970, Brasil.

**RESUMO.-** O objetivo foi realizar a descrição anatômica do esqueleto de *Melanosuchus niger*, com o intuito de contribuir com informações evolutivas sobre a espécie. Utilizaram-se três espécimes adultos de *M. niger*, com comprimento médio de 2,40m, provenientes da coleção biológica do Lapas-UFU. Na cintura peitoral, a escápula é maior do que o coracóide. Já nos elementos da cintura pelvina, o púbis não participa da formação do acetábulo, o contato com o ílio, ocorre por ligamentos, e sua articulação com o ísquio, permite movimentos dorso-ventrais. Nos membros torácicos, o úmero figura como elemento do estilópódio, a ulna e rádio como elementos do zeugopódio. No carpo há o ulnar do carpo, fusão do radial+intermédio, fusão dos dis-

tais do carpo 3+4+5 e o pisiforme; possui cinco metacarpos, numerados lateromedialmente e a fórmula falângica 2:3:4:3:2. Nos membros pelvins, o estilópódio é formado pelo fêmur e o zeugopódio pela tíbia e fibula. No tarso há a fusão do intermédio+central, fibular do tarso, distal do tarso 3, distal do tarso 4; possui quatro metatarsos longos I, II, III e IV, sendo os metatarsos II e III maiores que os demais. O metatarso V é um osso bastante reduzido e o pé possui a fórmula falângica 2:3:4:4. No crânio, a abertura nasal é única, o palatino, vômer, pterigóide, pré-maxila e maxila formam a estrutura óssea do palato secundário; o osso parietal é o único elemento no teto craniano. No esqueleto pós-axial em pares de costelas distintas que se articulam com as vértebras cervicais, dorsais, lombares, sacrais e caudais. A gastrália é formada por sete fileiras de ossos finos localizados entre o púbis e a região caudal do esterno.

**TERMOS DE INDEXAÇÃO:** Osteologia, *Melanosuchus niger*, Crocodylia, Alligatoridae, evolução, Archosauria, anatomia, ossos, Jacaré-açu.

## INTRODUÇÃO

O esqueleto dos vertebrados é um dos sistemas mais importantes para estudos morfológicos, uma vez que, a estrutura mineralizada dos ossos é preservada em fósseis, isto permite comparações com grupos vivos e a determinação de homologias, o que possibilita traçar relações entre os diferentes grupos (Buscalion et al. 1997). As grandes variações dos elementos esqueléticos observados ao longo da história evolutiva dos grandes grupos refletem a plasticidade de tal sistema para responder aos diferentes habitats dos animais, e fornecem informações importantes a respeito do modo de vida animal, como postura, porte, tipo de locomoção, alimentação, entre outras (Shubin et al. 1997, Kardong 2010).

Os Archosauria surgiram no Triássico e sobrevivem até hoje. Atravessaram as grandes extinções que marcaram a história, com grande disparidade de formas e diversidade de espécies, existindo um bom registro fóssil que comprova isso (Clark 1994). Os Crocodylia, juntamente com as aves, são os únicos representantes vivos desse grupo (Benton & Clark 1988). Em relação ao esqueleto, a ordem Crocodylia é caracterizada por grande redução no número de elementos do carpo e tarso. Isto reflete o ambiente e os modos de locomoção das diferentes espécies (Müller & Alberch 1990).

Cada grupo de animais apresenta peculiaridades ontogenéticas durante a formação de seu esqueleto axial, resultando na forma adulta, que atende as necessidades específicas dos mesmos (Burke 1989). Nos Testudines, por exemplo, o casco é uma característica evolutiva sinapomórfica altamente especializada, que faz deste um clado restrito (Lee 1996, Gilbert et al. 2001, Li et al. 2008). Nos demais répteis, tais particularidades são menos notáveis e, conseqüentemente, menos exploradas. O esqueleto axial dos Crocodylia, dentre outros, apresenta características particulares e pouco conhecidas (Hildebrand & Goslow 2006).

Assim, este trabalho tem como objetivo descrever os componentes do esqueleto de *Melanosuchus niger* com breves discussões evolutivas.

## MATERIAL E MÉTODOS

O esqueleto foi descrito baseado em três espécimes adultos de *Melanosuchus niger*, com comprimento médio de 2,40 metros todos bem conservados, provenientes da coleção biológica do Laboratório de Pesquisa e Ensino em Animais Silvestres da Universidade Federal de Uberlândia (UFU). Este trabalho foi aprovado pelo Comitê de Ética no Uso Animal da Universidade de Brasília (UnBDOC nº 100271/2009).

Para a identificação e descrição das estruturas esqueléticas foram utilizadas as terminologias propostas por Mook (1921), Iordansky (1973) e Romer (1956).

## RESULTADOS

### Esqueleto apendicular

**Cintura peitoral.** A cintura peitoral une o membro torácico ao corpo do animal. Por meio de dois ossos planos, a escápula e o coracóide, situados na superfície dorsal e ventral do tórax, respectivamente.

**Escápula.** Trata-se de um osso alongado e com duas extremidades bem demarcadas, uma voltada em direção dorsal e outra ventral. A região dorsal da escápula é larga e delgada e sua porção final mantém-se cartilaginosa. A região ventral é mais robusta e apresenta duas faces articulares, uma mais longa formada pelo processo acromial, para o osso coracóide, e outra ovóide, o processo glenóide da escápula, que junto com o coracóide forma a superfície articular para a cabeça do úmero, a cavidade glenoidal (Fig.1A).

**Coracóide.** É um pouco menos alongado em relação à escápula, com expansões craniocaudais em ambas extremidades. Sua superfície dorsal articula-se firmemente à escápula, por meio da superfície articular dorsal. Nessa região é bem visível o grande forame do coracóide que carrega nervo e vasos sanguíneos. Na margem dorsocaudal situa-se o processo glenóide da coracóide, que contribui com a formação da cavidade glenoidal (Fig.1A).

### Membro torácico

**Úmero.** O úmero é um osso tipicamente longo, apresentando duas epífises, uma proximal e outra distal, e a diáfise. Este é o maior e mais robusto elemento dos membros torácicos. A diáfise é cilíndrica, com a epífise proximal alongada e mais larga mediolateralmente, formando uma superfície articular convexa. Na face caudal da cabeça do úmero, logo abaixo da superfície articular, há uma grande tuberosidade, a crista deltopeitoral, que se estende obliquamente a partir da face medial. A epífise distal é também alargada no sentido craniocaudal formando uma volumosa massa óssea, dividida pelo sulco intercondilar em côndilo lateral e medial, cada um com uma grande superfície articular. Ambos os côndilos são arredondados e similares, apresentando poucas rugosidades (Fig.1B).

**Ulna.** A ulna é o osso lateral do zeugopódio, sendo tipicamente longa e arqueada, e forma com o rádio um espaço interósseo, sendo ligeiramente mais longa que o rádio e muito mais robusta que este. A epífise proximal possui superfície articular triangular e delimitam três bordas, uma cranial levemente convexa, que se articula como côndilo medial do úmero, outra medial e plana, que se articula com

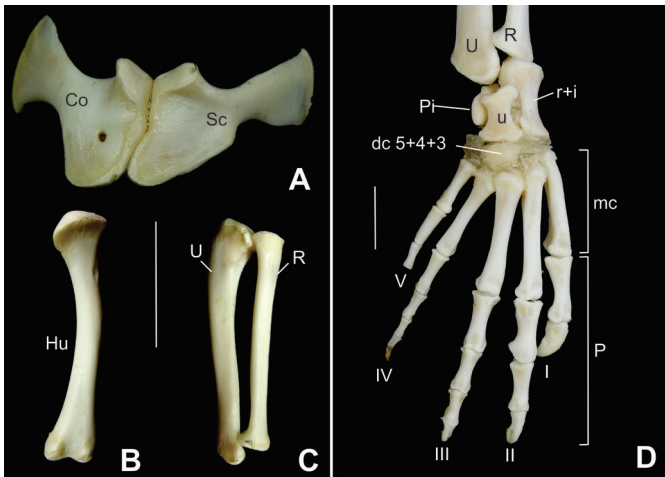


Fig.1. Cintura peitoral, membro torácico direito e mão direita de *Melanosuchus niger*. (A) Escápula e coracóide em vista lateral; (B) úmero direito em vista cranial; (C) rádio e ulna direito em vista cranial; (D) mão direita em vista dorsal. Abreviaturas: Co = coracóide; Es = escápula; Hu = úmero; Ra = rádio; Ul = ulna; dc5+4+3 = distal do carpo 5+4+3; Fa = falanges; I-V = dedos I-V; mc = metacarpos; p = pisiforme; R = rádio; r+i = radial+intermedio; U = ulna; u = ulnar do carpo. Escala: 30mm.

a cabeça do rádio e outra caudal, levemente côncava. Contornando a base da epífise proximal, numa região similar a um pequeno colo, existem estrias que denotam regiões possivelmente de inserção da cápsula articular e de origens musculares. A diáfise é trirradiada, com a presença de uma margem caudal bem marcada. Sua porção proximal é mais larga no sentido craniocaudal e bastante curvada cranio-medialmente. Sua margem interóssea é romba, sendo lisa em toda sua extensão. A epífise distal possui uma área articular menor em relação a região proximal e se articula com o ulnar, pisiforme e radial do carpo (Fig.1C,D).

**Rádio.** É o osso medial do zeugopódio, apresenta-se linear com aspecto cilíndrico na região da diáfise e com ambas as epífises expandidas. Estas se orientam ao longo do mesmo plano longitudinal. A epífise proximal é mais expandida e articula-se com o côndilo medial do úmero. A epífise distal do rádio apresenta-se com contornos irregulares. A face lateral é ligeiramente plana, enquanto a face medial é côncava, formando assim dois tubérculos, um maior e mais distal localizado caudalmente e o outro na posição cranial, onde se apóia a face radial da região distal da ulna (Fig.1C,D).

### Ossos do carpo

No carpo de *M. niger* estão presentes quatro ossos, são eles: ulnar do carpo, fusão do radial+intermédio, fusão dos distais do carpo 3+4+5 e o pisiforme.

**Ulnar do carpo.** É um osso alongado em relação ao distal do carpo, mas consideravelmente menor e mais delgado que o radial+intermédio. Possui as extremidades expandidas, deixando uma curvatura nas margens medial e lateral, conferindo ao osso aspecto de ampulheta. Possui quatro superfícies articulares. A superfície articular proximal, que se articula com a ulna, é pequena e ligeiramente côncava, a superfície distal articula-se com o osso distal do carpo,

mais ampla que a proximal. A margem medial articula-se com o osso radial do carpo, enquanto que a superfície latero-caudal articula-se com o pisiforme (Fig.1D).

**Radial+intermédio do carpo.** É o maior osso do carpo, apresenta-se robusto, com extremidades expandidas, deixando uma curvatura nas margens medial e lateral, conferindo ao osso aspecto de ampulheta, assim como o ulnar do carpo. Possui três superfícies articulares. A superfície articular proximal, que se articula com o rádio, é ampla e côncava, a superfície distal articula-se com os metacarpos I e II, sendo levemente ovalada e por fim, sua face medial se articula com o osso ulnar do carpo por meio de uma crista em forma de lingueta projetada ventralmente (Fig.1D).

**Distal do carpo 3+4+5.** É um osso curto e robusto localizado na porção distal do carpo, junto a epífise proximal dos metacarpos III e IV, proximalmente contata com o osso ulnar do carpo. Suas superfícies dorsal e ventral são convexas, existindo ventralmente, na porção proximal, uma pequena fossa (Fig.1D).

**Pisiforme.** É um pequeno osso com poucas superfícies de articulação, localizado ventrolateralmente, articular-se com o ulnar do carpo com sua margem medial e distalmente com a ulna. Na superfície ventral, o pisiforme emite uma projeção que se aproxima medialmente do radial+intermédio do carpo (Fig.1D).

**Metacarpos.** Possui cinco metacarpos, numerado lateromedialmente como metacarpo 1, 2, 3, 4 e 5. Todos são ossos longos com os metacarpos II e III maiores e V o menor deles. O metacarpo I destaca-se por ser muito mais robusto que os demais e por apresentar a expansão proximal mais desenvolvida lateroventralmente, de modo que abraça a maior parte da superfície articular proximal do metacarpo II. Os três primeiros metacarpos apresentam uma expansão em forma de aleta obliquamente orientada em sua extremidade proximal, e que sobrepõe à aleta do imediato metacarpo lateral, de modo que esses metacarpos articulam entre si justapostamente e de maneira imbricada. Os metacarpos IV e V, por outro lado, não possui essas expansões proximais e suas articulações são ligeiramente mais espaçadas. Nas extremidades distais, os metacarpos I a IV são levemente sulcados como polias que se salientam mais nas faces palmares, articulando-se com as falanges proximais por meio de um par de facetas côncavas separadas por uma discreta crista (Fig.1D).

**Falanges.** *M. niger* possui a seguinte fórmula falângica 2:3:4:3:2, com falanges tipicamente longas. Em vias gerais, as extremidades proximais são largas e possuem facetas ovais côncavas adaptadas para articulação. Sua epífise distal é levemente sulcada, como polias que se salientam mais nas faces palmares adaptadas para articulação. As últimas falanges dos dedos I, II e III possuem a face dorsal convexa e a palmar côncava o que lhes confere o aspecto de garra (Fig.1D).

### Cintura pelvina

A cintura pélvica une o membro pelvino ao corpo do animal por meio da articulação com as costelas das vértebras sacrais. É composta por três ossos, ílio, ísquio e púbis.

**Ílio.** Possui formato irregular e destaca-se pela presença de uma enorme asa, projetada dorsocaudalmente, deno-

minada asa do ílio. A superfície ventral na margem cranial é bastante côncava e forma grande parte do acetábulo para acomodação da superfície articular proximal do fêmur. Lateralmente, contornando a margem inferior do acetábulo, destaca-se o processo isquial caudal, que é curto com ampla superfície de articulação, onde contata com o ísquio. O processo isquial cranial não se articula diretamente com o ísquio; estes estão ligados por meio de tecido fibroso (Fig.2A).

**Ísquio.** Corresponde a um par de ossos posicionados caudoventralmente e que se contatam na linha mediana. Possui uma extremidade plana e delgada ventralmente, e outra robusta, dorsalmente, articulada com o ílio. A lâmina ventral do ísquio é triangular e inclinada caudalmente. Dorsalmente ele possui dois processos que se articulam com o ílio, caudal e púbis, cranial. Entre estes processos existe uma incisura que forma uma extensa fenestra acetabular (Fig.2A).

**Púbis.** O púbis de *M. niger* é um osso notadamente alongado, com a extremidade dorsal cilíndrica e a ventral plana e laminar, conferindo ao osso a forma de uma raquete, que se contata ventralmente com seu contralateral. A porção dorsal arredondada do púbis representa a face articular. Possui um tubérculo espesso e convexo, que se articula à concavidade lisa presente no processo dorsal cranial do ísquio. Partindo deste tubérculo na direção cranial existe um longo e sinuoso colo que se alonga em uma lâmina (Fig.2A).

## Membro pelvino

**Fêmur.** Possui uma extremidade proximal irregular com cabeça do fêmur bem evidente, o colo anatômico des-

te contorna a margem da cabeça do fêmur, exibindo uma forma achatada. Nele estão presentes diversas rugosidades e estrias longitudinais, que possivelmente correspondem a pontos de ancoragem de ligamentos ou para inserção muscular. Sua diáfise apresenta uma torção de modo que os côndilos e a cabeça estão posicionados em planos levemente divergentes, sendo cilíndrica ou levemente ovalada. A epífise distal é alargada e forma uma área articular com dois côndilos, lateral e medial, separados pelo sulco intercondilar (Fig.2B).

**Tíbia.** É um osso longo, localizado na margem medial da perna, apresenta-se mais robusto que a fíbula. Possui extremidades levemente expandidas, sendo mais expressivo na porção distal da tíbia. A superfície articular proximal tem contorno retangular e é dividida discretamente pela presença de um sulco intercondilar. A superfície articular proximal é sobreposta pela extremidade distal do fêmur quando em articulação. A diáfise possui formato cilíndrico na sua porção mais central. A extremidade distal é expandida lateromedialmente e repousa sobre a superfície articular do intermédio (Fig.2C,D).

**Fíbula.** É um osso retilíneo localizado na margem lateral da perna, ligeiramente mais curto que a tíbia e possui extremidades pouco expandidas. A superfície articular proximal, que recebe o côndilo lateral do fêmur, tem contorno aproximadamente em forma de cunha e ao redor dessa superfície porta estrias longitudinais tênues. A epífise distal da fíbula é mais larga lateromedialmente e possui um processo medial, com aspecto de gancho que se articula a uma leve concavidade na superfície articular do intermédio. A face articular distal, que se articula com o fibular, tem contorno ovalado e plano. Todo o entorno da extremidade distal da fíbula porta estrias longitudinais de adesão ligamentar (Fig.2C,D).

## Ossos do tarso

No tarso de *M. niger* estão presentes quatro ossos, são eles: fusão do intermédio+central, fibular do tarso, distal do tarso 3, distal do tarso 4.

**Intermédio+central.** É um osso com concavidades e projeções, que funcionam como meio de articulação com os ossos adjacentes do tarso. Sua face proximal articula-se com a tíbia e fíbula. A face articular medial contata o fibular do tarso. Enquanto a superfície articular distal contata com o metatarso I e distal do tarso 3 (Fig. 2D).

**Fibular do tarso.** É um osso que se articula com a fíbula, intermédio+central e distal do tarso 4, formando o calcânar pela projeção do túber do fibular. Este é relativamente curto e projeta-se caudalmente (Fig. 2D).

**Distal do tarso 3.** É levemente arredondado, menor que o distal do tarso 4, sua face proximal articula com o intermédio+central, distalmente com os metatarsos II e III e com o distal do tarso 4 lateralmente (Fig.2D).

**Distal do tarso 4.** É um osso curto com uma porção proximal que se articula com o processo articular convexo do fibular e intermédio+central, articula também com o distal do tarso 3 e lateralmente com o metatarso V e distalmente com os metatarsos III e IV (Fig.2D).

**Metatarsos.** Os metatarsos I, II, III e IV são ossos longos

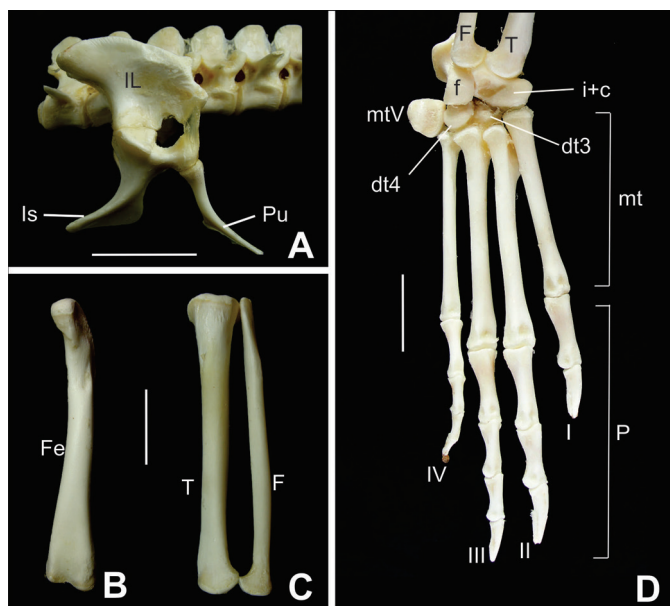


Fig.2. Cintura pélvica, membro pelvino direito e pé direito de *Melanosuchus niger*. (A) Ílio, ísquio e púbis em vista lateral; (B) fêmur em vista cranial; (C) tíbia e fíbula em vista cranial; (D) pé direito em vista dorsal. Abreviaturas: Fi = fíbula; IL = ílio; Is = ísquio; Pu = púbis; Ti = tíbia; dt3-4 = distal do tarso 3 e 4; Fa = falanges; F = fíbula; f = fibular do tarso, i+c = intermédio+central; I-V = dedos I-IV; mt = metatarsos; mtV = metatarso V; T = tíbia. Escala: 30mm.

típicos, sendo os metatarsos II e III relativamente maiores que os demais. Estes ossos articulam-se proximalmente entre si de maneira imbricada, com todos sobrepondo-se sequencialmente de modo que o elemento posicionado medialmente sobrepõe-se àquele lateral e a superfície articular distal contata com a falange 1 de seus respectivos dedos. O metatarso V é um osso bastante reduzido e levemente achatado, este difere dos demais metatarsos em todos os aspectos morfológicos. Com a perda do dedo V, durante a evolução dos Crocodylia, este foi o único remanescente ósseo lateralmente disposto ao dedo IV. Ele contata com uma pequena porção do metatarso IV, e medialmente possui uma grande área de articulação com o distal do tarso 4 (Fig.2D).

**Falanges.** *M. niger* possui a seguinte fórmula falângica 2:3:4:4. Tais falanges são tipicamente longas. E cada uma delas, exceto as ungueais, possuem uma cabeça, uma diáfise e uma base proximal. A diáfise afila-se em sua porção média, o que evidencia a largura das epífises. As falanges distais dos dedos I, II e III possui aspecto de garra (Fig.2D).

### Cranio

**Pré-maxila.** É um osso par, com formato triangular em vista dorsal. Juntamente com o seu contralateral forma a extremidade rostral do focinho onde demarca o contorno da narina. Na região caudal da narina, observa-se um pequeno processo em forma de "V" invertido projetando-se cranialmente, mas não o suficiente para dividir a narina, este processo é formado pelos ossos pré-maxila e nasal (Fig.3A).

A pré-maxila contata caudolateralmente com a maxila e caudomedialmente com os ossos nasais. Ventromedialmente articula-se com o seu contralateral apenas na porção caudal, visto que, rostralmente estes ossos são separados pelo forame pré-maxilar. Cada pré-maxila sustenta cinco dentes, o quarto é o maior deles e os dois primeiros os menores. Ainda na superfície ventral, há uma série de pequenos forames em linha paralela a margem externa curvada do osso. Entre esses pequenos forames e a base de inserção alveolar dos dentes há quatro depressões arredondadas para alojar os quatro primeiros dentes da mandíbula. A quarta depressão torna-se profunda e pode até perfurar a pré-maxila, expondo o ápice do dente durante o processo de oclusão.

**Maxila.** É um osso largo que forma grande parte do focinho caudolateral e sustenta a maioria dos dentes, 13 processos alveolares. Sua superfície dorsal apresenta forma de trapézio com projeção ventrocaudal relativamente longa e afilada, onde faz contato com o osso jugal, por meio de um processo que se ajusta em cunha. Ainda na superfície dorsal articula com a pré-maxila rostralmente; com o nasal medialmente e lacrimal caudalmente.

A face ventral da maxila é formada, principalmente, pelo processo palatino, este se apresenta plano e articula-se com o seu contralateral medialmente, exceto na porção rostromedial onde eles são separados pelo osso vômer e na porção caudomedial pelo osso palatino. Na região caudolateral a maxila articula-se obliquamente com o ectopterigóide. A

maxila ainda contribui com grande parte do contorno lateral e rostral da fenestra palatina. O rostro ventral da maxila articula com a pré-maxila contribuindo com a formação do focinho. Paralelo aos dentes há um serie de pequenos forames, a continuação daqueles observados na pré-maxila. Acompanhando-os há algumas escavações circulares, sendo mais proeminentes entre os dentes 10 e 12, acomodam os dentes da mandíbula ao ocluir. Destacados dos demais estão um par de forames localizados caudomedialmente, os forames palatinos caudais (Fig.3A, 4A).

**Nasal.** São ossos pares, longos com largura variável longitudinalmente, sendo mais afilados rostralmente formando um triângulo quando articulado medialmente com o seu contralateral e contribui com grande parte do teto da passagem nasal. Sua porção caudal estende-se até o osso frontal, com o qual se articula; caudolateral com o pré-frontal e lacrimal, lateralmente articula-se com a maxila. Alcançam sua máxima largura à frente dos pré-frontais, frontal e lacrimal, onde emitem um processo caudomedial que se acunha entre o pré-frontal e o frontal.

Rostralmente articula-se com a pré-maxila, na sua extremidade rostral estreitam abruptamente e forma uma projeção afilada em forma de "V" invertido que se estende até a narina, com contribuição das pré-maxilas (Fig.3A).

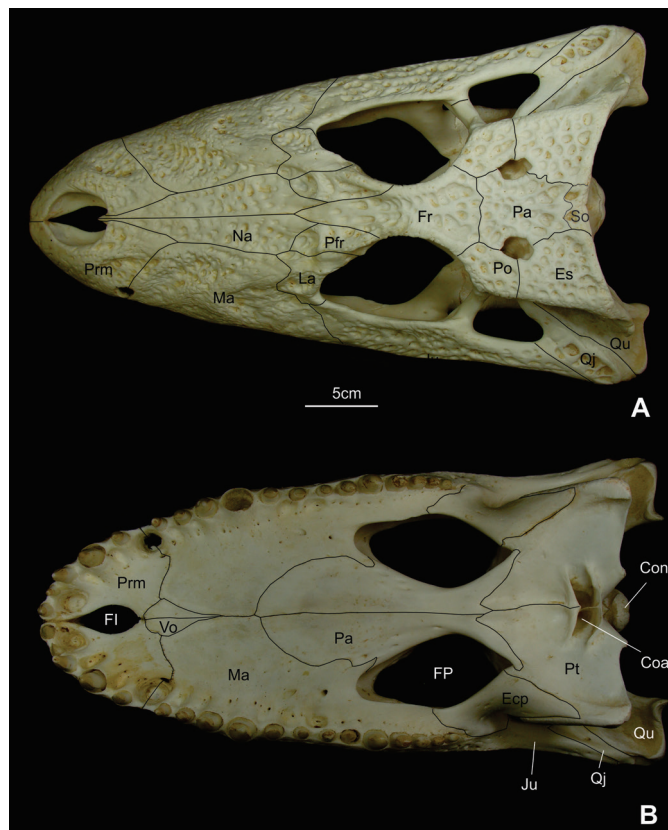


Fig.3. (A) Vista dorsal e (B) ventral do crânio de *Melanosuchus niger* adulto, com suturas demarcadas. Abreviações: Coa = coana; Com = côndilo; Ecp = ectopterigóide; Es =, esquamosal; FPr = forame pré-maxilar; FP = forame palatino; Fr = frontal; Ju = jugal; La = lacrimal; Ma = maxila; Na = nasal; Pa = parietal; Pfr = pré-frontal; Pl = palatino; Po = pós-orbitar; Prm = pré-maxila; Pt = pterigóide; Qj = quadradojugal; Qu = quadrado; So = supraoccipital; Vo = vômer. Escala:50mm.

**Lacrimal.** São ossos que formam a margem rostral das órbitas, orientando-se verticalmente. Contata amplamente a maxila rostralmente e com os ossos nasal e pré-frontal medialmente. Dorsolateralmente sua superfície apresenta um sulco que segue até a maxila, formando uma crista medialmente que termina na abertura do forame lacrimal no interior da órbita. Este forame estende-se longitudinalmente através do osso lacrimal e abre em uma câmara nasal conectando a órbita à cavidade nasal. Lateralmente ao sulco, o osso lacrimal lança uma espícula que se articula com o jugal (Fig.3A).

**Pré-frontal.** É um osso alongado, com formato de losango, onde apresenta uma crista proeminente que forma duas depressões, rostral e caudal. Medialmente contata com o osso frontal, rostromedial com o osso nasal e lateralmente com o osso lacrimal. Contribui com a formação da órbita com uma pequena borda ligeiramente mediolateral. Ventralmente se articula com os processos palatino e pterigóide através de uma coluna descendente, o pilar pré-frontal (Fig.4C). Estes pilares não se contatam medialmente, apenas emitem uma projeção medial de suas margens internas que delimitam dois espaços, um dorsal menor arredondado, e outro ventral maior e triangular, interligados por uma estreita passagem (Fig.3A).

**Frontal.** Os frontais estão fundidos e não há qualquer sinal de sutura inter-frontal. Este osso toma um aspecto de ponta de lança rostralmente, acunhando-se entre os ossos nasais e articula largamente com os pré-frontais na sua face rostromedial. Suas bordas laterais possuem uma crista arredondada que delimita, juntamente com o osso pré-frontal, a margem medial da órbita. Caudalmente alcançam sua máxima largura à frente dos ossos parietal e pós-orbital com os quais se articulam, ocupando a maior parte da área do teto craniano acima das órbitas.

Ventralmente, a porção caudal do frontal contata com o laterosfenóide. Ainda na face ventral, o processo rostral do frontal posiciona-se sob a porção mais caudal dos pré-frontais, colocando-se acima dos pilares pré-frontais. Entre os pré-frontais e o laterosfenóide, há um profundo sulco, bordado pelas *cristae cranii frontales*, que aloja o trato olfatório. O osso apresenta uma depressão dorsal limitada pelas cristas orbitais, que, juntamente com o sulco do trato olfatório (Fig.4B), lhe confere a forma de "H" em um corte transversal (Fig.3A).

**Parietal.** Os parietais também fundem-se numa peça única, tal como ocorre com os frontais. Rostralmente, em sua extremidade mais ampla, articula com o frontal e os pós-orbitais rostrolateralmente. Na porção caudal ele estabelece contato com o osso supra-occipital, haja vista que este se encaixa rostralmente com uma projeção do osso parietal.

Na porção média do parietal evidencia-se um estreitamento, superfície interfenestral, essa região contribui para a formação das bordas mediais das fenestras supra-temporais. Ao longo da parede interna dessas fenestras, o parietal contata ventralmente, com os laterosfenóides e os quadrados e com o esquamosal caudolateralmente. O canal para a artéria temporo-orbital se abre na fenestra entre os ossos parietal e esquamosal (Fig.3A).

**Esquamosal.** O esquamosal é um osso par localizado na porção caudolateral do crânio, ligeiramente plano com superfície irregular, apresentando uma pequena elevação na interseção entre as bordas medial e caudal. Expande-se lateralmente e curva em uma leve declividade que contorna a região caudal do ouvido médio, formando uma depressão que contata lateralmente com os ossos quadrados. rostralmente delimita uma pequena borda da fenestra supra-temporal.

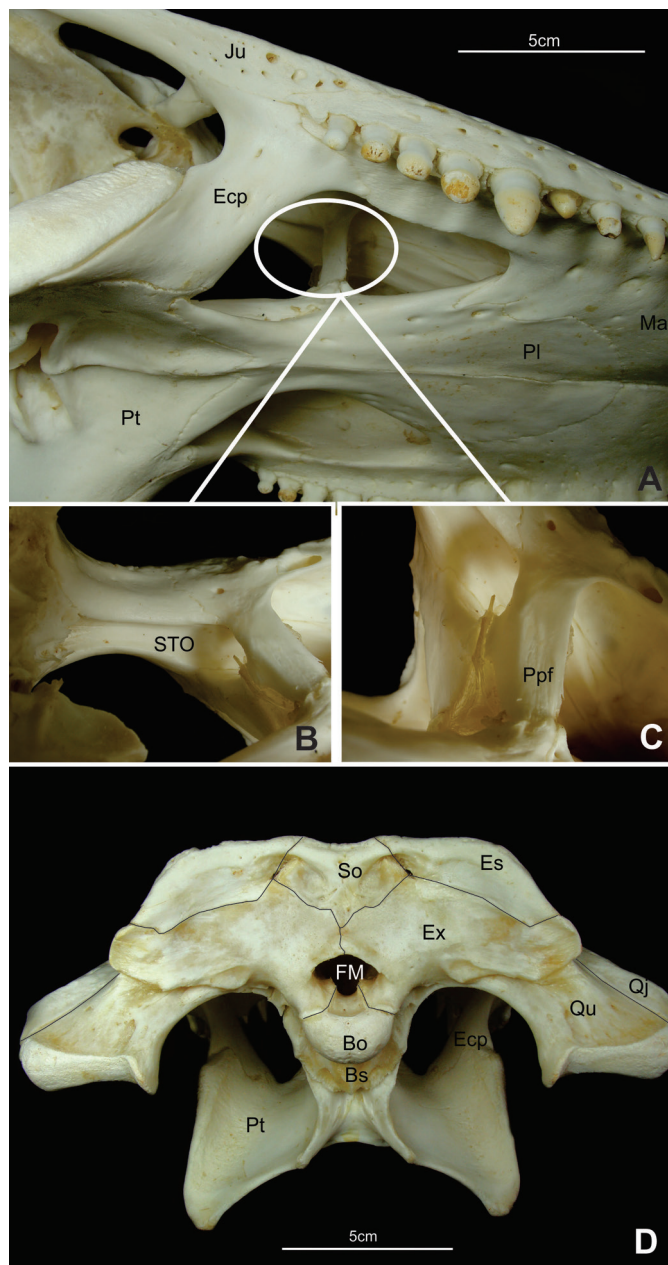


Fig.4. (A-C) Vista lateroventral e (D) caudal do crânio de *Melanosuchus niger* adulto, com suturas demarcadas. Abreviaturas: Ecp = ectopterigoide; Ju = jugal; Ma = maxila; Pl = palatino; Pt = pterigoide; Ppf = pilar pré-frontal; STO = sulco do trato olfatório; Bo = basioccipital; Bs = basisfenóide; Es = esquamosal; Ex = exoccipital; FM = forame magno; Pt = pterigoide; Qj = quadratojugal; Qu = quadrado; So = supraoccipital. Escala: 50mm.

Em vista dorsal, o esquamosal contata medialmente com o parietal, caudomedial com o supra-occipital e rostralmente com o pós-orbital. Em vista caudal este osso se articula amplamente com o exoccipital (Fig.3A).

**Pós-orbital.** Os pós-orbitais contribuem com a formação da fenestra supra-temporal delimitando a porção rostral e lateral desta. Rostralmente é retangular e expandido caudalmente. Em vista dorsal, articula-se medialmente com o parietal e na sua margem rostromedial contata a margem caudal do frontal, além de contribuir com uma pequena borda caudal da órbita. Ventralmente, adjacente à sutura com o parietal, o pós-orbital recebe a margem rostrodorsal do lateroesfenóide. Da margem rostrolateral do pós-orbital, prolonga-se e forma o processo descendente rostral ou coluna pós-orbital (*columnae postorbitales*), sendo ligeiramente largo lateromedialmente e inclinado. Este se estende até o processo ascendente do jugal e separa a órbita da fenestra temporal inferior. Há também um pequeno processo descendente caudal. Esse processo estende-se caudoventralmente bordeando uma pequena porção dorsal do quadradojugal, e contribui para a formação da porção dorsal da margem caudal da fenestra temporal inferior (Figs.3A).

**Jugal.** É um osso alongado que forma parte da borda lateral do crânio e medialmente forma grande parte da borda lateral da órbita. Rostralmente articula-se com a maxila, lacrimal e mais lateralmente com o ectopterigóide. Na segunda metade caudal é delgado, alonga-se e projeta uma espícula que se articula com o osso quadradojugal. Esta projeção contribui para a formação da parede lateral da fenestra temporal inferior. Medialmente ele emite o delgado e pontiagudo processo jugal ascendente. Este se articula obliquamente com o processo descendente rostral do pós-orbital, formando a porção lateral inferior da coluna pós-orbital, que recebe ainda uma pequena contribuição, em sua base, do osso ectopterigóide (Figs.3A e 4A).

**Quadradojugal.** É um pequeno osso cunhado entre o jugal e o quadrado caudalmente, chegando a contatar a superfície rostroventral do pós-orbital. Ele articula-se com a margem caudal do jugal e com a margem rostral do quadrado. Sua face rostromedial delimita a extremidade caudolateral da fenestra temporal inferior, avança rostralmente nesta margem através da projeção de um delgado estriamento, espinha quadradojugal, processo que finda na articulação do pós-orbital com o quadrado. Em sua margem ventral, o quadradojugal forma um sulco que termina no canto caudal da fenestra temporal inferior (Figs.3A e 4D).

**Quadrado.** Apresenta-se convexo e bastante alongado caudolateralmente. Dorsalmente forma a maior parte do assoalho do meato acústico externo. Rostrolateral articula-se amplamente com o quadradojugal, de maneira que o quadrado não participa da margem caudal da fenestra temporal inferior, sendo então isolado desta pelo quadradojugal. Em sua superfície lateral, o quadrado possui uma profunda e ampla convexidade oblonga que se estende dorsalmente até a margem laterocaudal do pós-orbital.

Caudolateralmente, o osso quadrado articula-se com o processo paraoccipital, contato que também é nítido na vista occipital. Ainda nesta vista, o quadrado articula com o

exoccipital e numa posição mais ventral com o basisfenóide. Na superfície dorsal na margem caudal o osso quadrado mantém íntimo contato com o esquamosal. Na porção ventral, observa-se o processo pterigóide do quadrado, este é robusto e estriado e contata o pterigóide. Na região dorsal e rostral, o quadrado contata, também fortemente, com o lateroesfenóide e o pós-orbital. O quadrado projeta-se ventrocaudalmente e apresenta os seus côndilos mandibulares numa posição além do nível do côndilo occipital. Os côndilos mandibulares são separados entre si por uma reentrância em sua margem ventral (Figs. 3A e 4D).

**Ectopterigóide.** Possui forma oblonga, estende-se ventralmente da maxila e jugal ao pterigóide, afina-se progressivamente e termina em um ápice pontiagudo que se cunha na superfície ventrolateral do pterigóide. Rostralmente contribui com a formação da fenestra palatina, sem contatar o osso palatino o que permite uma pequena comunicação do pterigóide com esta fenestra. Ele se articula rostrolateral com a maxila, e sua sutura termina na altura do antepenúltimo dente, continuando na direção caudal até contatar com o osso jugal, e pouco contribui para a formação da base da coluna pós-orbital (Fig.3B e 4A).

**Palatino.** É um osso par que está compreendido, em quase toda sua extensão, entre as fenestras palatinas, formando a parede medial destas. São alongados e possuem extremidade rostral arredondada e a caudal sinuosa. Em vista ventral formam uma barra plana entre o pterigóide e a maxila, apresentando-se mais estreita entre as fenestras palatinas. São unidos com o seu contralateral por uma sutura mediana bem marcada e esta forma parte considerável do assoalho da passagem nasal (Fig.3B e 4A).

**Vômer.** É um pequeno osso com formato de losango, onde se apresenta mais estreito e afilado na margem caudal, une-se medialmente com o seu contralateral e torna-se mais largo na porção mais rostral, contribui na formação do palato e está posicionado entre as pré-maxilas e os palatinos (Fig.3B).

**Lateroesfenóide.** Os lateroesfenóides correspondem à porção rostroventral do crânio. Contatam o frontal dorsalmente com forte sutura e ainda nessa porção, os lateroesfenóides se projetam rostralmente e se articulam com o seu contralateral, delimitando um orifício dorsal por onde passa o trato olfatório. Látero-ventralmente forma uma coluna descendente que margeia a borda rostral do forame oval do nervo V (trigêmeo). Rostral a essa coluna, está uma segunda coluna laminar que juntas formam o forame lácerico, e articula-se, por uma pequena porção de suas extremidades ventrais, com os pterigóides. Dorsocaudalmente contata com o parietal e o quadrado. Projeta ainda um processo dorsal que contata o pós-orbital (Fig.3F). No crânio adulto estas estruturas não foram mostradas por serem internas e de difícil visualização.

**Pterigóide.** São ossos com superfície ventral relativamente lisa. A sutura com seu contralateral é contínua e retilínea, finda na abertura rostral da coana e na margem caudal os pterigóides se fundem. A coana é dividida por um delgado septo ósseo vertical em coana direita e esquerda. Lateralmente apresenta uma forte saliência e superfície rugosa. Esta tem início na altura da base do ectopterigóide

e se estende por dois terços ao longo de seu comprimento. Rostralmente o pterigóide articula-se com os palatinos, rostrolateral com os ectopterigóides, caudal com o basisfenóide e dorsomedial com os lateresfenóide e o quadrado. A porção caudolateral do pterigóide apresenta uma projeção laminar, os processos transversos, ou asas laterais do pterigóide. Rostralmente, no assoalho da passagem nasal emite os processos palatinos do pterigóide que articula-se em forte sutura com os palatinos (Fig.3B e 4A,D).

**Supraoccipital.** O supraoccipital é bem visível, tanto em vista caudal quanto dorsal. Nesta vista ocupa uma porção da margem caudomedial do crânio bem curta, no entanto, mais expandida latero-lateralmente. Suas margens laterais contatam os esquamosais e sua margem rostral articula com o parietal, onde recebe deste uma projeção que adentra a superfície medial.

Em vista caudal, articula-se com o exoccipital ventralmente, onde emite uma curta projeção arredondada que adentra na porção medial do exoccipital, mas não o suficiente para alcançar o forame magno. Ainda nesta vista, é possível observar uma expansão do supraoccipital que forma o processo lateral, este se estende e aproxima do esquamosal. Bordeia a abertura caudal da fenestra temporal superior.

Uma crista estende-se ventromedialmente até a margem dorsal do supraoccipital, onde forma uma leve concavidade, lateral a essa crista forma-se uma depressão bilateral em ambos os lados, realçando as extremidades do processo lateral do supraoccipital (Fig.3A e 4D).

**Exoccipital.** São ossos pares que se articulam com o seu contralateral na margem medial. Na vista caudal se assemelha com um par de asas, com destaque para o processo paraoccipital na extremidade lateral. Este possui um leve enrugamento em sua porção lateral que provavelmente serve de local de inserção para músculos.

Os exoccipitais formam as bordas dorsais e parte das bordas laterais do forame magno e porta as aberturas do forame vagal, forame do hipoglosso e do forame caudal da artéria carótida. Além de uma pequena contribuição na formação do côndilo occipital.

Lateralmente, eles se encaixam numa ampla superfície no terço laterocaudal dos esquamosais e estendem-se transversalmente. Na região de articulação com o seu contralateral evita o contato do supraoccipital com o forame magno. Ventralmente flexionam-se na margem rostral e se articulam com o basisfenóide e a porção ventral do osso quadrado (Fig.4D).

**Basioccipital.** É visto na superfície caudal do crânio correspondendo ao côndilo occipital e a porção ventral a este. Consiste em uma porção dorsal que forma parte da parede ventral do forame magno, e forma a parte posterior da fossa da cavidade cerebral. Dorsolateralmente o basioccipital articula-se com o exoccipital por meio de uma sutura discreta, conferindo maior resistência, e ventralmente com o basisfenóide.

O côndilo occipital possui forma semi-esférica, sendo formado pelo basioccipital, e na porção dorsolateral, por uma pequena contribuição dos exoccipitais. Na porção ventral do côndilo existe uma estreita tuberosidade que se

estende ao longo da margem ventral e lateral da placa basioccipital que é demarcada lateralmente por duas cristas que fundam próximo a sutura com o basisfenóide (Fig.4D).

**Basisfenóide.** Este osso articula-se com o quadrado, pterigóide e basioccipital. Na superfície dorsal do basisfenóide a fossa hipofisária é rasa e contribui para formar o assoalho da cavidade craniana. Este exhibe uma lâmina projetada rostralmente, o processo cultriforme, ou a porção rostral do basisfenóide, possui forma de cunha, alargada rostralmente, que se encaixa acima dos processos palatinos do pterigóide, formando uma espécie de septo ósseo nesta região (Fig.4D).

**Mandíbula.** Consiste de dois ramos similares, com os ângulos mandibulares reduzidos, o que confere à mandíbula uma discreta curvatura ventral. A mandíbula está intimamente unida na sínfise mandibular com o seu contralateral. Cada metade da mandíbula consiste de seis ossos:

**Dentário.** É um osso que ocupa a porção rostral da mandíbula. Sua superfície palatal é levemente lisa, exceto nas bordas laterais que apresentam diversos forames pequenos dispostos longitudinalmente nesse osso. A borda lateral e a margem ventral são bastante porosas, possuindo sua margem dorsal retilínea afilada no sentido rostrocaudal.

O dentário se articula medialmente com o osso esplenial em uma articulação oblíqua e rostromedial com o seu contralateral. Na margem caudal articula com o suprangular em sutura dorsolateral e ventrolateralmente com o angular. Margeia ainda a porção rostral da fenestra mandibular externa (Fig.5A-C).

**Coronóide.** É um osso pequeno, restrito a superfície medial da mandíbula. Possui um formato triangular com projeção expandida direcionada para a margem caudal. Articula-se com o esplenial rostralmente, com angular ventrocaudalmente e com o suprangular dorsocaudalmente (Fig.5A,D).

**Esplenial.** É um osso aplainado, alongado e pontiaguado rostralmente, com superfície medial lisa. Caudalmente articula-se com os ossos angular e suprangular e na borda medial com o coronóide. Seu contato com o dentário estende-se rostralmente de maneira retilínea junto a margem medial dos dentes, contribui para a formação dos alvéolos juntamente com o osso dentário (Fig. 5A, B, D).

**Angular.** É um osso longo e curvado ventralmente e forma o ângulo da mandíbula. Margeia caudoventralmente a borda da fenestra mandibular externa onde se articula com o osso dentário e suprangular na porção rostral e dorsal, respectivamente.

Rostralmente acunha-se entre o dentário e o esplenial. Sua superfície lateral é fortemente porosa, exceto na sua porção caudal, onde este osso emite uma projeção que contribui para a formação do processo retroarticular. Atrás do canal mandibular existe uma fileira com dois ou três pequenos forames que se abrem ventralmente no ângulo da mandíbula. Medialmente, possui um contorno convexo e forma as margens ventral e caudal da fenestra mandibular interna (Fig. 5).

**Suprangular.** É um osso alongado, situado na porção dorsolateral da parte caudal da mandíbula, apresenta a porção rostromedial lisa com presença de alguns forames.



Na porção caudal existe uma crista que delimita uma pequena área rugosa próxima a articulação com o osso angular, com o qual articula-se até a extremidade caudal do processo retroarticular, por meio de uma projeção em forma de espícula alongada, que também contata com o osso articular. Margeia a porção dorsal da fenestra mandibular externa (Fig.5A-D).

**Articular.** É um osso localizado na região mais caudal da superfície medial mandibular. Forma a grande maioria da superfície de articulação que recebe o côndilo do osso

quadrado e uma crista transversa limita a fossa articular caudalmente. Uma proeminência divide a fossa articular em uma concavidade lateral e medial menor, correspondendo a convexidade lateral e medial do côndilo do osso quadrado. Na margem dorsolateral o articular contata com o suprangular, com o qual bordeia a fossa articular lateralmente. Possui um longo processo retroarticular, no qual mostra uma forte curvatura dorsal em uma borda medial convexa. Existe ainda um pequeno forame na superfície dorsal, caudal a fossa articular. Rostrocaudal o osso articular emite outra projeção com o qual se articula com o angular medialmente, já na sua borda lateral articula-se com o suprangular (Fig.5).

### Esqueleto axial pós-cranial

**Costelas cervicais.** Em *M. niger* há oito pares de costelas cervicais distintas entre si e cada par se articula com uma vértebra cervical. O primeiro e segundo pares, que se articulam com o atlas e eixo, respectivamente, são facilmente distinguíveis das demais costelas cervicais (Fig.6C).

As costelas do atlas possuem apenas uma superfície de contato, na extremidade cranial. Essa superfície encaixa-se na face caudal do intercentro do atlas. São costelas em forma de lâmina de espada, longas crânio-caudalmente, estreitas látero-medialmente e achatadas dorsoventralmente. A costela do eixo também possui forma de lâmina de espada, sendo semelhante na forma à costela do atlas, com exceção da área capitular (Fig.6C).

As costelas possuem geralmente duas áreas de contato com as vértebras: uma mais dorsal, chamada tubérculo, e outra mais ventral, chamada capítulo, estas duas áreas são separadas pela incisura capítulo-tubercular. As costelas do eixo possuem estruturas intermediárias entre o par de costelas do atlas e as demais cervicais pós-axiais. Possui uma área tubercular, mais curta, e outra capitular que mantém articulação com a vértebra. Nas demais costelas tanto o capítulo quanto o tubérculo articulam-se com suas respectivas vértebras.

Os pares de costelas cervicais III a VIII são muito semelhantes entre si, diferindo apenas em alguns aspectos. Cada costela consiste de um eixo que estende horizontalmente, paralelo a coluna vertebral por meio de uma projeção cranial, o processo cranial costal e uma projeção caudal, o corpo com face medial côncava (Fig.6A3). Nestas costelas, o tubérculo é ligeiramente mais longo que o capítulo. O tubérculo é orientado dorsalmente e o capítulo direcionado medialmente, de modo que cada costela se articula com sua vértebra correspondente, e forma um canal por onde passam vasos sanguíneos paralelo a coluna vertebral (Fig.6). Além disso, o corpo da costela sobrepõe a projeção cranial da costela seguinte (Fig.6A3).

O corpo da oitava costela alonga-se ventrolateralmente, enquanto o processo cranial costal apresenta-se mais curto em relação às demais costelas (Fig.6C).

### Costelas dorsais

Em *M. niger* há 13 pares de costelas dorsais, a primeira e as três últimas possuem extremidades completamente livres (Fig.7B), enquanto as outras se conectam diretamente

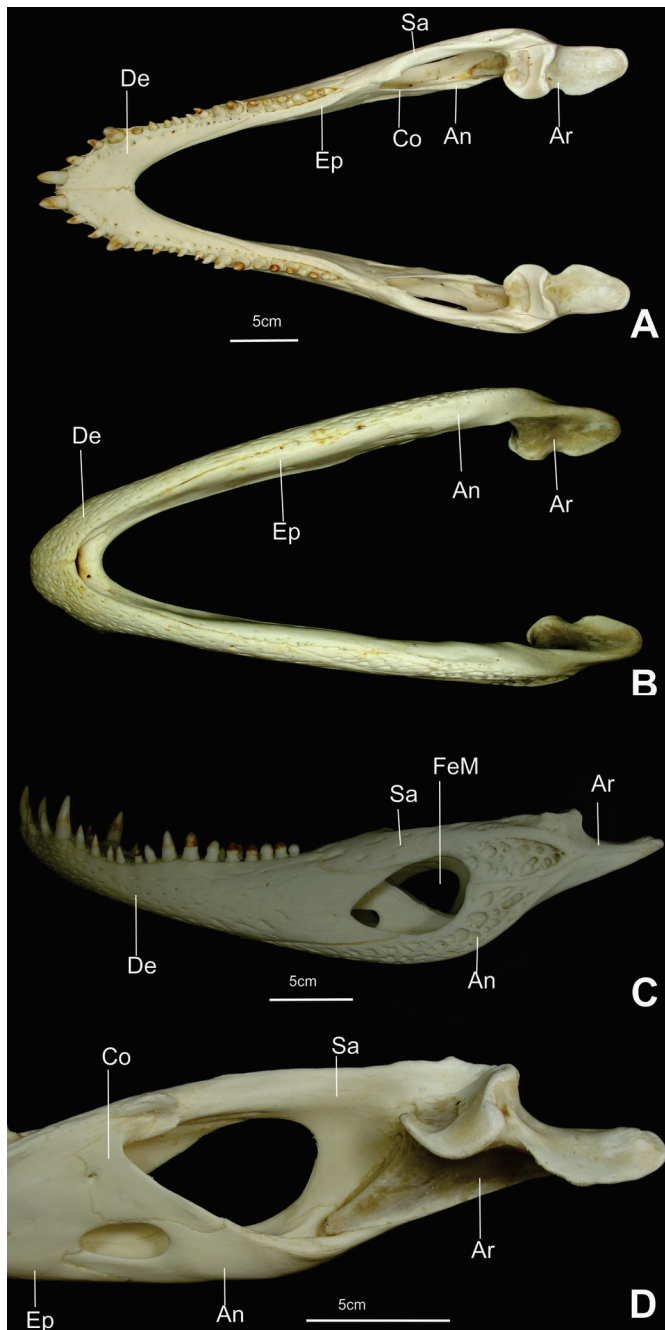


Fig.5. (A) Vista dorsal, (B) ventral, (C) lateral e (D) medial da mandíbula de *Melanosuchus niger* adulto. Abreviaturas: Na =, angular; Ar = articular; Co = coronóide; De = dentário; Ep = espíenial; FeM = fenestra mandibular externa; As = suprangular. Escala: 50mm.

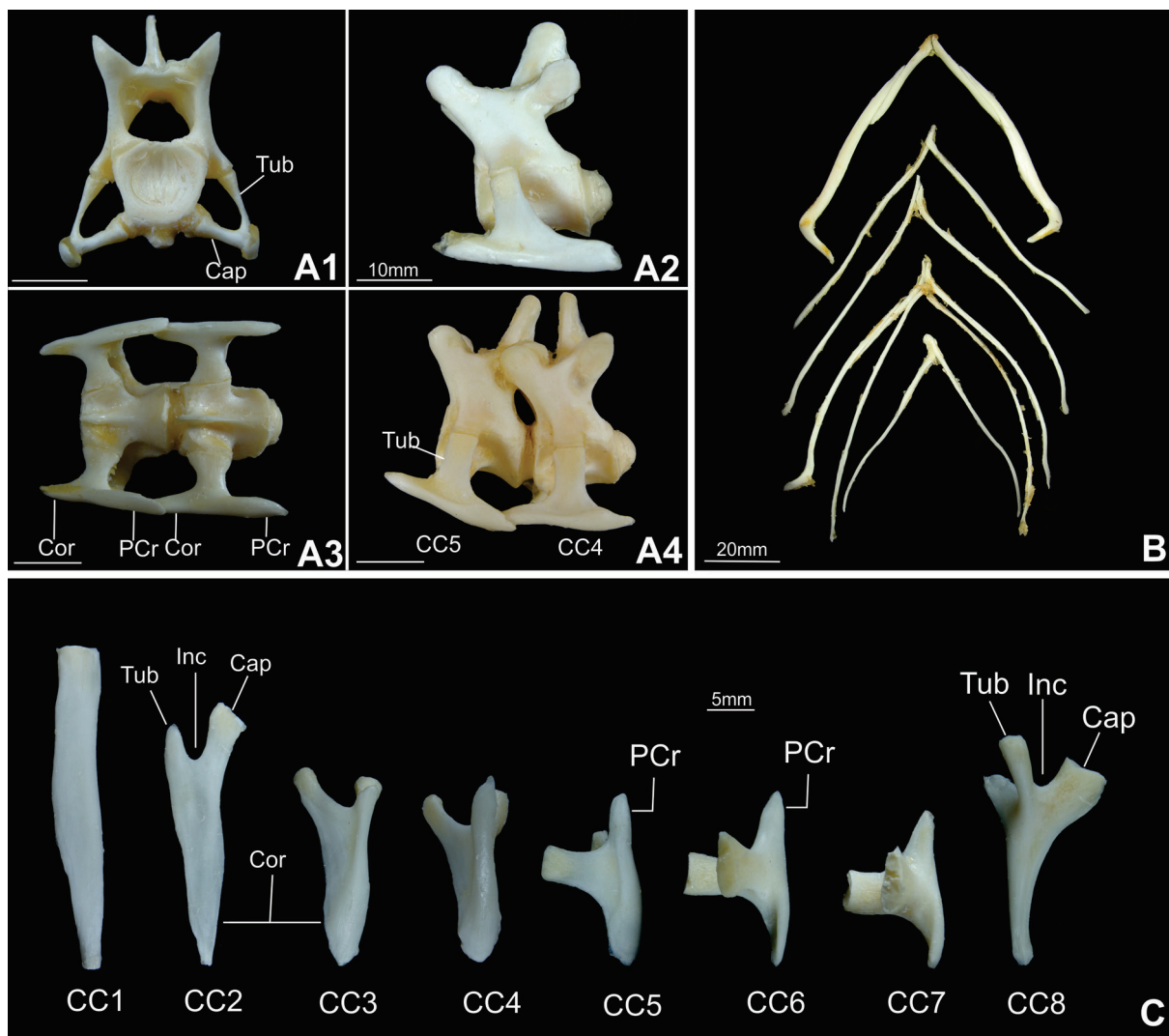


Fig.6. Costelas cervicais de *Melanosuchus niger*. (A) Vista caudal e (A2) lateral da sexta costela articulada com sua respectiva vértebra. (A3) Vista ventral e (A4) lateral da quarta e quinta costelas articuladas com suas respectivas vértebras. (B) Gastrália em vista ventral. (C) Costelas cervicais desarticuladas em vista ventral. Abreviaturas: Cap = capitulo; CC5-4 = costelas cervicais 5-4; Cor = corpo da costela; PCr = processo cranial costal; Tub = tubérculo; CC1-8 = costelas cervicais 1-8; Inc = incisura capitulo-tubercular; PCr = processo cranial. Escala: (A) 10mm; (B) 20mm; (C) 5mm.

ao esterno (Fig.7). Durante a preparação do esqueleto os dois últimos pares foram perdidos, sendo, portanto, visíveis apenas na figura 50G.

As costelas dorsais são longas, robustas e arqueadas. Esta curvatura aumenta gradativamente ao longo da coluna vertebral no sentido craniocaudal. Estas estruturas nada mais são do que o corpo da costela, enquanto o processo cranial costal diminui drasticamente e desaparece a partir da sexta costela dorsal (Fig.7B). A extremidade articular voltada para a vértebra possui distinta área tubercular e capitular e as superfícies laterais de todas as costelas dorsais são lisas e achatadas (Fig.7).

O capitulo e tubérculo dos três primeiros pares de costelas dorsais possuem área capitular e tubercular para articulação com a vértebra, semelhante às costelas cervicais pós-axiais (Fig.7B). Nas demais costelas, com a expansão gradual das parapófises, ao longo das vértebras dorsais, o capitulo das costelas, se posiciona cada vez mais dorsal. O

tubérculo regride e a incisura capitulo-tubercular deixa de existir. Os últimos três pares de costelas dorsais possuem apenas uma pequena superfície articular, com área capitular extremamente reduzida (Fig.7A,B).

Nas extremidades distais das costelas dorsais está presente o processo uncinado. São elementos cartilagineos pouco ossificados, planos e longos, que conectam entre si por meio de cartilagem com formato de "L". Estendem-se até o esterno com quem fazem forte conexão. Esta estrutura confere grande flexibilidade durante a respiração. Na costela dorsal 1, o processo uncinado é reduzido a uma minúscula barra estreita, pouco ossificada, que não se conecta com o esterno. Nas últimas três costelas este processo é ausente (Fig.7).

#### Esterno

O esterno se resume a uma interclavícula completamente ossificada na porção ventral e mediana e uma cartilagem

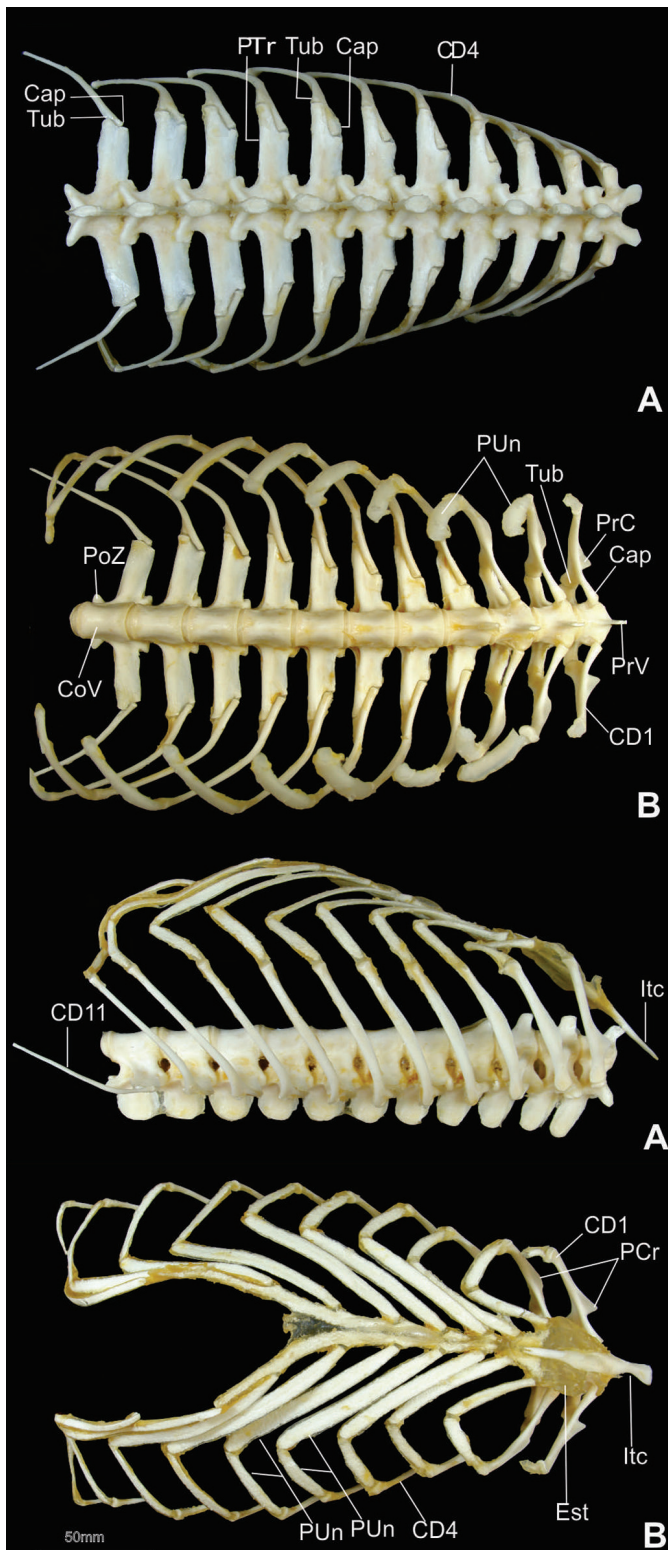


Fig.7. Costelas, vértebras dorsais, processo uncinado e esterno de *Melanosuchus niger*. Vista dorsal (A), vista ventral (B), vista lateral (C) e vista ventral (D). Abreviaturas: Cap, capítulo; CD1, costela dorsal 1; CD4, costela dorsal 4; CoV, corpo vertebral; PoZ, pós-zigapófise; PrC, processo cranial; PTr, processo transversal; PrV, processo ventral; Tub, tubérculo; PUn, processo uncinado; CD11, costela dorsal 11; Est, esterno; ltc, interclavícula; PUn, processo uncinado. Escala: 50 mm.

esternal e abdominal pouco ossificada, nas quais as costelas dorsais estão conectadas por meio do processo uncinado (Fig. 7C,D).

### Gastrália

É formada por um conjunto de ossos finos localizados entre o púbis e a região caudal do esterno. Organizam-se em sete fileiras de ossos em forma de "V" com o ápice direcionado cranialmente. Cada estrutura é formada por quatro ossos. No entanto, apresentam um padrão alongado e bastante afilado. Estas estruturas não se articulam com nenhum outro elemento ósseo (Fig.6B).

### Coluna vertebral

A coluna vertebral possui cerca de 63 vértebras ligadas umas as outras por meio de articulações. Pode ser dividida em quatro regiões: cervical, dorsal, lombar, sacral e caudal.

### Vértebras cervicais

Esse segmento constitui-se de oito vértebras, sendo as vértebras III-VIII de forma similar. O atlas e o eixo são as primeiras vértebras deste segmento da coluna vertebral (Fig.8A,B). São modificadas morfológicamente, o que permite articulação da coluna com o crânio e a passagem de vasos e nervos. O proatlas, juntamente com o processo odontóide do eixo, sustentam a articulação com o côndilo occipital.

**Atlas.** Sua forma diferenciada pode ser demonstrada nos elementos que o constitui, na ausência de um processo espinhoso e de um corpo vertebral distinto. O atlas é composto por quatro elementos interligados entre si, são eles: proatlas, um par de arco neural e o intercentro (Fig.8A).

O intercentro localiza-se na porção ventral. Sua região cranial é côncava e forma uma superfície de articulação com o côndilo occipital. Lateralmente possui um pequeno contato com o par de arcos neurais. Na face dorsocaudal articula-se amplamente com o eixo. O proatlas forma um arco convexo a semelhança de um "V" invertido. Articula-se com a porção do exoccipital que forma a borda dorsal do forame magno. Ventralmente contata-se com o processo articular cranial dos arcos neurais (Fig.8A).

O par de arco neural é bem visível lateralmente e possui formato irregular. A porção ventral, mais robusta, articula-se com o processo odontóide do eixo e a extremidade dorsal, laminar, contata com o processo articular cranial do eixo. Dorsalmente os arcos neurais não se articulam com o seu contralateral. Dorso-caudalmente os arcos neurais curvam-se medialmente e formam duas pós-zigapofises para articulação com a pré-zigapofise do eixo (Fig.8A).

**Áxis.** Trata-se de uma vértebra característica, exceto pela particularidade da existência de um processo odontóide (Fig.8A1, A2 e B). Contata com a borda ventral de cada um dos arcos neurais e com a face dorsal do intercentro. Caudalmente possui uma pequena fôvea para articulação com o capítulo da segunda costela cervical. O processo espinhoso, que parte do arco neural, mostra-se curto e alongado craniocaudalmente. Projeta-se além da pós-zigapofise

do eixo caudalmente e além do limite dos arcos neurais cranialmente. A superfície pré-zigapófise do eixo, onde há a articulação com o atlas, possui formato muito peculiar. A pós-zigapófise apresenta-se bem definida, como nas demais vértebras, onde sua face articular é voltada ventralmente de encontro com a superfície articular pré-zigapófise da terceira vértebra cervical.

O arco neural apresenta-se levemente alongado, tanto vertical como horizontalmente e contribui com a formação das paredes látero-dorsal do canal vertebral. Ventralmente, por meio da sutura neurocentral, articula-se com o corpo vertebral e cranialmente com o processo odontóide (Fig.8B). A faceta de articulação do capítulo da segunda costela cervical articula-se em parte com o processo odontóide e com a superfície cranial do corpo vertebral do eixo (Fig.8B).

**Vértebras cervicais C3 a C8.** Nas vértebras cervicais C3 a C8, apesar da semelhança em seu aspecto geral, algumas diferenças ocorrem (Fig. 8C). Ao longo da série, elas são caracterizadas pela largura e altura do processo espinhoso. Nas vértebras C3 a C5, este processo é mais largo que as demais. Particularmente, o processo espinhoso da

C3 é mais curto dorsoventralmente e mais largo craniocaudalmente do que a de qualquer outra vértebra cervical. O processo espinhoso da C8 é mais alto, o que a torna, também, distinta das demais (Fig.8C).

Os processos articulares craniais, pré-zigapófise, estão bem definidos e dirigem-se cranialmente, com sua face articular voltada dorsalmente de encontro com a superfície articular caudal. A pós-zigapófise, cuja superfície articular está voltada ventralmente e orientado caudalmente, proporcionando um encaixe perfeito entre as vértebras (Fig. 8C). No arco neural, junto à sutura neurocentral, existe uma pequena protuberância, cuja superfície é chamada de diapófise. É onde se encaixa a porção tubercular da costela cervical. Mais ventralmente, no corpo vertebral, localiza-se outra protuberância, cuja superfície é chamada de parapófise. É o local de encaixe da porção capitular da costela. Essas superfícies de articulação se alargam gradativamente no sentido craniocaudal. Ventralmente, o corpo vertebral possui uma protuberância em forma de quilha situada no plano sagital, o processo ventral. Este processo é curto nas vértebras C2 a C5, mas torna-se robusto nas vértebras C6 a C8 (Fig.8C).

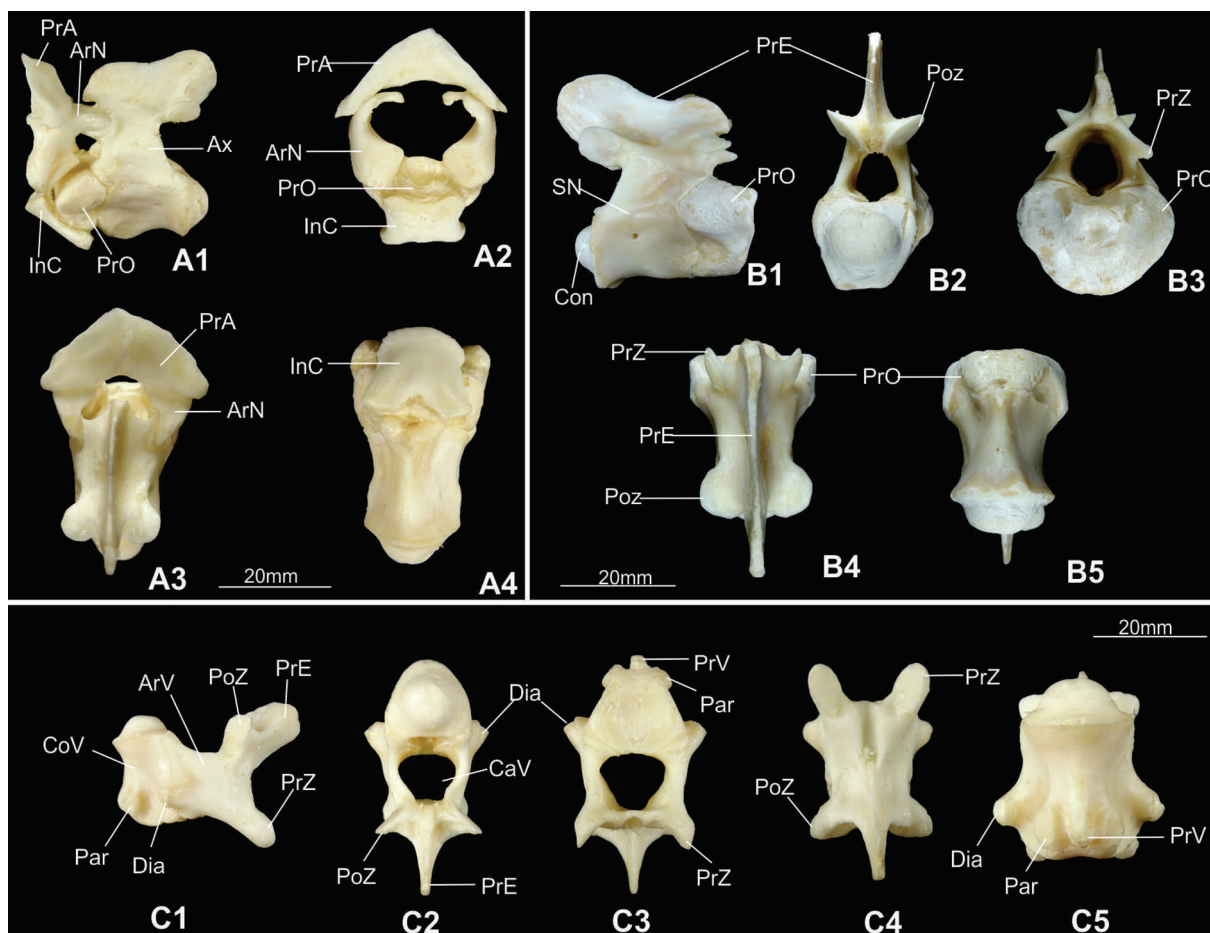


Fig.8. Atlas articulado com o eixo de *Melanosuchus niger*. (A1) Vista lateral, (A2) vista cranial, (A3) vista dorsal e (A4) vista ventral. Eixo. (B1) Vista lateral, (B2) vista caudal, (B3) vista cranial, (B4) vista dorsal e (B5) vista ventral. (C1-5). Vértebras cervicais, em vista, da esquerda para direita lateral, caudal, cranial, dorsal e ventral. Abreviações: PrA, proatlas; ArN, arco neural; InC, intercentro; PrO, processo odontóide; Ax, eixo; Con, côndilo vertebral; PrE, processo espinhoso; PoZ, pós-zigapófise; PrZ, pré-zigapófise; SN, sutura neurocentral. ArV, arco vertebral; PoZ, pós-zigapófise; PrZ, pré-zigapófise; PrE, processo espinhoso; CoV, corpo vertebral; Par, parapófise, Dia, diapófise; Cav, canal vertebral; PrV, processo ventral. Escala: 20mm.

### Vértebras dorsais

Esse segmento da coluna é composto por 13 vértebras articuladas com as costelas dorsais (Fig.7A,B).

A primeira vértebra dorsal é muito semelhante à última cervical. O processo espinhoso equivale a mais da metade da altura dorso-ventral da vértebra. Esta é mais estreita craniocaudalmente que as demais vértebras dorsais. As diapófises são mais robustas e longas que nas vértebras cervicais e forma um ângulo de 90° com o arco neural. As parapófises também são bem reduzidas, assim como na oitava vértebra cervical, e o processo espinho mais inclinado caudalmente (Fig.7A-C).

As vértebras dorsais D2 e D3 são também muito parecidas com a primeira vértebra dorsal; difere apenas em proporção, onde o processo espinho e processo ventral são mais largos. O processo ventral apresenta angulação de 90°. É válido ainda ressaltar que este processo regrediu na quarta vértebra dorsal e nas demais desaparece completamente (Fig.7A-C). A partir da quinta vértebra dorsal, o corpo vertebral apresenta-se com uma estrutura semelhante a um carretel e não mais se observa o processo ventral. Estas características são importantes na identificação dessas vértebras (Fig.7B,C). A diapófise é mais longa e a parapófise ainda existe, porém bastante reduzida (Fig.7A,B).

Os processos espinhosos são mais largos craniocaudalmente, ao longo deste segmento da coluna (Fig.7C). As superfícies de articulação das pré e pós-zigapófises nas vértebras dorsais obedecem a um plano praticamente horizontal (Fig.7A,B).

A diapófise e parapófise migraram gradualmente para uma posição mais dorsal no decorrer da coluna vertebral. A diapófise, localizada mais dorsalmente nas vértebras cervicais migrou até ficar aproximadamente na mesma linha dorso-ventral das zigapófises. Já a parapófise sai da posição média do centro vertebral e migra até ficar posicionado imediatamente cranial à diapófise. Ambas, diapófise e parapófise formaram os processos transversos das vértebras dorsais na maior parte da extensão da coluna dorsal (Fig.7A,B).

### Vértebras lombares

As três vértebras lombares assemelham-se com as últimas vértebras dorsais, exceto que neste segmento da coluna não se observa mais facetas articulares para as costelas. Seus processos transversos tornam-se mais estreitos e diminuí o comprimento gradualmente (Fig.9A-C).

A borda caudo-lateral do corpo vertebral da última vértebra lombar possui uma pequena superfície de articulação para borda cranio-medial da primeira costela sacral. O corpo vertebral é considerável, também apresenta-se comprimido na região mediana, dando à estrutura um formato de carretel, mas o seu comprimento diminui gradualmente (Fig.9A-C).

### Vértebras sacrais

Essa região é formada por apenas duas vértebras. O corpo vertebral apresenta-se ainda mais comprimido do que as vértebras dorsais, com a superfície ventral aproximadamente plana. O arco neural e o corpo vertebral situam-se

medialmente ao ílio. O processo espinhoso e as zigapófises são como na região lombar (Fig.9B,C).

Possuem costelas sacrais muito robustas e fundidas

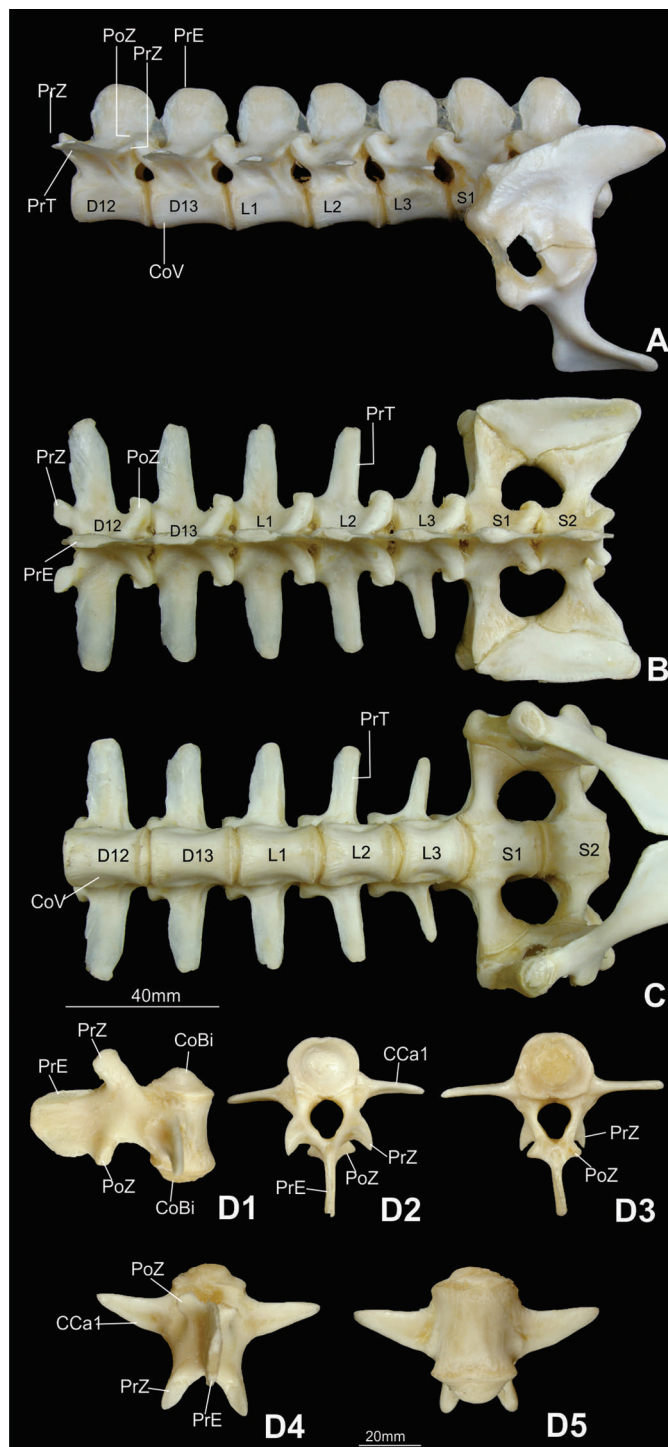


Fig.9. (A) Vértebras lombares e sacrais de *Melanosuchus niger* em vista lateral, (B) vista dorsal (C) e vista ventral. Primeira vértebra caudal. (D1) Vista lateral, (D2) vista cranial, (D3) vista caudal, (D4) vista dorsal, (D5) vista ventral. Abreviaturas: PrE = processo espinhoso; PoZ = pós-zigapófise; PrZ =pré-zigapófise; PrT = processo transversos; Cov = corpo vertebral; L1-5 = vértebras lombares 1-5; S1-2 = vértebra sacral 1-2; D12-D13 - vértebras dorsais D12-D13; CCa1 = costela caudal 1; CoBi = côndilo biconvexo. Escala: (A-C) 40mm; (D) 20mm.

com suas respectivas vértebras. A costela sacral possui formato de pirâmide truncada, com extremidades triangulares orientadas látero-dorsalmente, fortemente suturada à porção cranial e caudal da asa do ílio (Fig.9B,C).

### Vértebras caudais

A primeira vértebra caudal é biconvexa, apenas esta é anficélica, as demais são procélicas (Fig.9D). Além desta peculiaridade, as vértebras caudais são também caracterizadas pela presença de processos hemais. Estes elementos estão posicionados ventralmente, e articulam-se com a extremidade caudal da primeira vértebra e com a extremidade cranial da segunda vértebra. Os processos hemais, ao longo da cauda do animal, diminuem de comprimento gradativamente a medida que se aproxima da extremidade distal da cauda (Fig.10).

As seis primeiras costelas caudais são amplas e fortemente unidas nas suas respectivas vértebras. Caudalmente a esse ponto, eles se tornam menores em comprimento lateral. A partir da décima nona vértebra caudal as costelas

tornam-se completamente ausentes (Fig.10B,C). Na altura da articulação neurocentral, é possível observar os sinais das suturas entre a costela e vértebra caudal, enquanto as demais sofrem sinostose completa.

As zigapófises das primeiras cinco vértebras caudais são longas e estreitas. Elas diminuem gradualmente de comprimento ao longo da cauda, especialmente as pós-zigapófises. Devido a essa alteração, a partir da décima oitava vértebra caudal, as pós-zigapófises situam-se entre as pré-zigapófises e não acima destas (Fig.10).

Os processos espinhosos mais craniais são largos e altos até a nona vértebra caudal. A partir desta, eles se tornam bastante estreitos, porém, ainda se mantêm altos. A partir da vigésima oitava vértebra, esse elemento começa a regredir seu comprimento e torna-se diminuto nas últimas vértebras caudais (Fig.10A). O corpo vertebral, naturalmente, torna-se comprimido lateralmente ao longo da cauda do animal (Fig.10).

## DISCUSSÃO

### Esqueleto apendicular

Na cintura peitoral, segundo Clark (1994), a escápula é maior que o coracóide, sendo esta uma condição primitiva. De fato, a maior parte dos Mesoeucrocodylia basais conhecidos possuem a escápula mais longa que o coracóide. Esta diferença de comprimento é intermediária entre os Crocodyliformes basais e Crocodylia viventes, que possuem a escápula apenas ligeiramente mais longa que o coracóide. A evolução da variação no comprimento desses ossos da cintura peitoral deve ainda ser corretamente avaliada, preferencialmente por meio de aplicação dos métodos filogenéticos comparativos.

Na cintura pélvica de *Melanosuchus niger*, assim como para *Caiman yacare* (Lima et al. 2011a) e demais Crocodylia, o púbis não participa da formação do acetábulo, desta maneira, o acetábulo é completado por forte ligamento. Para os Crocodylia viventes, esta condição é importante, pois, a não participação do púbis na formação do acetábulo e sua articulação convexa numa superfície ligeiramente côncava do ísquio, permite movimentos dorso-ventrais em decorrência da contração de músculos hipoxiais (*rectus abdominis* e *ischiopubis*). Este movimento púbico, em associação ao movimento da gastrália é responsável por parte da respiração, na qual movimentos pélvicos auxiliam na ventilação pulmonar por meio da expansão e contração dos pulmões, guiadas principalmente pelo grande músculo *diaphragmaticus* (Farmer & Carrier 2000).

Tanto *M. niger* quanto *C. yacare* (Lima et al. 2011a), apresentam um púbis capaz de participar de movimentos acessórios à respiração, com participação do músculo *diaphragmaticus* e livre de articulação com o ílio, condição que ocorre nos Crocodyliformes (Carrier & Farmer 2000, Claessens 2004a). No entanto, nos Crocodylomorpha basais, como em *Terrestrisuchus*, o púbis é mantido firmemente articulado ao ílio e contribui com a formação do acetábulo, de modo que nestes táxons o púbis não é capaz de movimentos dorso-ventrais. É possível que a evolução do osso púbis nos Crocodylia possa refletir uma tendência de hábitos aquáticos com benefícios durante a submersão.

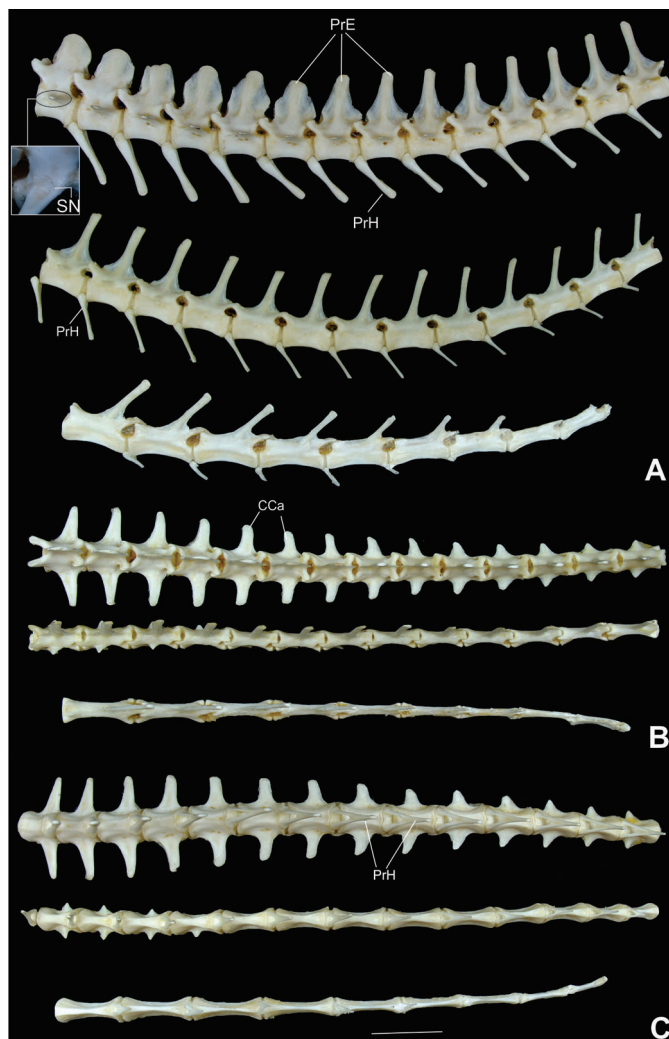

Fig.10. Vértebras caudais de *Melanosuchus niger*. (A) Vista lateral, (B) vista dorsal e (C) vista ventral. Abreviaturas: Cca = costela caudal; PrE = processo espinhoso; PrH = processo hemal; SU = sutura neurocentral. Escala: 40mm.

Quanto aos ossos do carpo e tarso, os Archosauria são caracterizados por uma grande redução desses elementos (Colbert 1952, Romer 1956, Parrish 1987, Müller & Alberch 1990, Burke & Feduccia 1997, Riff 2007). Isto reflete o ambiente e os modos de locomoção das diferentes espécies.

Na fileira proximal do carpo, o radial+intermédio e ulnar são elementos alongados, com o radial maior que o ulnar. Segundo Benton & Clark (1988), essa característica é uma das sinapomorfias de Crocodylomorpha, sendo este, o mesmo padrão encontrado em *M. niger*. Segundo Buscalioni et al. (1997), o pisiforme juntamente com o radial+intermédio e ulnar, são os mais comumente encontrados no registro fóssil.

As maiores perdas dos ossos do carpo e tarso, foram relatadas para os distais do carpo e tarso. Buscalioni et al. (1997), realizaram um estudo comparativo, utilizando dados paleobiológicos, com intuito de analisar a hipótese da perda de elementos do carpo em Crocodylia. Segundo esses autores, uma revisão dos táxons extintos revelou uma limitação na variação do número de ossos do carpo, sendo apenas três a quantidade máxima de distais do carpo, essa observação foi registrada em fósseis de espécies da família Atoposauridae e Thalattosuchia. Por outro lado, os Crocodylia viventes representam um grupo homogêneo em que todos os membros do clado só possuem um grande elemento distal do carpo ossificado (Romer 1956). Essas afirmações são coerentes com nossas observações para *M. niger* bem como para *A. mississippiensis* (Müller & Alberch 1990) e *C. yacare* (Lima et al. 2011a).

Segundo Riff (2007), nos Crocodylomorpha, a identificação dos distais do carpo, ao longo da sua história, é conflitante. Nos estudos fossilíferos o número e identidade dos distais do carpo, nos poucos crocodylomorpha que preservam estes elementos, diferem entre vários autores, o que historicamente dificultou a identificação de homologies entre estes elementos. Estudos embriológicos das formas recentes que detalhem a origem e desenvolvimento desses elementos são novos e em poucas espécies.

Se os crocodylomorpha apresentassem uma estabilidade morfológica nesse segmento do membro desde sua origem no Triássico, encontrar-se-ia apenas um distal do carpo ossificado no registro fóssil. Este elemento seria o distal do carpo 3+4+5 ou 4+5 como apresentado por Müller & Alberch (1990). Essa visão foi reforçada pela presença de apenas um distal do carpo no Crocodyliforme basal *Protosuchus richardsoni*, apesar de esse elemento ter sido identificado como sendo o produto da fusão dos distais do carpo 3+4 (Colbert & Mook 1951). Formas ainda mais basais, como os Crocodylomorpha *Terrestri-suchus agilis* (Crush 1984) e *Dibothrosuchus elaphros* também retêm apenas um distal do carpo, identificado também como sendo o distal do carpo 3+4.

A ocorrência de dois distais do carpo ossificados em *Orthosuchus stormbergi* (Nash 1975) e em *Sichuanosuchus huidongensis* (Peng 1995) foi sugerida como representando o distal do carpo 3+4 e o produto da fusão do distal do carpo 1 ao central do carpo, *Chimaerasuchus paradoxus* identificados como sendo o 1+2 e 3+4 e *Junggarsuchus sloani* um crocodylomorpha basal situado como grupo-irmão

dos Crocodyliformes, do Jurássico da China e *Notosuchus terrestris*, possui dois distais do carpo ossificados, não identificados (Clark et al. 2004, Pol 2005).

Os Atoposauridae e os Thalattosuchia, no entanto, possuem até três distais do carpo ossificados (Wellnhofer 1971, Buscalioni et al. 1997). Além desses, o *Sichuanosuchus shuhanensis* foi também descrito apresentando o mesmo número de distais do carpo ossificado identificados como sendo os distais do carpo 1+2, 3 e 4 (Wu et al. 1997). Como consequência, observações desses distais do carpo nos fósseis desses crocodylomorpha, e à compreensão do desenvolvimento embrionário da mão dos Crocodylia viventes, tais como *A. mississippiensis* (Müller & Alberch 1990) e *C. yacare* (Lima et al. 2011a), indicam que a ausência, pela não-formação, do distal do carpo 1 nos Crocodylia viventes pode ser estendida a outros Crocodyliformes; que a única fusão ocorrente entre os distais do carpo se dá entre os carpais 3, 4 e 5 e que o distal do carpo 2 mantém-se como elementos independentes ao longo da história evolutiva do grupo.

Além disso, ao observar a presença de dois ou três distais do carpo na filogenia dos Crocodyliformes, nota-se que há uma redução no número de distais do carpo ossificados. Desta maneira, a presença de três elementos ossificados, como ocorrente nos Atoposauridae e nos Thalattosuchia, pode representar a condição plesiomórfica para o grupo, e a presença de apenas um distal do carpo ossificado a condição apomórfica, originada por pedomorfose nos Crocodylia (Buscalioni et al. 1997).

Quanto aos ossos do tarso, apesar dos elementos do tarso proximal (intermédio+central e fibular) serem bem documentados no registro fóssil dos Crocodylomorpha, pouco se conhece sobre os distais do tarso, pois como ocorre com os distais do carpo, esses elementos são frouxamente articulados aos demais ossos dos pés e são facilmente transportáveis. Entretanto, a não-ossificação de ao menos um distal do tarso provavelmente representa a condição primitiva para os Crocodylomorpha, uma vez que *Terrestri-suchus*, *Orthosuchus* e *Geosaurus* preservam apenas os distais do tarso 3 e 4 (Romer 1956, Nash 1975, Crush 1984), enquanto *Protosuchus* preserva apenas o distal do tarso 4 (Colbert & Mook 1951). Em *M. niger*, *A. mississippiensis* (Müller & Alberch 1990) e *C. yacare* (Lima et al. 2011a), há apenas os distais do tarso 3 e 4, como informado nas espécies basais.

Nos Crocodylia, incluindo a espécie em estudo, observa-se cinco dedos nas mãos. No entanto, em alguns grupos Archosauria os dedos I e V representam uma estrutura transitória, claramente visível em determinados estágios de desenvolvimento. Holmgren (1955) já havia relatado o primórdio do metacarpo 1 em embriões de *Struthio camelus* e *Larus fuscus*. Recentemente, Kundrát (2009) confirmou novamente a presença do dedo I em *Struthio camelus*, depois de formado, essa estrutura rapidamente degenera, com duração de apenas dois dias. Segundo o autor, essa informação, representa apoio à evidência de membros pentadáctilos nessa ave, mesmo que passageiro.

De acordo com as observações pontuadas acima, nos tetrápodes as estruturas fundamentais dos membros pen-

tadáctilos são basicamente as mesmas; isso indica que eles se originaram de um ancestral comum, mas durante o curso da evolução, estas estruturas foram se modificando. Tornaram-se estruturas superficialmente diferentes e aparentemente não relacionadas, que servem a diferentes funções devido a adaptação a diferentes ambientes e modos de vida.

A fórmula falângica dos dedos das mãos de *Crocodylia*, nas formas viventes tem tradicionalmente sido reconhecido como 2:3:4:4:3 (Reese 1915, Gegenbaur 1871, Romer 1956). Segundo Riff (2007), é difícil definir o número de falanges nos dedos das espécies ancestrais, uma vez que, poucos fósseis preservam sua fórmula falângica completa. Nos *Crocodylomorpha* basais como *Terrestrisuchus* apresentam, assim como nos *Crocodylia* viventes, três e quatro falanges nos dedos II e III, respectivamente e ao menos três falanges nos dedos IV e V que, como o dedo I, não estavam preservados integralmente (Crush 1984). Segundo Müller & Alberch (1990), se incluir as falanges que se mantêm cartilaginosa no espécime adulto de *A. mississippiensis* obterá outra fórmula falângica, 2:3:4:5:4. Esses autores consideraram essa fórmula a correta para demais *Crocodylia*. Resultado diferente foi observado para *M. niger*, (2:3:4:4:2), assim, nossos dados não corroboram a proposta de que existe uma fórmula falângica única para *Crocodylia*.

Em *M. niger* e nas demais formas recentes, apenas os dedos I, II e III apresentam a última falange em forma de garra (Müller & Alberch 1990), assim como nos *Atoposauridae* (Wellnhofer 1971), *Uberabasuchus* (Vasconcellos et al. 2004) e *Stratiotosuchus* (Riff 2007), sugerindo ser esta a condição plesiomórfica para os *Crocodyliformes*.

Nos pés dos *Crocodylia* houve redução do quinto dedo. Em *M. niger*, à semelhança do *A. mississippiensis* e *C. yacare*, o metatarso V é o único elemento do dedo 5 (Müller & Alberch 1990, Lima et al. 2011a). Essa alteração morfológica já havia sido mencionada em estudos de Parrish (1987). Segundo este autor, o metatarso V ainda sofreu drástica redução em relação aos demais metatarsos. O esqueleto dos pés de *Hesperosuchus* foi reconstituído por Colbert (1952), que em suas descrições relata a presença de um metatarso V robusto, com comprimento equivalente aos demais metatarsos, e portando quatro falanges. No entanto, em *Terrestrisuchus* o metatarso V, já se apresentava com metade da extensão dos demais metatarsos e portando apenas duas falanges diminutas (Crush 1984). *Orthosuchus* e *Protosuchus* (ambos presentes no início do jurássico) e todos os demais *Crocodyliformes*, incluindo *M. niger*, *A. mississippiensis*, *C. yacare* e outras formas viventes, reduziram drasticamente o quinto dedo do pé a um pequeno metatarso sem falanges, possuindo então apenas quatro metatarsos funcionais no pé, sendo esse caracter uma sinapomorfia (Parrish 1987, Müller & Alberch 1990).

A fórmula falângica do pé, apresentada em *M. niger* e demais *Crocodylia* viventes é 2:3:4:4:0, incluindo as falanges distais em forma de garra e presentes apenas nos dedos I-III. Esse mesmo padrão foi observado por Müller & Alberch (1990) em *A. mississippiensis*. Assim como para os dedos das mãos, mantêm a fórmula falângica plesiomórfica dos *Crocodylomorpha*, considerando-se apenas os dedos

I-IV, havendo alterações apenas no dedo V, reduzido e sem falanges.

Dentre as poucas formas fósseis cuja fórmula falângica é conhecida, o número de falanges dos dedos I-IV destas é o mesmo dos *Crocodylia* viventes, se apenas os elementos ossificados forem considerados, no ancestral *Terrestrisuchus* sendo de 2:3:4:4:2, que ainda mantém o quinto dedo funcional (Crush 1984), 2:3:4:4:0 em *Protosuchus* (Colbert & Mook 1951), com todos estes possuindo falanges distais em forma de garra apenas nos dedos I-III. Para Burke & Feduccia (1997), a variação da fórmula falângica é comum entre táxons e a perda de dedos pode acontecer, com maior frequência nos dedos I e V, isto já foi visto em anfíbios, mamíferos, lagartos, aves e Testudines (Alberch & Gale 1985), *A. mississippiensis* (Müller & Alberch 1990) e, agora, em *M. niger*. É interessante ressaltar que a inclusão de informações de caracteres fósseis e desenvolvimento embrionário dos membros são importantes para compreensão da evolução.

### Crânio

Segundo Iordansky (1973), o crescimento dos *Crocodylia* é contínuo ao longo de toda vida. Tal observação poderia explicar a tendência de alongamento dos ossos do focinho de *M. niger*, que é mais pronunciada pós-eclosão. Para Monteiro & Soares (1997), os processos morfogenéticos que envolvem o alongamento do crânio são, provavelmente uma característica plesiomórfica. Iordansky (1973) relata ainda que algumas variações no crânio de *C. paulistris*, *C. porosus* e *C. niloticus*, principalmente na parte rostral, ocorrem devido a funcionalidade relacionada à alimentação e à ação de músculos mandibulares, além da presença de dimorfismo sexual, mas estes ainda não detalhados. Serão necessários dados que forneçam subsídios sobre o processo de formação dos músculos mandibulares, bem como suas relações funcionais com o arcabouço ósseo da região rostral do crânio para confirmar em plenitude esta hipótese.

Os ossos, palatino, vômer, pterigóide, pré-maxila e maxila formam a estrutura óssea do palato secundário. Segundo Andrade et al. (2006), à semelhança de *M. niger*, o desenvolvimento do palato secundário nos *Crocodylia* viventes segue paralelo à evolução desta estrutura nas formas basais como em *Geosaurus* (*Crocodyliforme*) e *Notosuchus* (*Mesoeucrocodylia*), os quais possuem coanas totalmente encerradas nos pterigóides fusionados, esta é uma das características presente no crânio que define o clado *Mesoeucrocodylia*. Em observações durante o desenvolvimento de *M. niger*, notou-se que a coana apresentou gradual migração no pterigóide, até atingir sua porção caudal, onde se mantém totalmente limitada por esse osso durante a vida adulta. Informações semelhantes já haviam sido relatadas por Kálin (1933), Langston (1973) e Monteiro & Soares (1997).

De acordo com Andrade et al. (2006) a morfologia do palato e narinas internas, dentre os *Crocodylomorpha*, é importante para definição das características evolutivas, sendo sua classificação atual baseada em diversos estudos acerca das características gerais e do desenvolvimento



destas estruturas (Romer 1956, Iordansky 1973, Benton & Clark 1988, Carroll 1988, Brochu 2003, Pough et al. 2003, Hutchinson 2001). Na maxila de *Alligator* e *Osteolaemus* existe um pequeno processo pré-nasal ascendente que se encontra com a extensão anterior dos ossos nasais e separa a abertura nasal (Bellairs & Kamal 1981). Em *M. niger* não foi averiguada tal característica, visto que sua abertura nasal é única, e não septada como nas espécies onde este processo foi relatado.

O osso parietal que se apresenta como um único elemento no teto craniano de *M. niger*, segundo Riff et al. (2012), em algumas espécies pode se apresentar pareado. É interessante ressaltar, que em *A. mississippiensis* (Rieppel 1993b) e *C. yacare* (Lima et al. 2011b) o parietal se desenvolve com dois centros de ossificação, localizados em ambos os antímeros. Uma fontanela mantém estes elementos separados durante todo o período pré-natal. Somente após eclosão estes elementos se fundem. A presença de um parietal completamente fundido é uma sinapomorfia utilizada em análises de filogenia de Crocodylomorpha.

A existência de placas ósseas posicionadas nas pálpebras, denominadas como ossos palpebrais ou supra-orbitais (Bellairs & Kamal 1981), não foram tratados como um elemento do crânio propriamente dito em *M. niger*, uma vez que este não é uma ossificação da derme acima dos olhos, em concordância com Romer (1956) e Vickaryous & Hall (2008), consideramos este elemento como um osteoderma profundamente inserido, assim como ocorre em muitos Squamata. A presença desses ossos palpebrais é bastante distribuída entre o Crocodylomorpha, podendo haver uma ou duas peças. Em *M. niger* e demais formas viventes este osso apresenta-se como uma pequena placa na margem dorsal rostral das órbitas. Nas formas viventes e em algumas formas fósseis, como *Mariliasuchus amarali* (Carvalho & Bertini 1999) e *Sebecus icaeorhinus* (Colbert 1946), este elemento é frouxamente aderido ao crânio. Em outras formas, entretanto, esta cobertura supra-orbital pode desenvolver-se de modo a formar uma sólida placa firmemente aderida aos ossos cranianos circundantes, tal como ocorre em *Stratiotosuchus* e em *Lomasuchus palpebrosus* (Gasparini et al. 1991).

### Esqueleto axial pós-cranial

A coluna vertebral dos répteis apresenta diferenciações regionais que levam a distinção das vértebras em regiões pré-sacral, sacral e caudal (Romer 1956). Segundo Krause (1978), a região pré-sacral ainda pode ser subdividida em cervical, dorsal ou torácica e lombar. A coluna vertebral de *M. niger* segue as divisões propostas por Romer (1956), e a região pré-sacral, mais especificamente, as subdivisões propostas por Krause (1978). Estas informações coincidem com as descrições de Lima et al. (2011c) para *C. yacare*, de Rieppel (1993b) para *A. mississippiensis* e de Silva & Verrastro (2007) para *Liolaemus arambarensis*, com exceção da região lombar, não informado nestas duas últimas espécies.

Em *M. niger*, no segmento cervical, as duas primeiras vértebras cervicais, atlas e áxis são grandemente modificadas, e consideravelmente diferentes das vértebras subsequentes. Estas distinções são bem pontuadas na espé-

cie em questão. É uma característica que se estende aos demais vertebrados terrestres, devido à importância da movimentação independente da cabeça (Souza et al. 2000, Hildebrand & Goslow 2006, Vieira 2008). Desta maneira, modificações nas vértebras mais craniais e em sua articulação com o crânio permitem considerável liberdade de movimentos (Romer 1956). O mesmo ocorre em *C. yacare* (Lima et al. 2011c), *C. serpentina* (Sheil & Greenbaum 2005), *A. spinifera* (Sheil 2003) e *L. arambarensis* (Silva & Verrastro 2007).

Ainda, a respeito do atlas, é interessante ressaltar que se pode encontrar dois tipos morfológicos de intercentro em Crocodylia. O primeiro tipo, encontrado em *M. niger*, apresenta um intercentro tão longo quanto largo, e possui uma extremidade caudal bifurcada onde se articulam o primeiro par de costelas cervical, este formato também é visto nos caimans, como por exemplo, *Caiman latirostris*, *Caiman Crocodylus* (Mook 1921) e *Caiman yacare* (Lima et al. 2011c). No segundo tipo, sua largura predomina em relação ao comprimento, este é o tipo de intercentro encontrado em *Crocodylus americanus* e em *Gavialis gangeticus* (Mook 1921). Esta característica pode contribuir para auxiliar na elucidação de algumas relações filogenéticas com outras espécies da ordem Crocodylia viventes, bem como entre espécies já extintas.

Apesar da semelhança existente nas demais vértebras cervicais, algumas diferenças peculiares ocorrem e são importantes na distinção entre elas. Por exemplo, largura e altura do processo espinhoso, onde nas vértebras C3 a C5, este processo é mais largo que as demais, já na C8 este processo é mais alto.

A primeira vértebra dorsal de *M. niger*, assim como em *Crocodylus americanus* (Mook 1921), *A. Mississippiensis* (Rieppel 1993b) e *C. yacare* (Lima et al. 2011c) é muito semelhante à última cervical. No entanto, algumas mudanças particulares como aparecimento de facetas articulares para as costelas e presença de processos transversos são critérios utilizados para determinar a divisão das regiões da coluna cervical e dorsal.

Treze vértebras dorsais estão presentes na coluna vertebral de *M. niger*. Cada uma articulada à suas respectivas costelas dorsais.

Em *M. niger* e *C. yacare* (Lima et al. 2011c), os processos transversos das vértebras dorsais e lombares e processos espinhosos de todas as vértebras se desenvolvem a partir de extensões do arco vertebral.

A parapófise e diapófise das vértebras dorsais de *M. niger* migram dorsalmente até ficarem aproximadamente na mesma linha dorso-ventral das zigapófises e formam os processos transversos das vértebras dorsais. De acordo com Hoffstetter & Gasc (1969), essa é uma característica dos Crocodylia viventes. Ainda segundo estes autores, em *Crocodylus niloticus* a fusão da parapófise à diapófise ocorre na quarta vértebra dorsal, à semelhança de *M. niger*. Para Romer (1956) é uma característica típica de Archosauria ter as duas áreas de articulação com as costelas presentes no processo transversos.

Três vértebras lombares foram identificadas no *M. niger*, interpostas entre as vértebras dorsais e sacrais. Esse

segmento da coluna não possui costelas e seus processos transversos tornam-se gradativamente mais estreitos e curtos. Segundo Romer (1956), a ausência de costelas livres pode caracterizar esta região lombar; este critério foi utilizado na espécie em questão. Também de acordo com esse raciocínio, Nascimento (2008) identificou três vértebras lombares em um *Baurusuchidae* do grupo Mesoeucrocodylia do cretáceo superior e Mook (1921) também observou três lombares em um estudo com várias espécies de Crocodylia. Em outras espécies de répteis esse número pode ser reduzido a uma única vértebra lombar, como em teiúdes (Veronese & Krause 1997) ou estar completamente ausente, como em *L. arambarensis* (Silva & Verrastro 2007) e *Trachemys dorbignyi* (Souza et al. 2000).

Em *M. niger*, há duas vértebras sacrais, cada uma articulada com sua costela sacral correspondente. Pode-se, todavia, afirmar que nos Crocodylia viventes há presença de apenas duas vértebras sacrais, segundo Romer (1956) e Hutchinson (2001) este é o número primitivo para Archosauromorpha. Em *C. yacare* e *A. mississippiensis* este número se confirma (Lima et al. 2011c, Rieppel 1993b). Segundo Riff (2007) em *Stratiosuchus maxhechti* do cretáceo superior, o alongamento pós-acetabular do ílio sugeriu a presença de três vértebras sacrais que advém da incorporação de uma vértebra caudal. Nascimento (2008) também informou a presença de três vértebras sacrais para *Baurusuchidae*.

As vértebras caudais são semelhantes ao das sacrais; no lugar do processo transversal está a costela caudal. Higgins (1923) e Ernelinnov (1937), ao realizarem estudos embriológicos em crocodilos e esquamatas, confirmaram estas observações. Baseados em pesquisas embriológicas, Mook (1921) e Rieppel (1993b) concluíram que os processos transversos em vértebras caudais nada mais são do que costelas fundidas ao corpo vertebral. Segundo Hoffstetter & Gasc (1969), filhotes de Crocodylia viventes possuem estes elementos ainda separados das vértebras, fusionando-se com o tempo.

Em *M. niger* foi distinguido três grupos de vértebras caudais. O primeiro tipo corresponde à primeira vértebra, que é biconvexa, todas as demais são do tipo procélicas; o segundo corresponde aquelas que possuem costelas caudais; e o terceiro corresponde ao final da cauda, com vértebras fortemente comprimidas lateralmente, com processos espinhosos altos e um corpo vertebral delgado. Segundo Hoffstetter & Gasc (1969) essa característica se estende aos demais Crocodylia viventes. Nascimento (2008) relatou em Crocodyliformes um tipo diferenciando, onde todas as vértebras caudais são anficélicas, sendo esta a condição primitiva.

Em *M. niger* bem como nos demais Crocodylia (Hoffstetter & Gasc 1969), as costelas caudais, assim como os processos hemais, vão diminuindo de tamanho gradativamente ao longo da cauda do animal, até atingir uma forma vestigial, e ausente. Sendo assim, as vértebras caudais mais distais não apresentam costelas, seguindo o padrão visto em Crocodyliformes (Nascimento 2008). Rieppel (1993b) relatou o desenvolvimento ósseo de 9-10 processos hemais associados às primeiras vértebras caudais, ao longo de um gradiente crânio-caudal.

Os processos hemais de *M. niger* são ossos na região caudal, localizados ventralmente às vértebras, segundo Romer (1956), estes elementos derivaram do intercentro, uma peça diminuta localizada entre os centros vertebrais, que é perdida em Archosauria (Benton & Clark 1988), restando apenas no atlas e na forma de processos hemais, como pode ser visto em *M. niger*, *C. yacare* (Lima et al. 2011c) e *A. mississippiensis* (Rieppel 1993b). Romer (1956) relatou que normalmente estão ausentes nas primeiras vértebras caudais, devido à presença nessa região da passagem de processos hemais na segunda vértebra caudal costuma ser usada como caráter de dimorfismo sexual, pois a fêmea perde o segundo processo hemal para acomodar melhor os órgãos reprodutores (Romer 1956).

Em alguns vertebrados, caudal ao esterno está um conjunto derivado de maneira separada de elementos esqueléticos, a gastrália. No *M. niger*, este conjunto é formado por ossos delgados, posicionados em linhas metaméricas na porção ventral da parede abdominal, entre o púbis e esterno. Possui sete linhas e cada linha é composta por quatro ossos. Segundo Claessens (2004b), o número de linhas varia consideravelmente, nos prossaurópode e terópode o sistema gastralial consiste de 8 a 21 linhas. Lima et al. (2011c) em *C. yacare* afirma que são de número variável, e se formam a partir de um centro de ossificação único, mas em pares tangentes e ipsilaterais, e se unem em forma de V com ápice direcionado cranialmente.

Romer (1956) relatou que a gastrália tem origem dérmica e ainda enfatizou que, apesar de a gastrália ser, muitas vezes, referida como costelas abdominais, ou costelas ventrais, este nome, contudo, é inadequado, pois a gastrália possui uma origem totalmente dérmica, ao contrário das costelas verdadeiras, sendo, portanto, mais comparáveis aos osteodermas do que às costelas. Ainda segundo este autor, a gastrália deriva da cobertura ventral de escamas, herança dos crossopterígiois basais, sendo Knox (1869), o primeiro a reconhecer sua origem dérmica.

Apesar de Vickaryous & Hall (2008) não terem observado nenhum sinal de cartilagem associada com qualquer um dos elementos da gastrália em *A. mississippiensis*, sendo fracamente positivo para azul de alcian em seus experimentos, tais autores afirmam que a gastrália não é adequadamente compreendida, provavelmente em parte, porque sua ocorrência se limita a poucos vertebrados viventes como em muitos lagartos e Crocodylia (Romer 1956). Além disso, são ossos flutuantes, sem conexão contínua com nenhum outro elemento esquelético, raramente são preservados em associação com esqueletos fósseis e há pouca informação sobre seu desenvolvimento ontogenético.

O processo uncinado de *M. niger* são projeções pouco ossificadas que se estendem caudo-ventralmente a partir da extremidade distal das costelas dorsais. Estas estruturas estão presentes na maioria das aves viventes (Bellairs & Jenkin 1960), ocorre também em alguns anfíbios (Kent & Miller 1996), alguns dinossauros terópodes (Paul 2002) e em *Sphenodon* sp. (Romer 1956).

Quase todas as espécies de aves existentes possuem processo uncinado. Estendendo-se a partir do ponto mé-

dio das costelas vertebrais, estes processos são essenciais para a mecânica da ventilação em aves, por meio de inserção muscular que estão envolvidos tanto com a inspiração como a expiração, mas também possuem importância durante a locomoção (Codd et al. 2005, 2008, Codd 2010). Apesar da grande variação morfológica observada nas aves viventes, o processo uncinado tem a mesma função, sempre age para aumentar a vantagem mecânica dos movimentos das costelas e esterno (Tickle et al. 2007). Devido a sua localização e semelhança com as aves, estas estruturas em *M. niger* podem ter a mesma função na respiração. Uma vez que, com a expansão do processo uncinado, há um aumento da capacidade respiratória e isto lhe permite maior tempo submerso.

A presença de um elemento mediano na cintura peitoral é um carácter plesiomórfico. Em Crocodylia, incluindo *M. niger*, Lepidosauria e Monotremados estes elementos são identificados como interclavícula (Rieppel 1993b, Vickaryous & Hall 2010); em Testudines como endoplastrão (Lane 1910); e em aves como fúrcula (Russell & Joffe 1985). Nos cortes histológicos da interclavícula de *M. niger*, em vários estágios de desenvolvimento, foi possível observar que este elemento se desenvolve de forma intramembranosa. Esta estrutura se mantém envolvida pela cartilagem esternal em *M. niger*, *A. Mississipiensis* (Vickaryous & Hall 2010, Rieppel 1993b) e *C. yacare* (Lima et al. 2011c). Semelhante aos estudos de Rieppel (1993b) e Vickaryous & Hall (2010), nossos dados demonstraram que a ossificação começa na extremidade cranial da interclavícula e segue caudalmente no plano mediano.

De acordo com observações quanto ao desenvolvimento da interclavícula de *M. niger*, e dados da literatura (Vickaryous & Hall 2010, Bryant & Russell 1993), pode-se afirmar que a fúrcula presente nas aves e a interclavícula são homólogas. Esta afirmação está apoiada nos seguintes critérios: estes elementos compartilham a mesma posição anatômica; nunca coexistem em um mesmo indivíduo; compartilham um ancestral comum, ambos, Crocodylia e aves, pertencem a superordem Archosauria; e se desenvolvem por ossificação intramembranosa. Embora o formato em V da fúrcula seja diferente do formato da interclavícula dos Crocodylia viventes, a morfologia sozinha é inadequada para afirmar evidência de homologia, como já discutido por Bock (1989) anteriormente.

## REFERENCIAS

- Andrade M.B., Bertini R.J. & Pinheiro A.E.P. 2006. Observations on the palate and choanae structures in Mesoeucrocodylia (Archosauria, Crocodylomorpha): Phylogenetic implications. *Revta Bras. Paleo.* 9(3):323-332.
- Bellairs Ad'A. & Kamal A.M. 1981. The chondrochanium and the development of the skull in recent reptiles, p.1-263. In: Gans C. & Parsons T.S. (Eds), *Biology of the Reptilia*. Vol.11. Academic Press, London.
- Benton M.J. & Clark J.M. 1988. Archosaur phylogeny and relationships of the Crocodylia, p.295-338. In: Benton M.J. (Ed.), *The Phylogeny and Classification of the Tetrapods*. Vol.1. Amphibians, Reptiles, Birds: systematics association special. Clarendon Press, Oxford.
- Bock W.J. 1989. The homology concept: its philosophical foundation and practical methodology. *Zool. Beitr., Bonn*, 32:327-353.
- Brochu C.A. 2003. Phylogenetic approaches toward crocodylian history. *Ann. Rev. Earth. Plan. Sci.* 31:357-397.
- Bryant H.N. & Russell A.P. 1993. The occurrence of clavicles within Dinosauria: implications of homology of the avian furcula and the utility of negative evidence. *J. Vet. Paleontol.* 13:171-184.
- Burke A.C. 1989. Development of the turtle carapace: implications for the evolution of a novel bauplan. *J. Morphol.* 199:363-378.
- Burke A.C. & Feduccia A. 1997. Developmental patterns and the identification of homologies in the avian hand. *Science* 278:666-668.
- Buscalioni A.D., Ortega F., Rassikin-Gutman D. & Pérez-Moreno B.P. 1997. Loss of carpal elements in crocodylian limb evolution: Morphogenetic model corroborated by paleobiological data. *Biol. J. Linn. Soc., Lond.*, 62:133-144.
- Carrier D.R. & Farmer C.G. 2000. The evolution of pelvic aspiration in archosaurs. *Paleobiology* 26:271-293.
- Carroll R.L. 1988. *Vertebrate Paleontology and Evolution*. Freeman, New York. 698p.
- Carvalho I.S. & Bertini R.J. 1999. *Mariliasuchus*: um novo Crocodylomorpha (Notosuchia) do Cretáceo da Bacia Bauru, Brasil. *Geologia Colombiana* 24:83-105.
- Claessens L.P.A.M. 2004a. Archosaurian respiration and the pelvic girdle aspiration breathing of crocodyliforms. *Proc. R. Soc. Lond. B* 271:1461-1465.
- Claessens L.P.A.M. 2004b. Dinosaur gastralia; origin, morphology, and function. *J. Vertebr. Paleontol.* 24:89-106.
- Clark J.M., Xu X., Forster C.A. & Wang Y. 2004. A middle Jurassic 'sphenosuchian' from China and the origin of the crocodylian skull. *Nature* 430:1021-1024.
- Clark J.M. 1994. Patterns of evolution in Mesozoic Crocodyliformes, p.84-97. In: Fraser N.C. & Sues H.D. (Eds), *In the Shadow of the Dinosaurs*. Cambridge University Press, New York.
- Codd J.R., Boggs D.F., Perry S.F. & Carrier D.R. 2005. Activity of three muscles associated with the uncinat processes of the giant Canada goose *Branta canadensis maximus*. *J. Exp. Biology* 208:849-857.
- Codd J.R., Manning P.L., Norell M.A. & Perry S.F. 2008. Avian-like breathing mechanics in maniraptoran dinosaurs. *Proc. R. Soc. B* 275:157-161.
- Codd J.R. 2010. Uncinate processes in birds: morphology, physiology and function. *Comp. Biochem. Physiol. A* 156:303-308.
- Colbert E.H. 1946. *Sebecus*, representative of a peculiar suborder of fossil crocodylian from Patagonia. *Bull. Am. Mus. Nat. Hist.* 87:217-270.
- Colbert E.H. & Mook C.C. 1951. The ancestral crocodylian *Protosuchus*. *Bull. Am. Mus. Nat. Hist.* 97:143-182.
- Colbert E.H. 1952. A pseudosuchian reptile from Arizona. *Bull. Am. Mus. Nat. Hist.* 99:561-592.
- Crush P.J. 1984. A Late Upper Triassic sphenosuchid crocodylian from Wales. *Palaeontology* 27:131-157.
- Ernelinnov S.W. 1937. Die Morphologie der Tetrapodenrippen. *Zoologische Jahrbucher, Abteilung Fur. Anatomie und Ontogenie der Tiere* 62:173-274.
- Farmer C.G. & Carrier D.R. 2000. Pelvic aspiration in the American alligator (*Alligator mississippiensis*). *J. Exp. Biol.* 203:1679-1687.
- Gasparini Z., Chiappe L.M. & Fernandez M. 1991. A new senonian peirosaurid (Crocodylomorpha) from Argentina and a synopsis of the South American Cretaceous crocodylians. *J. Vert. Paleontol.* 11:316-333.
- Gegenbaur C. 1871. Beitrage zur Kenntniss des Beckens bei Vögeln. *Fennische Zeitschrift für Medizin und Naturwissenschaften* 6:157-220.
- Gilbert S.F., Loredó G.A., Brukman A. & Burke A.C. 2001. Morphogenesis of the turtle shell: the development of a novel structure in tetrapod evolution. *Evol. Dev.* 3:47-58.
- Higgins C.M. 1923. Development of the primitive reptilian vertebral column, as shown by a study of Alligator. *Am. J. Anat.* 31(4):373-407.
- Hildebrand M. & Goslow G.E. 2006. *Análise da estrutura dos vertebrados*. Atheneu, São Paulo. 637p.
- Hoffstetter R. & Gasc J.P. 1969. Vertebrae and ribs of modern reptiles, p.201-310. In: Gans C., Bellairs Ad'A. & Parsons T.S. (Eds), *Biology of the Reptilia: morphology*. A. Academic Press, London.

- Holmgren N. 1955. Studies on the phylogeny of birds. *Acta Zool.* 36:243-328.
- Hutchinson J.R. 2001. The evolution of pelvic osteology and soft tissues on the line to extant birds (Neornithes). *Zool. J. Linn. Soc.* 131:123-168.
- Iordansky N.N. 1973. Te skull of the crocodilian, p.201-264. In: Gans C. & Parsons T.S. (Eds), *Biology of the Reptilia*. Vol.4. Academic Press, London.
- Kálin J.A. 1933. Beiträge zur vergleichenden Osteologie des Crocodilienschädels. *Zoologische Jahrbücher* 57:535-714.
- Kardong K.L. 2010. Vertebrados: anatomia comparada, função e evolução. Roca, São Paulo. 928p.
- Kent G.C. & Miller L. 1996. Vertebrae: ribs and sternum, p.150-151. In: Kent G.C. & Carr R.K. (Eds), *Comparative Anatomy of the Vertebrates*. McGraw-Hill, New York. 524p.
- Knox F.J. 1869. On the tuatara (*Hatteria punctata*, Gray); or great fringed lizard of New Zealand. *Trans. Proc. New. Zeal. Inst.* 2:17-20.
- Krause L. 1978. Osteologia pós-craniana de *Tupinambis teguxin* (L., 1758) sensu Boulenger. I. Esqueleto axial (vértebras e costela) (Lacertilia, Scincomorpha, Telidae). *Revta Bras. Biol.* 46:481-499.
- Kundrát M. 2009 Primary chondrification foci in the wing basipodium of *Struthio camelus* with comments on interpretation of autopodial elements in Crocodylia and aves. *J. Exp. Zool. B, Mol. Dev. Evol.* 312:30-41.
- Lane H.J. 1910. A paired entoplastron in *Trionyx* and its significance. *Proc. Indiana Acad. Sci.* 19:345-350.
- Langston W. 1973. The crocodilian skull in historical perspective, p.265-284. In: Gans C. & Parsons T.S. (Eds), *Biology of the Reptilia*. Vol.4. Academic Press, London.
- Lee M.S.Y. 1996. Correlated progression and the origin of turtles. *Nature* 379:812-815.
- Li C., Wu X., Rieppel O., Wang L. & Zhao L. 2008. An ancestral turtle from the late Triassic of the south-western China. *Nature* 456:497-501.
- Lima F.C., Vieira L.G., Santos A.L.Q., Pereira H.C., De Simone S.B.S., Hirano L.Q.L., Romão M.F., Silva J.M.M. & Coutinho M.E. 2011a. Skeletogenesis of the pectoral girdle and forelimbs in embryos of *Caiman yacare* (Daudin, 1802) (Crocodylia, Alligatoridae). *J. Morphol. Sci.* 28:4-10.
- Lima F.C., Vieira L.G., Santos A.L.Q. & Coutinho M.E. 2011b. Sequência de ossificação do sínclano e hioide em embriões de *Caiman yacare* (Crocodylia, Alligatoridae). *Iheringia Zool.* 101(3):161-172.
- Lima F.C., Vieira L.G., Santos A.L.Q., Pereira H.C., Alves P.H.M. & Assumpção T.I. 2011c. Esqueletogênese dos ossos da coluna vertebral, costelas e esqueleto abdominal em embriões de *Caiman yacare* (Crocodylia: Alligatoridae). *Biosci. J.* 27:813-825.
- Monteiro L.R. & Soares M. 1997. Allometric analysis of the ontogenetic variation and evolution of the skull in Caiman Spix, 1825 (Crocodylia: Alligatoridae). *Herpetology* 53:62-69.
- Mook C.C. 1921. Notes on the postcranial skeleton in the Crocodylia. *Bull. Am. Mus. Nat. Hist.* 44:67-100.
- Müller G.B. & Alberch P. 1990. Ontogeny of the limb skeleton in *Alligator mississippiensis*: developmental invariance and change in the evolution of Archosaur limbs. *J. Morphol.* 203:151-164.
- Nash D.S. 1975. The morphology and relationships of a crocodilian, *Orthosuchus stormbergi*, from the Upper Triassic of Lesotho. *Ann. S. Afr. Mus.* 67:227-329.
- Nascimento P.M. 2008. Descrição morfológica e posicionamento filogenético de um Baurusuchidae (Crocodyliformes, Mesoeucrocodylia) do Cretáceo Superior da Bacia Bauru, região de General Salgado (SP). Dissertação de Mestrado em Zoologia, Instituto de Biociências, Universidade de São Paulo, São Paulo. 215p.
- Parrish J.M. 1987. The origin of crocodilian locomotion. *Paleobiology* 13:396-414.
- Paul G.S. 2002. Skeletons, p.45-47. In: *Ibid.* (Ed.), *Dinosaurs of the Air*. John Hopkins Press, Maryland. 472p.
- Peng G. 1995. A new Protosuchian from the Late Jurassic of Sichuan, China. In: Sun A. & Wang Y. (Eds), *Sixth Symposium on Mesozoic Terrestrial Ecosystems and Biota*. China Ocean Press, Beijing. 250p. (Apud Buscalioni et al. 1997)
- Pol D. 2005. Postcranial remains of *Notosuchus terrestris* Woodward (Archosauria: Crocodyliformes) from the Upper Cretaceous of Patagonia, Argentina. *Ameghiniana* 42:21-38.
- Pough F.H., Janis C.M. & Heiser J.B. 2003. *A Vida dos Vertebrados*. Atheneu, São Paulo. 738p.
- Reese A.M. 1915. *The Alligator and its Allies*. G.P. Putnam's Sons, New York. 476p.
- Rieppel O. 1993b. Studies on skeleton formation in reptiles. V. patterns of ossification in the skeleton of Alligator mississippiensis Daudin (Reptilia, Crocodylia). *J. Zool.* 109:301-351.
- Riff D. 2007. Anatomia apendicular de *Stratiotosuchus maxhechti* (Baurusuchidae, Cretáceo Superior do Brasil) e análise filogenética dos Mesoeucrocodylia. Tese de Doutorado em Zoologia, Universidade Federal do Rio de Janeiro, Rio de Janeiro. 406p.
- Riff D., Souza R.G., Cidade G.M., Martinelli A.G. & Souza-Filho J.P. 2012. Crocodylomorfos: A maior diversidade de répteis fósseis do Brasil. *Terræ* 9(1/2):12-40.
- Romer A.S. 1956. *Osteology of the Reptiles*. University of Chicago Press, Chicago. 800p.
- Russell A.P. & Joffe D.J. 1985. The early development of the quail (*Coturnix c. japonica*) furcula reconsidered. *J. Zool.* 206:69-81.
- Sheil C.A. 2003. Osteology and skeletal development of *Apalone spinifera* (Reptilia: Testudines: Trionychidae). *J. Morphol.* 256:42-78.
- Sheil C.A. & Greenbaum E. 2005. Reconsideration of skeletal development of *Chelydra serpentina* (Reptilia: Testudinata: Chelydridae): evidence for intraspecific variation. *J. Zool.* 265:235-267.
- Shubin N., Tabin C. & Carroll S. 1997. Fossils, genes and the evolution of animal limbs. *Nature*. 388:639-648.
- Silva C.M. & Verrastro L. 2007. Descrição do esqueleto axial de *Liolaemus arambarenses* Verrastro, Veronese, Bujes et Dias Filho (Iguania, Liolaemidae): regiões pré-sacral e sacral. *Revta Bras. Zool.* 24:1-11.
- Souza A.M., Malvásio A. & Lima L.A.B. 2000. Estudo do esqueleto em *Trachemys dorbigny* (Duméril et Bibron) (Reptilia, Testudines, Emydidae). *Revta Bras. Zool.* 17:1041-1063.
- Tickle P.G., Ennos A.R., Lennox L.E., Perry S.F. & Codd J.R. 2007. Functional significance of the uncinat processes in birds. *J. Exp. Biol.* 210:3955-3961.
- Vasconcellos F.M., Rocha-Barbosa O. & Carvalho I.S. 2004. Morfologia de garras de crocodylomorfos fósseis encontradas nas formações Adamantina e Marília da Bacia Bauru (Cretáceo Superior, Brasil). *Anu. Inst. Geociênc.* 27:55-65.
- Veronese L.B. & Krause L. 1997. Esqueleto pré-sacral e sacral dos lagartos teídeos (Squamata, Teiidae). *Revta Bras. Zool.* 14:15-34.
- Vickaryous M.K. & Hall B.K. 2008. Development of the dermal skeleton in *Alligator mississippiensis* (Archosauria, Crocodylia) with comments on the homology of osteoderms. *J. Morphol.* 269:398-422.
- Vickaryous M.K. & Hall B.K. 2010. Comparative development of the crocodylian interclavicle and avian furcula, with comments on the homology of dermal elements in the pectoral apparatus. *J. Exp. Zool. Mol. B, Dev. Evol.* 314:196-207.
- Vieira L.G. 2008. Ontogenia dos ossos do esqueleto da tartaruga-da-amazônia *Podocnemis expansa* Schweigger, 1812 (Testudines, Podocnemididae). Dissertação de Mestrado em Saúde Animal, Universidade Federal de Uberlândia, Uberlândia. 152p.
- Wellnhofer P.A. 1971. Die Atoposauridae (Crocodylia, Mesosuchia) der Oberjura-Plattenkalke Bayerns. *Palaontographica* 138:133-165.
- Wu X.C., Sues H.D. & Dong Z.M. 1997. *Sichuanosuchus shuhanensis*, a new Early Cretaceous protosuchian (Archosauria: Crocodyliformes) from Sichuan (China), and the monophyly of Protosuchia. *J. Vertebr. Paleontol.* 17:89-103.