

Síndrome hemolítico-urêmica: 24 anos de experiência de uma unidade de nefrologia pediátrica

Hemolytic-uremic syndrome: 24 years' experience of a pediatric nephrology unit

Autores

Ana Sofia Vilardouro¹ 
 Joana Cachão^{1,2} 
 Márcia Rodrigues³ 
 Filipa Durão^{1,4} 
 Patrícia Costa-Reis^{1,4} 
 Ana Rita Sandes^{1,4} 
 José Esteves da Silva^{1,4} 
 Leonor Boto^{4,5} 
 Rosário Stone^{1,4} 

¹Hospital de Santa Maria, Centro Hospitalar Universitário Lisboa Norte, Unidade de Nefrologia Pediátrica e Transplante Renal, Departamento de Pediatria, Lisboa, Portugal.

²Hospital de São Bernardo, Centro Hospitalar de Setúbal, Serviço de Pediatria, Setúbal, Portugal.

³Hospital de Santa Maria, Centro Hospitalar Universitário Lisboa Norte, Serviço de Genética, Departamento de Pediatria, Lisboa, Portugal.

⁴Universidade de Lisboa, Faculdade de Medicina, Lisboa, Portugal.

⁵Hospital de Santa Maria, Centro Hospitalar Universitário Lisboa Norte, Unidade de Cuidados Intensivos Pediátricos, Departamento de Pediatria, Lisboa, Portugal.

Submetido em: 25/08/2021.

Aprovado em: 01/02/2022.

Data de publicação: 04/04/2022.

Correspondência para:

Ana Sofia Vilardouro.
 E-mail: asvilardouro@gmail.com

DOI: <https://doi.org/10.1590/2175-8239-JBN-2021-0206>

RESUMO

Introdução: Um melhor entendimento da fisiopatologia da síndrome hemolítico-urêmica (SHU) mudou significativamente seu tratamento e prognóstico. Este estudo teve como objetivo caracterizar condições clínicas, gravidade, manejo e desfechos de pacientes com SHU. **Materiais e Métodos:** Estudo retrospectivo de pacientes com SHU admitidos numa Unidade de Nefrologia Pediátrica entre 1996-2020. Foram coletados dados demográficos e clínicos sobre etiologia, gravidade, estratégias de tratamento, desfechos de pacientes. **Resultados:** 29 pacientes com SHU foram admitidos em nossa unidade, mas quatro foram excluídos. A idade mediana ao diagnóstico foi dois anos (2 meses-17 anos). Manifestações clínicas incluíram diarreia, vômitos, oligúria, hipertensão e febre. Durante a fase aguda, 14 pacientes (56%) necessitaram de terapia renal substitutiva. Identificou-se a etiologia infecciosa em sete pacientes (cinco *Escherichia coli*; dois *Streptococcus pneumoniae*). Desde 2015, 2/7 pacientes foram diagnosticados com SHU por desregulação da via do complemento e não foram detectados casos de etiologia infecciosa. Seis desses pacientes receberam eculizumab. A mediana global de acompanhamento foi 6,5 anos [3 meses-19,8 anos]. Um paciente faleceu, sete apresentaram doença renal crônica, sendo quatro submetidos a transplante renal, uma recidiva e sete sem sequelas. **Conclusão:** Estes resultados refletem a ausência de surtos infecciosos em Portugal e a melhoria na identificação etiológica desde que os testes genéticos foram introduzidos. A maioria dos pacientes desenvolveu sequelas e a mortalidade foi semelhante à de outros países. Pacientes com SHU devem ser manejados em centros com cuidados intensivos e nefrologia pediátrica com capacidade para diagnóstico, investigação etiológica e tratamento adequado. O acompanhamento longo prazo é essencial.

Descritores: Síndrome Hemolítico-Urêmica; Microangiopatias Trombóticas; Eculizumab; Transplante de Rim.

ABSTRACT

Introduction: A better understanding of hemolytic-uremic syndrome (HUS) pathophysiology significantly changed its treatment and prognosis. The aim of this study is to characterize the clinical features, severity, management, and outcomes of HUS patients. **Materials and Methods:** Retrospective study of HUS patients admitted to a Pediatric Nephrology Unit between 1996 and 2020. Demographic and clinical data regarding etiology, severity, treatment strategies, and patient outcome were collected. **Results:** Twenty-nine patients with HUS were admitted to our unit, but four were excluded. Median age at diagnosis was two years (2 months – 17 years). Clinical manifestations included diarrhea, vomiting, oliguria, hypertension, and fever. During the acute phase, 14 patients (56%) required renal replacement therapy. Infectious etiology was identified in seven patients (five *Escherichia coli* and two *Streptococcus pneumoniae*). Since 2015, 2/7 patients were diagnosed with complement pathway dysregulation HUS and there were no cases of infectious etiology detected. Six of these patients received eculizumab. The global median follow-up was 6.5 years [3 months–19.8 years]. One patient died, seven had chronic kidney disease, four of whom underwent kidney transplantation, one relapsed, and seven had no sequelae. **Conclusion:** These results reflect the lack of infectious outbreaks in Portugal and the improvement on etiological identification since genetic testing was introduced. The majority of patients developed sequelae and mortality was similar to that of other countries. HUS patients should be managed in centers with intensive care and pediatric nephrology with capacity for diagnosis, etiological investigation, and adequate treatment. Long-term follow-up is essential.

Keywords: Hemolytic-Uremic Syndrome; Thrombotic Microangiopathies; Eculizumab; Kidney Transplantation.



INTRODUÇÃO

A síndrome hemolítico-urêmica (SHU) é uma microangiopatia trombótica caracterizada pela tríade clássica: anemia hemolítica, trombocitopenia e lesão renal aguda. Na última década, houve um grande progresso na compreensão da etiologia e fisiopatologia da SHU. O papel da regulação do complemento foi revelado e propôs-se uma nova classificação da SHU com base em seus mecanismos patogênicos, ao invés da classificação tradicional de SHU com diarreia positiva (SHUD+) e SHU com diarreia negativa (SHUD-). A classificação do Grupo Internacional de Síndrome Hemolítico Urêmica de 2016 é organizada considerando a etiologia da SHU como: 1) SHU induzida por infecção (*Escherichia coli* produtora de toxina Shiga, *Streptococcus pneumoniae*, Influenza A, vírus da imunodeficiência humana); 2) SHU com doenças ou condições coexistentes (transplante de medula óssea ou órgãos sólidos, malignidades sistêmicas, condições autoimunes, drogas, hipertensão maligna); 3) SHU devido ao distúrbio de cobalamina C; e 4) SHU devido à desregulação da via alternativa do complemento e mutação no gene da diacilglicerol quinase ϵ (*DGKE*)¹⁻⁴.

A SHU associada à *Escherichia coli* produtora de toxina Shiga (STEC, por sua sigla em inglês) é a causa mais frequente, representando de 85 a 90% de todos os casos pediátricos⁵. Infecções invasivas por *Streptococcus pneumoniae* são responsáveis por aproximadamente 5% dos casos, e mutações genéticas associadas à desregulação da via alternativa do complemento são responsáveis por 5-10% dos pacientes⁵.

Embora existam múltiplos gatilhos que levam à SHU, todos eles são responsáveis pelo mesmo padrão de dano celular endotelial na microvasculatura de múltiplos órgãos, principalmente o rim e o cérebro, e anormalidades clínicas e biológicas similares².

A SHU é rara, mas pode ser uma doença grave com importante morbidade e mortalidade.

Nossa prática clínica segue as recomendações do consenso internacional por Loirat *et al.*³ A introdução do eculizumab, o primeiro medicamento a bloquear efetivamente a ativação do complemento, alterou consideravelmente o tratamento e o desfecho de pacientes com SHU devido à desregulação da via alternativa do complemento. Um reconhecimento precoce da apresentação da doença e início do tratamento é vital para minimizar a lesão de órgãos.

O objetivo deste estudo foi caracterizar as condições clínicas, crises, etiologia, manejo, morbidade e mortalidade da SHU em pacientes pediátricos admitidos em nossa Unidade nos últimos 24 anos.

MATERIAIS E MÉTODOS

Este foi um estudo retrospectivo e descritivo de todos os pacientes admitidos com diagnóstico de SHU na Unidade de Nefrologia Pediátrica de um hospital terciário português durante o período de 24 anos entre Janeiro de 1996 e Março de 2020. Todos os processos clínicos foram revisados e foram coletados dados demográficos, clínicos e laboratoriais relativos à etiologia, gravidade, manejo e desfecho de cada paciente. Os pacientes sem dados disponíveis foram excluídos do estudo. Foram obtidos os dados clínicos da última consulta clínica. As sequelas menores foram definidas como a presença de hipertensão arterial (HA) e/ou proteinúria não nefrótica com taxa de filtração glomerular (TFG) ≥ 90 mL/min/1,73m². A doença renal crônica (DRC) foi definida por uma TFG inferior a 90 mL/min/1,73m². A TFG foi estimada usando a Equação de Schwartz (mL/min/1,73m²) = 0,413 x altura (cm) / creatinina sérica (mg/dL). A STEC foi identificada por estudos sorológicos e/ou microbiológicos de amostras de fezes e reação em cadeia da polimerase (PCR) após 2012. O *Streptococcus pneumoniae* foi identificado utilizando estudos microbiológicos ou imunocromatografia de urina.

Testes genéticos foram realizados desde 2015 no Laboratório de Hematologia Molecular do Centro Hospitalar da Universidade de Coimbra e em outros dois laboratórios privados de testes de diagnóstico molecular. Não houve uniformidade nos testes genéticos nem nos painéis genéticos utilizados. As variantes foram relatadas de acordo com as diretrizes do *American College of Medical Genetics and Genomics* (ACMG).

Em nossa instituição, o eculizumab ficou disponível a partir de 2015 e foi iniciado nas primeiras 24-48 horas se SHU grave e/ou um alto índice de suspeita de desregulação da via alternativa do complemento. Os pacientes tratados com eculizumab receberam as vacinas meningocócica conjugada quadrivalente, meningocócica do sorogrupo B, e antibióticos profiláticos. Os testes genéticos e o eculizumab foram financiados pelo Serviço Nacional de Saúde Português.

Os pacientes foram divididos em duas coortes históricas para melhor caracterização e avaliação do período de acompanhamento. O Grupo A incluiu pacientes admitidos antes de 2015, quando os testes genéticos e eculizumab não estavam disponíveis em nossa instituição, e o Grupo B incluiu pacientes admitidos desde 2015. Um paciente foi incluído em ambos os grupos porque apresentou um primeiro episódio de SHU antes de 2015 e teve uma recidiva no segundo período em que os testes genéticos já eram realizados.

O estudo foi submetido e aprovado pelo Comitê de Ética de nossa instituição.

RESULTADOS

DADOS EPIDEMIOLÓGICOS

Durante o período de estudo, foram admitidos 29 pacientes com SHU na Unidade de Cuidados Intensivos Pediátricos de nosso hospital e acompanhados por nossa Unidade de Nefrologia Pediátrica (Figura 1). Quatro pacientes foram excluídos devido à falta de dados. Vinte e cinco pacientes com 26 eventos preencheram os critérios de inclusão, 64% dos quais eram do sexo masculino, com uma mediana de idade no momento do diagnóstico de 2 anos (2 meses-17 anos). O Grupo A foi composto por 19 indivíduos e o Grupo B por 7 pacientes (Figura 2). Nenhuma das crianças apresentava um histórico familiar de SHU. O tempo mediano de permanência no hospital foi de 28 dias (4-191 dias).

APRESENTAÇÃO CLÍNICA E LABORATORIAL

Como mostrado na Tabela 1, as manifestações clínicas mais frequentes foram diarreia (76%),

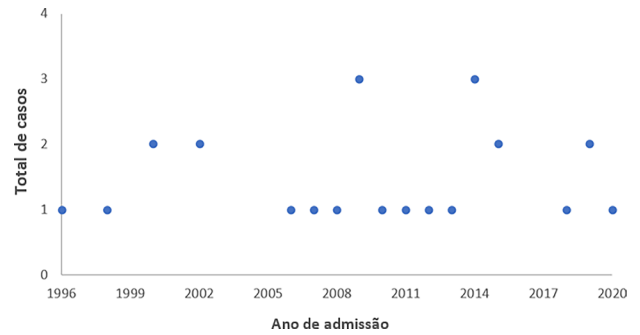


Figura 1. Fluxograma do estudo.

vômitos (68%), febre (48%) e edema (32%). Apenas três pacientes apresentaram diarreia sanguinolenta. Durante a permanência hospitalar, 96% desenvolveu HA, 72% desenvolveu oligoanúria e 16% apresentou comprometimento neurológico (convulsões (n=2) e sonolência (n=2)). Um paciente faleceu durante a fase aguda da doença devido a acometimento neurológico, que esteve presente desde a admissão (nenhuma etiologia foi identificada). Os achados laboratoriais na admissão foram: hemoglobina média de $6,3 \pm 1,35$ g/dL [3,2-9,0 g/dL]; trombocitopenia em todos os pacientes, exceto um, com uma contagem média de plaquetas de $58.188/\mu\text{L} \pm 46.638/\mu\text{L}$ [11.000–193.000/ μL]; creatinina média

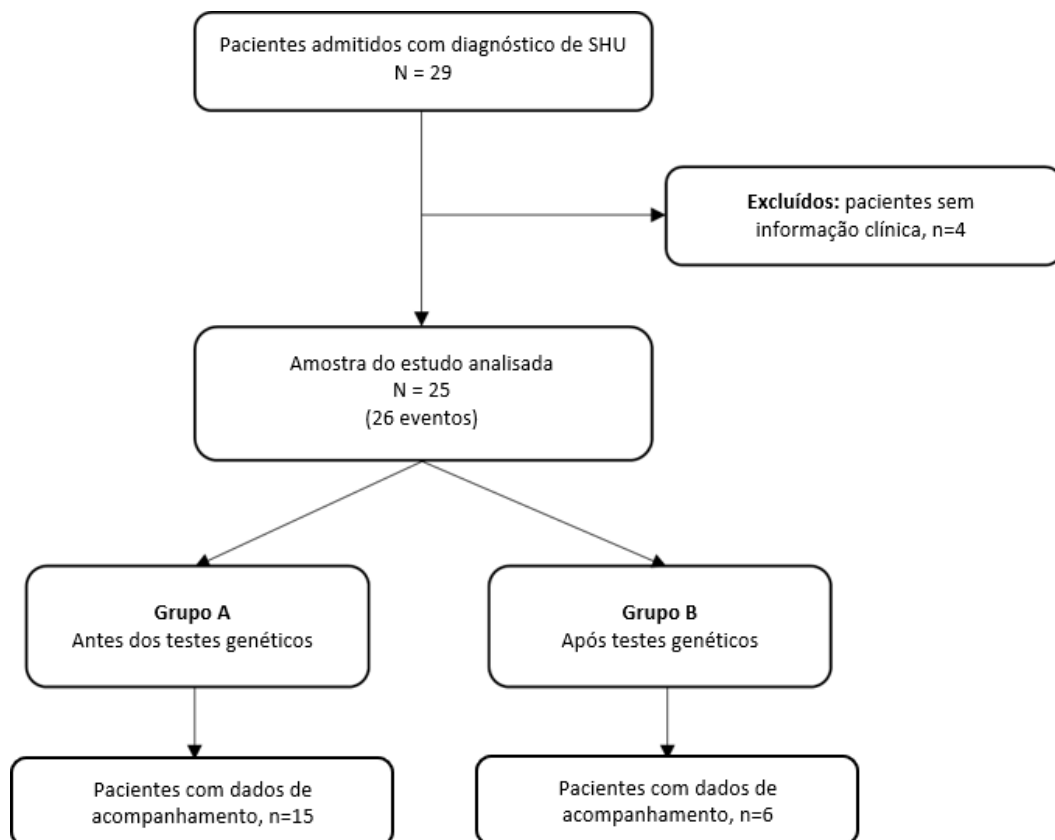


Figura 2. Gráfico de dispersão de casos ao longo do tempo.

de $5,0 \pm 3,8$ mg/dL [0,7-15,7 mg/dL], correspondendo a uma TFG média (N=14) de $14,5 \pm 10,5$ mL/min/1,73m² [3,6-35,2mL/min/1,73m²].

TRATAMENTO

Durante a fase aguda, 14 pacientes (56%) necessitaram de terapia renal substitutiva (Tabela 1), 11 pacientes do grupo A e 3 pacientes do grupo B. Sete (50%) realizaram diálise peritoneal, três (22%) fizeram hemodiafiltração venovenosa contínua (HDFVVC), três (22%) realizaram ambas as terapias, e um paciente (7%) necessitou de HDFVVC e hemodiálise. A duração mediana da diálise peritoneal foi de 22 dias [6-180 dias] e da HDFVVC foi de cinco dias [3-19 dias].

O eculizumab foi administrado a seis dos sete pacientes tratados desde 2015. Três dos pacientes que receberam eculizumab necessitaram de terapia renal substitutiva durante a fase aguda. Em contrapartida, onze (58%) dos pacientes do Grupo A necessitaram de terapia renal substitutiva, representando 86% (n=6) dos pacientes com etiologia infecciosa.

Quanto a outros tratamentos, a plasmáfese foi utilizada em dois (8%) pacientes (um apresentou anticorpos anti-fator H e o outro paciente não teve etiologia identificável); um desses pacientes era do Grupo A e o outro do Grupo B e 15 (60%) necessitaram de

transusão de eritrócitos. Nenhum dos pacientes necessitou de suporte cardiovascular. A ventilação mecânica foi necessária em cinco pacientes (20%), todos pertencentes ao Grupo A.

INVESTIGAÇÃO ETIOLÓGICA

A etiologia foi identificada em nove pacientes (36%) (Tabelas 2 e 3). Sete pacientes apresentaram etiologia infecciosa: cinco com *E. coli* produtora de toxina Shiga e dois com *S. pneumoniae* (um identificado em efusão pleural e o outro com antígenos de *S. pneumoniae* detectados na urina).

Seis dos sete pacientes do grupo B tiveram análise genética realizada e cinco desses pacientes apresentaram uma variante identificável. Dois pacientes foram diagnosticados como apresentando SHU por desregulação do complemento: um paciente com uma deleção homozigótica completa da proteína 1 relacionada ao fator H do complemento (*CFHR1*, por sua sigla em inglês) e da proteína 3 relacionada ao fator H do complemento (*CFHR3*, por sua sigla em inglês), que teve produção de anticorpos anti-fator H, e um paciente com uma provável variante homozigótica patogênica no gene *C3*. Os outros três pacientes abrigavam variantes de significado desconhecido (*VUS*, do inglês *variants of unknown significance*): uma deleção homozigótica completa da *CFHR1* e *CFHR3* sem produção de

TABELA 1 APRESENTAÇÃO CLÍNICA DOS PACIENTES, TERAPIA E MEDIDAS DE SUPORTE (N=25)

		n	%
Dados demográficos	Número de pacientes	25	-
	Número de eventos	26	-
	Homens	17	68%
	Idade mediana (anos) [mínimo - máximo]	2 [2 meses - 17 anos]	-
Apresentação clínica	Hipertensão arterial	24	96%
	Diarreia (diarreia sanguinolenta)	19 (3)	76% (16%)
	Oligoanúria	18	72%
	Vômito	17	68%
	Febre	12	48%
	Edema	8	32%
	Dor abdominal	3	12%
	Sonolência	2	8%
	Convulsões	2	8%
	Hematúria	2	4%
Terapia e medidas de suporte	Terapia renal substitutiva:	14	56%
	- DP	7	50%
	- HDFVVC	3	22%
	- DP + HDFVVC	3	22%
	- HDFVVC + HD	1	7%
	Plasmáfese	2	8%
	Transusão de eritrócitos	15	60%
	Ventilação mecânica	5	20%
	Terapia específica:		
	- Eculizumab	6	24%*

HDFVVC: Hemodiafiltração venovenosa contínua; HD: Hemodiálise; DP: Diálise peritoneal. * Correspondendo a 86% dos pacientes tratados desde 2015.

TABELA 2 ESTUDO ETIOLÓGICO DOS PACIENTES

	Genes/ variantes	Classificação	n
Desregulação do complemento (análise genética realizada em 6 pacientes)	C3: c.193A>C, p.(Lys65Gln) em homocigotidade	Variante patogênica provável	1
	CFI: c.530T>A, p.(Asn177Ile) em heterocigotidade (mais 2 haplótipos de risco no <i>CFH</i> e na <i>PCM</i>)		1
	CFH: c.3653G>T, p.(Cys1218Phe) em heterocigotidade	VUS	1
	Deleção homocigótica completa da <i>CFHR1</i> e <i>CFHR3</i> (com produção de anticorpos anti-fator H)		1
	Deleção homocigótica completa da <i>CFHR1</i> e <i>CFHR3</i> (sem produção de anticorpos anti-fator H)		1
Agente infeccioso específico (pesquisa etiológica infecciosa realizada em 16 pacientes)	<i>E. coli</i>		5
	<i>S. pneumoniae</i>		2

CFI: fator I do complemento; CFH: fator H do complemento; CFHR1: proteína 1 relacionada ao fator H do complemento; CFHR3: proteína 3 relacionada ao fator H do complemento; PCM: proteína cofator de membrana; VUS: variante de significado desconhecido.

TABELA 3 CARACTERIZAÇÃO DOS PACIENTES CONSIDERANDO DUAS COORTES HISTÓRICAS - ANTES DOS TESTES GENÉTICOS VERSUS APÓS A ERA DOS TESTES GENÉTICOS - E SEUS ACOMPANHAMENTOS

	Grupo A	Grupo B
	Antes dos testes genéticos	Após os testes genéticos
Número de pacientes com dados de acompanhamento após a alta	15* ^s	6 ^{†s}
Número de pacientes que receberam eculizumab	NA	6
Número de testes genéticos realizados	NA	6
Etiologia identificada:		
- <i>E. Coli</i> produtora de toxina Shiga	5	0
- <i>S. pneumoniae</i>	2	0
- Anticorpos anti-fator H	0	1
- Variantes genéticas patogênicas/provavelmente patogênicas em genes relacionados ao complemento	NA	1
- Sem etiologia identificada	12	5
Terapia renal substitutiva (DP ou HD a qualquer momento durante o período de acompanhamento)	5	1
Número de óbitos	1	0
Sem sequelas	5	2
Remissão hematológica	15	6
Comprometimento neurológico	0	0
Sequelas renais	6	2 ^s
- Sequelas menores		
HA apenas	1	2
HA + proteinúria não nefrótica	3	0
- Doença renal crônica		
G2	2	-
G3a	4	1
G4	-	1
Recidivas	1	0
Transplante renal	4	0

HA: Hipertensão arterial; DRC: Doença renal crônica; HD: Hemodiálise; NA: Não aplicável; DP: Diálise peritoneal.

^s Um desses pacientes recebeu Eculizumab apenas no episódio de recidiva, já que o mesmo não estava disponível no primeiro episódio.
* Três pacientes não tinham dados de acompanhamento (considerando nosso banco de dados da Unidade e os registros digitais nacionais, nunca estiveram sob tratamento dialítico) e um paciente foi a óbito. [†] Um paciente não tinha dados de acompanhamento (considerando nosso banco de dados da Unidade e os registros digitais nacionais, ele nunca esteve sob tratamento dialítico).

anticorpos anti-fator H, uma mutação heterozigótica nos genes que codificam o fator I do complemento (*CFI*), e uma variante heterozigótica no gene regulador do fator H do complemento (*CFH*) (Tabela 2).

Nenhum dos pacientes com envolvimento neurológico (n=4) apresentou uma etiologia identificável, mas apenas dois deles tiveram uma investigação completa da desregulação do complemento realizada. Um desses pacientes apresentava uma mutação heterozigótica no gene *CFH*, o que é considerado uma VUS.

ACOMPANHAMENTO

Um paciente faleceu durante a fase aguda da doença. Não houve óbitos a serem relatados durante o período de acompanhamento (24/24 pacientes). Havia dados referentes à última consulta clínica de 20 pacientes (Tabela 3). A duração mediana do acompanhamento foi de 6,5 anos (3 meses-19,8 anos).

No Grupo A (N=19), houve dados de acompanhamento de 15 pacientes, com uma duração mediana de 10,5 anos (4,8-19,8 anos). Na última consulta clínica, 33% (n=5) dos pacientes não apresentavam sequelas renais, 27% (n=4) tinham sequelas menores (três pacientes com HA e proteinúria não nefrótica, um com HA apenas), 40% (n=6) apresentaram DRC, e nenhum dos pacientes apresentava sequelas neurológicas. Apenas um paciente desta coorte apresentou recidiva (7 e 9 anos após o diagnóstico). Este paciente (também incluído no grupo B) possuía uma mutação heterozigótica no *CFI* combinada com haplótipos de risco nos *CFH* e *PCM*. Somente este paciente foi submetido a biópsia renal, que revelou uma glomerulonefrite membranoproliferativa tipo I. Deste grupo, 4/15 (27%) pacientes, mantiveram dependência de terapia renal substitutiva após a fase aguda e todos eles foram submetidos a transplante renal (TR). Entre os pacientes com DRC, 33% (n=2) estão recebendo tratamento conservador e 67% (n=4) iniciaram diálise peritoneal e foram submetidos à TR. Do último grupo, três pacientes apresentaram uma SHU-STEC e um teve infecção por *S. pneumoniae*. O tempo médio entre o diagnóstico e o TR foi de $6,4 \pm 2,7$ anos [3,5-10 anos]. Não houve recidiva da doença no enxerto renal em nenhum dos pacientes. Todos os pacientes alcançaram a remissão hematológica.

No Grupo B (N=7), tivemos dados de acompanhamento de seis pacientes, com uma duração mediana de 11 meses (6,2 meses a 4,2 anos). Na última avaliação de acompanhamento, 33% não tinham sequelas (n=2; um desses pacientes apresentou anticorpos anti-fator H e não foi administrado eculizumab), 67%

apresentaram HA (n=4), 33% tiveram DRC (n=2), e nenhum dos pacientes foi submetido a TR. Deste grupo, um paciente (17%) manteve dependência de terapia renal substitutiva (hemodiálise) após a fase aguda, mas este paciente está atualmente sob tratamento conservador. Do grupo com DRC (N=2), ambos os pacientes estão em terapia conservadora. Não houve reações adversas aos medicamentos durante a fase aguda. A única reação adversa associada ao uso do eculizumab ocorreu durante o período de acompanhamento, caracterizada por edema dos membros inferiores durante sua administração, o qual melhorou com anti-histamínicos e uma infusão mais lenta. Não houve recidivas de SHU nestes pacientes.

Em ambos os grupos, a oligoanúria fez parte da apresentação clínica em seis dos sete pacientes (86%) que desenvolveram DRC e em nove dos treze pacientes (69%) que não desenvolveram DRC. Todos os pacientes alcançaram a remissão hematológica.

No grupo de pacientes com SHU induzida por infecção (N=7), todos os casos foram diagnosticados antes de 2015, todos os pacientes necessitaram de terapia renal substitutiva durante a fase aguda da doença, todos apresentaram sequelas, e quatro dos sete pacientes com DRC foram submetidos a um TR.

Dos dois pacientes com SHU por desregulação do complemento, um desenvolveu HA, e nenhum desenvolveu proteinúria ou DRC. O paciente que desenvolveu HA foi tratado com eculizumab.

Após o episódio agudo tivemos dois pacientes que continuaram recebendo eculizumab periodicamente (o paciente com uma variante C3 homozigótica e o paciente com uma deleção homozigótica completa da *CFHR1* e *CFHR3* sem produção de anticorpos anti-fator H, mas com consumo do complemento) com boa resposta. O primeiro paciente mencionado está atualmente recebendo eculizumab há 30 meses e o outro há 6 meses.

DISCUSSÃO

Durante o período de 24 anos de nosso estudo, houve 29 casos de SHU encaminhados ao nosso hospital. Em Portugal, a incidência de SHU é desconhecida. Entretanto, nossa Unidade de Cuidados Intensivos Pediátricos (UCIP) tem a maior taxa de internação do país, o que nos leva a pensar que o baixo número de casos ao longo dos anos provavelmente é devido à baixa incidência desta doença⁶. Um estudo norueguês relata uma incidência anual de 0,5 casos por 100.000 crianças⁷. A incidência geral de SHU no Reino Unido e na Irlanda é de 0,71 por 100.000

crianças menores de 16 anos, e a incidência é semelhante em toda a Europa, Austrália e América do Norte⁸.

A tríade clássica que combina trombocitopenia, anemia hemolítica e lesão renal aguda é a característica típica desta condição³. Apenas um paciente não apresentou trombocitopenia, que pode estar ausente na apresentação em 15-20% dos pacientes.² A mediana de idade da SHU em nossa coorte foi de dois anos, em conformidade com outros estudos que indicam que a SHU é mais frequente em crianças em idade pré-escolar⁹. No entanto, isto é sobretudo válido para a SHU induzida por infecção, enquanto o início da SHU associada à desregulação do complemento ocorre em crianças quase tão frequentemente quanto em adultos.

Em nosso estudo, a mortalidade foi de 4%, o que corresponde às taxas em países desenvolvidos, onde a mortalidade por SHU é inferior a 5%⁹⁻¹¹.

Na maioria dos casos, a SHU se apresenta abruptamente e com sintomas clínicos não específicos de SHU, que incluem redução do débito urinário e edema, e geralmente estão relacionados a um evento infeccioso desencadeante. Algumas manifestações clínicas podem levantar suspeitas sobre a etiologia subjacente, mas na grande maioria dos casos o quadro clínico não é suficiente para identificar a condição^{2,5}.

A SHU-STEC frequentemente segue a diarreia prodromica sanguinolenta, que esteve presente em apenas um dos cinco casos com infecções por STEC confirmados². Todos os casos restantes apresentaram diarreia não sanguinolenta. Acredita-se que manifestações extrarrenais ocorram devido à microangiopatia trombótica multissistêmica. O envolvimento neurológico é a manifestação extrarrenal com risco de vida mais comum (3-26%)^{2,5}. Na SHU associada à desregulação do complemento, as manifestações extrarrenais ocorrem em aproximadamente 20% dos casos, sendo o envolvimento neurológico o mais comum, estimado em 10%. No entanto, em nosso estudo de coorte, nenhum dos quatro pacientes com envolvimento do SNC apresentou uma etiologia identificada. Entretanto, apenas dois deles realizaram testes genéticos e embora um deles tivesse uma mutação heterozigótica no gene *CFH*, considera-se que se trata de uma VUS. O desenvolvimento de HA na fase aguda é frequente, como se vê em nossa série de casos (96%)^{2,5,12-14}.

Apenas 36% dos pacientes apresentaram uma etiologia identificável, sendo a SHU-STEC a SHU induzida por infecção mais comum (71%) e representando 56% de todos os casos com etiologia identificável.

Por outro lado, 83% dos pacientes com um teste genético realizado tiveram uma variante identificada em genes

reguladores do complemento, embora apenas um tenha sido considerado uma variante patogênica (variante C3 homozigótica). Estudos funcionais recentes sugerem que a variante detectada no gene *CFI* [c.530T>A, p.(Asn177Ile)] é uma variante causadora, permitindo sua classificação como uma provável variante patogênica ao invés de uma VUS¹⁵. Além disso, embora uma deleção homozigótica completa da *CFHR1* e *CFHR3* não seja considerada patogênica por si só, pode ser considerada um fator de risco para o desenvolvimento de SHU, e na maioria dos casos está associada à produção de anticorpos anti-fator H, como ocorreu em um de nossos pacientes^{16,17}.

Outras coortes descreveram a STEC como causadora de 85-95% dos casos em crianças e a desregulação genética da via alternativa do complemento como causadora de 5-10% dos casos⁵. O baixo número de casos com etiologia infecciosa em nossa amostra deve-se provavelmente, em parte, a limitações no acesso às técnicas de identificação de STEC, ou seja, a indisponibilidade de técnicas de reação em cadeia da polimerase para alguns pacientes. Além disso, esses baixos números também refletem a ausência de surtos infecciosos de STEC em nosso país, tornando a SHU uma doença ainda mais rara.

Em nossa coorte, todos os sete pacientes com SHU de etiologia infecciosa identificada necessitaram de terapia renal substitutiva e apresentaram sequelas. Todos esses pacientes foram admitidos antes que os testes genéticos e o eculizumab estivessem disponíveis. Por este motivo, alguns deles poderiam compartilhar a etiologia genética e, portanto, beneficiar do tratamento com eculizumab, o qual pode levar a uma melhor evolução e prognóstico da doença. Além disso, sabe-se agora que a toxina Shiga contribui não apenas para um status pró-inflamatório e protrombótico, mas também induz a ativação do complemento, sugerindo que o eculizumab pode ser útil para pacientes com SHU-STEC^{5,18-21}. Outro fator a ser considerado é que em alguns pacientes não foi possível realizar uma investigação etiológica completa devido às deficiências metodológicas mencionadas anteriormente, de modo que alguns pacientes com etiologia infecciosa e boa evolução podem não ter sido considerados. Por fim, considerando que somos um hospital de cuidados terciários, os casos mais graves são encaminhados ao nosso hospital.

Em nossa coorte, não houve recidiva da doença após TR^{13,22,23}. Salientamos que todos os pacientes transplantados renais apresentaram uma etiologia infecciosa identificada para SHU, porém um estudo de desregulação do complemento não foi concluído para

todos os pacientes, o que pode significar uma recidiva menos provável.

Antes do uso de eculizumab, os desfechos da SHU associada à desregulação do complemento foram bastante ruins²⁴. Embora nenhum dos pacientes que receberam eculizumab em nosso estudo tenha exigido TR até o momento, não podemos tirar nenhuma conclusão, uma vez que esta é uma série muito pequena de casos.

Testes genéticos para estudo da via do complemento não estavam disponíveis antes de 2015, dificultando compreender se o mau prognóstico dos casos sem uma etiologia conhecida estava relacionado à desregulação do complemento.

Todos os pacientes foram admitidos na Unidade de Cuidados Intensivos Pediátricos, dadas as possíveis complicações associadas a esta entidade. O manejo oportuno da SHU é o fator mais importante nestes casos, exigindo transferência imediata para um centro de tratamento de referência para proporcionar o tratamento ideal⁸.

A terapia renal substitutiva é necessária em 50-70% dos casos na fase aguda das SHU, como visto em nossa coorte (56%), mas não há benefício claro para um tipo específico de terapia renal substitutiva, portanto esta deve ser escolhida de acordo com a experiência do centro e a condição do paciente^{5,12,25}.

Nesta coorte, a maioria dos pacientes de ambos os grupos teve sequelas (67%) antes e após a disponibilização do eculizumab, uma proporção duas vezes maior que a descrita na literatura. Os dados disponíveis revelam que a maioria dos pacientes recupera a função renal, mas até aproximadamente 25% evoluem com sequelas, mais frequentemente hipertensão, proteinúria e DRC^{26,27}. Além disso, seis dos sete pacientes (86%) que desenvolveram DRC apresentaram oligoanúria como apresentação clínica, refletindo o pior prognóstico desses pacientes²⁸.

Os pacientes com SHU devem ter um acompanhamento a longo prazo por um nefrologista pediátrico, uma vez que a DRC pode ocorrer anos após o insulto renal²⁹. As crianças têm uma grande reserva funcional renal e os néfrons não afetados podem compensar os afetados pelo insulto. É altamente recomendável acompanhar estes pacientes cuidadosamente a fim de diagnosticar sequelas menores e implementar estratégias de proteção renal.

Os testes genéticos ajudaram a aumentar a identificação da etiologia da SHU. Isto tem impacto no prognóstico do paciente, pois pode ajudar a identificar uma maior proporção de pacientes com SHU por desregulação da

via do complemento, que podem beneficiar de um tratamento prolongado com eculizumab¹. No entanto, devemos discriminar entre as variantes patogênicas e as prováveis variantes patogênicas, uma vez que nem todas são conhecidas como responsáveis pelo desenvolvimento de SHU. Em nosso estudo, apenas uma das cinco variantes identificadas foi patogênica.

CONCLUSÃO

Ao longo das duas últimas décadas, houve um progresso significativo na abordagem diagnóstica e terapêutica dos pacientes com SHU, o que dificulta sua comparação. No entanto, este estudo é relevante porque apresenta dados de uma série representativa de pacientes no decorrer de um longo período de acompanhamento.

Esta série confirma a alta morbidade da SHU. Devido à gravidade desta doença, ilustrada pelos resultados desta coorte, é essencial assegurar o reconhecimento precoce destes pacientes e sua transferência para um centro com unidades de cuidados intensivos e nefrologia pediátricos capazes de realizar uma investigação etiológica detalhada, terapia renal substitutiva conforme necessário e, eventualmente, tratamento imediato com eculizumab. É necessário um acompanhamento alongo prazo, mesmo em pacientes que parecem recuperar-se completamente da fase aguda. A influência que muitas variantes genéticas têm no desenvolvimento da SHU ainda é uma questão em aberto e é necessário um maior entendimento nesta área.

LIMITAÇÕES DO ESTUDO

Este estudo é único, pois teve um acompanhamento a longo prazo de 24 anos e descreve duas épocas diferentes de tratamento da SHU - antes e após o uso de eculizumab. No entanto, ele apresenta algumas limitações, principalmente a falta de dados de alguns dos primeiros pacientes admitidos em nossa unidade, o que está relacionado à natureza retrospectiva do estudo. Além disso, os testes genéticos e estudos de complemento estendidos só estão disponíveis desde 2015, o que pode ter levado à não realização de alguns diagnósticos de SHU devido à desregulação da via do alternativa do complemento.

CONTRIBUIÇÃO DOS AUTORES

ASV, JC, MR, FD, PC-R, ARS, JES, LB e RS contribuíram substancialmente para a concepção ou o desenho do estudo; coleta, análise ou interpretação de dados; redação ou revisão crítica do manuscrito; e aprovação final da versão a ser publicada.

CONFLITO DE INTERESSES

Os autores não têm conflito de interesses, financeiros ou não, com qualquer assunto discutido neste relatório. Nenhuma fonte de financiamento foi utilizada na preparação deste manuscrito.

REFERÊNCIAS

- Raina R, Grewal MK, Radhakrishnan Y, Tatineni V, DeCoy M, Burke LLG, et al. Optimal management of atypical hemolytic uremic disease: challenges and solutions. *Int J Nephrol Renovasc Dis.* 2019;12:183-204.
- Fakhouri F, Zuber J, Frémeaux-Bacchi V, Loirat C. Haemolytic uraemic syndrome. *Lancet.* 2017 Aug;390(10095):681-96.
- Loirat C, Fakhouri F, Ariceta G, Besbas N, Bitzan M, Bjerre A, et al. An international consensus approach to the management of atypical hemolytic uremic syndrome in children. *Pediatr Nephrol.* 2016 Jan;31(1):15-39.
- Canpolat N. Hemolytic uremic syndrome. *Turk Pediatr Ars.* 2015 Jun;50(2):73-82.
- Cody EM, Dixon BP. Hemolytic uremic syndrome. *Pediatr Clin North Am.* 2019 Feb;66(1):235-46.
- Cunha F, Oom P, Carvalho L, Tavare C. Recolha uniformizada e nacional de informação relevante em cuidados intensivos pediátricos. REUNIR-CIP. 2021 May;1.
- Jenssen GR, Hovland E, Bjerre A, Bangstad HJ, Nygard K, Vold L. Incidence and etiology of hemolytic-uremic syndrome in children in Norway, 1999-2008 - a retrospective study of hospital records to assess the sensitivity of surveillance. *BMC Infect Dis.* 2014 May;14(1):1-9.
- Kaur A, Kerecuk L. Haemolytic uraemic syndrome. *Paediatr Child Health.* 2016;26(8):344-8.
- Jenssen GR, Vold L, Hovland E, Bangstad HJ, Nygård K, Bjerre A. Clinical features, therapeutic interventions and long-term aspects of hemolytic-uremic syndrome in Norwegian children: a nationwide retrospective study from 1999-2008. *BMC Infect Dis.* 2016 Jun;16(1):285.
- Picard C, Burtey S, Bornet C, Curti C, Montana M, Vanelle P. Pathophysiology and treatment of typical and atypical hemolytic uremic syndrome. *Pathol Biol (Paris).* 2015 Jun;63(3):136-43.
- Fakhouri F, Fila M, Provôt F, Delmas Y, Barbet C, Châtelet V, et al. Pathogenic variants in complement genes and risk of atypical hemolytic uremic syndrome relapse after eculizumab discontinuation. *Clin J Am Soc Nephrol.* 2017 Jan;12(1):50-9.
- Grisaru S. Management of hemolytic-uremic syndrome in children. *Int J Nephrol Renovasc Dis.* 2014 Jun;7:231-9.
- Milan MS, Virzì GM, Giuliani A, Clementi A, Brocca A, Dissegna D, et al. Hemolytic uremic syndrome and kidney transplantation: a case series and review of the literature. *Nephron.* 2017;136(3):245-53.
- Mencia S, Azagra AM, Vicente A, Monléon M, Casado JF. Síndrome hemolítico urémico. Análisis de 43 casos. *An Españoles Pediatría.* 1999;50(5):467-70.
- Java A, Baciú P, Widjajakim R, Sung YJ, Yang J, Kavanagh D, et al. Functional analysis of rare genetic variants in complement factor I (CFI) using a serum-based assay in advanced age-related macular degeneration. *Transl Vis Sci Technol.* 2020;9(9):37.
- Moore I, Strain L, Pappworth I, Kavanagh D, Barlow PN, Herbet AP, et al. Association of factor H autoantibodies with deletions of CFHR1, CFHR3, CFHR4, and with mutations in CFH, CFI, CD46, and C3 in patients with atypical hemolytic uremic syndrome. *Blood.* 2010 Jan;115(2):379-87.
- Zipfel PF, Edey M, Heinen S, Józsi M, Richter H, Misselwitz J, et al. Deletion of complement factor H-related genes CFHR1 and CFHR3 is associated with atypical hemolytic uremic syndrome. *PLoS Genet.* 2007;3(3):e41.
- Pape L, Hartmann H, Bange FC, Suerbaum S, Bueltmann E, Ahlenstiel-Grunow T. Eculizumab in typical hemolytic uremic syndrome (HUS) with neurological involvement. *Medicine (Baltimore).* 2015 Jun;94(24):e1000.
- Walsh PR, Johnson S. Eculizumab in the treatment of Shiga toxin haemolytic uraemic syndrome. *Pediatr Nephrol.* 2019 Sep;34(9):1485-92.
- Azevedo A, Faria B, Teixeira C, Carvalho F, Neto G, Santos J, et al. Portuguese consensus document statement in diagnostic and management of atypical hemolytic uremic syndrome. *Port J Nephrol Hypertens.* 2018;32(3):211-32.
- Giordano P, Netti GS, Santangelo L, Castellano G, Carbone V, Torres DD, et al. A pediatric neurologic assessment score may drive the eculizumab-based treatment of Escherichia coli-related hemolytic uremic syndrome with neurological involvement. *Pediatr Nephrol.* 2019 Mar;34(3):517-27.
- Noris M, Remuzzi G. Glomerular diseases dependent on complement activation, including atypical hemolytic uremic syndrome, membranoproliferative glomerulonephritis, and C3 glomerulopathy: core curriculum 2015. *Am J Kidney Dis.* 2015 Aug;66(2):359-75.
- Magee CC, Denton MD, Pascual M. Posttransplant hemolytic uremic syndrome. *Kidney Int.* 2003 Sep;63(5):1958-9.
- Cofield R, Kukreja A, Bedard K, Yan Y, Mickle AP, Ogawa M, et al. Eculizumab reduces complement activation, inflammation, endothelial damage, thrombosis, and renal injury markers in aHUS. *Blood.* 2015 May;125(21):3253-62.
- Khurana M, Kiessling SG, Gobel J, Somers MJG. *Pediatric nephrology in the ICU.* Heidelberg: Springer-Verlag; 2009.
- María Paz CC, Paulina SDC, Pedro ZO. Microalbuminuria en pacientes pediátricos con diagnóstico de síndrome hemolítico urémico. *Rev Chil Pediatr.* 2015;86(2):92-6.
- Garg A, Rita S, Barrowman N, Rehman F, Matsell D, Rosas-Arellano MP, et al. Long-term renal prognosis of diarrhea-associated hemolytic. *JAMA.* 2003;290(10):1360-70.
- Robitaille P, Clermont MJ, Mérouani A, Phan V, Lapeyraque AL. Hemolytic uremic syndrome: late renal injury and changing incidence—a single centre experience in Canada. *Scientifica (Cairo).* 2012;2012:341860.
- Rosales A, Hofer J, Zimmerhackl LB, Jungraithmayr TC, Riedl M, Giner T, et al. Need for long-term follow-up in enterohemorrhagic Escherichia coli-Associated hemolytic uremic syndrome due to late-emerging sequelae. *Clin Infect Dis.* 2012 May;54(10):1413-21.