

Doença de Hodgkin do Sigmoid: Relato de Caso

Hodgkin's Disease of Sigmoid: A Case Report

ANDRÉ LUIGI PINCINATO¹; ELISÂNGELA PLAZAS MONTEIRO²; JULIANA MAGALHÃES LOPES¹;
RODRIGO BRITTO DE CARVALHO¹; GALDINO JOSÉ SITONIO FORMIGA³

¹ Residentes do Serviço de Coloproctologia do Hospital Heliópolis - São Paulo, SP, FSBCP; ² Assistente do Serviço de Coloproctologia do Hospital Heliópolis - São Paulo, SP, ASBCP; ³ Chefe do Serviço de Coloproctologia do Hospital Heliópolis - São Paulo, SP, TSBCP.

PINCINATO AL; MONTEIRO EP; LOPES JM; CARVALHO RB; FORMIGA GJS. Doença de Hodgkin do Sigmoid: Relato de Caso. **Rev Bras Coloproct**, 2009;29(2): 246-249.

RESUMO: Doença de Hodgkin no cólon é uma afecção rara. Relata-se um caso de Doença de Hodgkin extranodal com acometimento de sigmoide, cuja confirmação diagnóstica somente foi realizada após a cirurgia de ressecção tumoral e estudo imunohistoquímico.

Descritores: Doença de Hodgkin, Linfoma, Neoplasias Colorretais, Colon Sigmoid, Imuno-histoquímica.

INTRODUÇÃO

A doença de Hodgkin (DH) extranodal é rara, especialmente localizada no trato digestivo.¹⁻³ O primeiro caso de envolvimento do trato gastrointestinal foi descrito por Pitt em 1889, porém o primeiro caso de linfoma primário do intestino foi descrito por Schlagenhauer em 1913.^{1,4,5}

Embora o trato gastrointestinal seja um dos sítios de envolvimento extranodal mais comuns, a incidência de DH no trato gastrointestinal continua baixa e constitui menos de 0,5% de todos os casos de DH.⁶ No trato digestivo acomete principalmente estômago, seguido do intestino delgado e grosso.^{1,3}

Os primeiros sintomas geralmente estão relacionados com o aparecimento de linfonodomegalias superficiais ou torácicas. Ocasionalmente podem ser relacionados ao trato digestivo.⁵

O exame anátomo-patológico é essencial para o diagnóstico e, para a definição de doença primária do intestino, é necessária a exclusão de doença nodal primária.³

O objetivo deste estudo é relatar um caso de acometimento de doença de Hodgkin do sigmoide e apresentar uma revisão da literatura.

RELATO DO CASO

Paciente feminina, 54 anos, há dois meses com alteração do hábito intestinal de duas vezes por dia para uma vez por semana, puxo, mucorreia, hematoquezia. Referia perda ponderal de 8 kg no período. Apresentava antecedentes cirúrgicos de histerectomia e drenagem de abscesso intra-abdominal há 20 anos. Negava outros antecedentes. Ao exame físico encontrava-se em regular estado geral e tumoração palpável em hipogastro, fixa a planos profundos, de 12 cm de diâmetro. Submetida a retossigmoidoscopia até 15 cm sem lesões. Colonoscopia mostrou lesão úlcero-vegetante, friável e sangrante em sigmoide distal, não transponível ao aparelho. A biópsia inicial demonstrou infiltração por neoplasia maligna ulcerada. O CEA pré-operatório foi de 0,79 ng/dl e a TC de abdome e pelve mostrou espessamento da transição retossigmoidoide com compro-

Trabalho realizado no Serviço de Coloproctologia do Hospital Heliópolis, São Paulo, SP, Brasil.

Recebido em 15/07/2008

Aceito para publicação em 19/09/2008

metimento da bexiga e cólon direito sem lesões à distância (Figura 1).

No período da internação evoluiu com quadros suboclusivos sendo submetida à laparotomia que evidenciou ausência de ascite ou de implantes peritoneais ou hepáticos. Apresentava lesão tumoral extensa em sigmoide distal, aderida e comprometendo bexiga e ceco, levando a dilatação de todo o cólon, sendo observado também linfonodomegalia adjacente à artéria ílica comum esquerda. Realizada colectomia total, sepultamento do coto retal e ileostomia terminal em fossa ílica direita. O anátomo-patológico da peça cirúrgica demonstrou linfoma Hodgkin clássico, subtipo celularidade mista de sigmoide invasivo até ceco, com dois linfonodos comprometidos dos 44 dissecados, estágio T4N1M0, confirmado por imuno-histoquímica (CD15 e CD30 positivos; antígeno epitelial de membrana (EMA), CD20 e CD3 negativos) (Figura 2).

Manteve-se assintomática após o tratamento cirúrgico e quimioterápico com adriplastina, bleomicina, vimblastina e dacarbazina (ABVD). Foi submetida a reconstituição do trânsito intestinal 16 meses após a cirurgia sem intercorrências.

DISCUSSÃO

A DH primária do intestino é incomum e representa a minoria dos linfomas primários do intestino.^{4,6}

A doença de Hodgkin do cólon é classificada em primária ou secundária.^{4,8} Na doença primária há somente uma lesão no cólon, com envolvimento apenas de linfonodos contíguos, enquanto lesões secundárias se manifestam com múltiplas lesões intestinais e envolvimento extra-intestinal.⁸ Tanto o acometimento primário quanto o secundário da doença são raros.⁷

O envolvimento primário ocorre em 0,4% dos casos e o envolvimento secundário é relatado em até 4,7 % das autópsias de doença de Hodgkin. A prevalência no sexo masculino é maior e a média de idade ao redor dos 35 anos.⁷

Os órgãos mais envolvidos nos estágios iniciais da doença são, em ordem de frequência, o estômago, intestino delgado, intestino grosso, pulmão, tireoide, pele e sistema nervoso central.⁹ Os locais de acometimento colorretal são, em ordem decrescente o reto, ceco, colon sigmoide e flexuras esplênica e hepática.³

O Epstein – Barr vírus é relacionado à patogênese da doença por levar a desordens linfoproliferativas induzindo, desta maneira, ao linfoma de Hodgkin.⁶

A doença de Hodgkin pode estar relacionada a estados de imunossupressão como pacientes com HIV positivo e pós-transplantes.⁶ Esse acometimento era extremamente raro na era pré – HIV.¹⁰

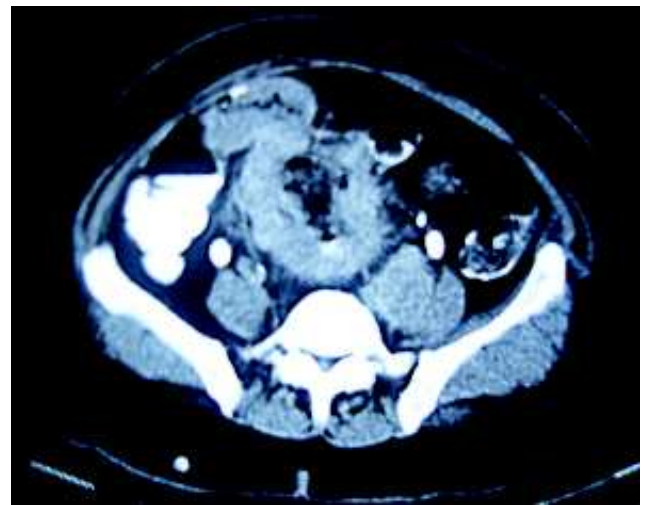


Figura 1 – TC de abdome com espessamento do sigmóide.

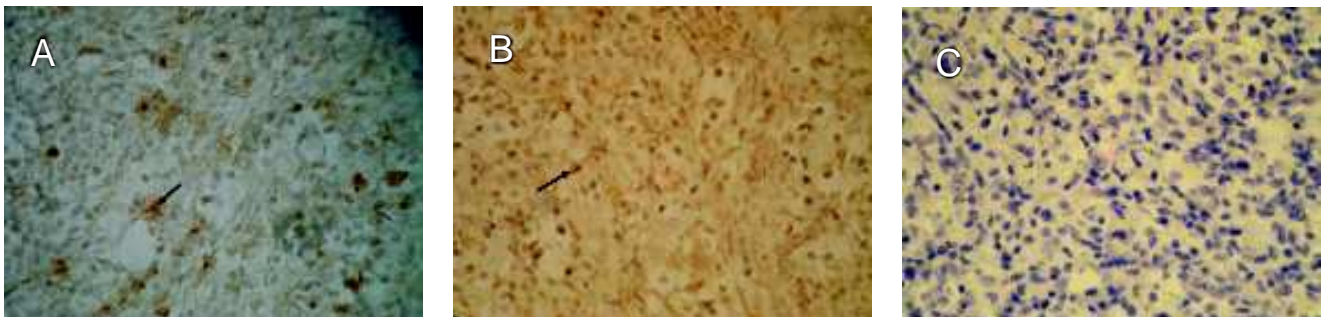


Figura 2 – Células positivas na imunohistoquímica indicadas nas setas: (A) reagente para linfócitos CD15 positivos, (B) reagente para linfócitos CD30 positivos, (C) não reagente para EMA.

Pacientes com doença de Crohn e retocolite ulcerativa têm um risco pequeno, mas aumentado, de desenvolver DH. Isso ocorre provavelmente pela inflamação crônica causada por estas doenças já que as células neoplásicas encontram-se em fissuras e ulcerações com hiperplasia nodular linfoide.⁶

O subtipo mais frequente da Doença de Hodgkin é a esclerose nodular, porém em pacientes com HIV os tipos celularidade mista e depleção linfocítica predominam.¹⁰

Como manifestações clínicas, a doença apresenta-se com perda de peso, anorexia, hematoquezia, febre, massa abdominal palpável, alteração do hábito intestinal e dor abdominal.^{1,7} Complicações como hemorragia, perfuração e obstrução também podem ocorrer.¹¹

Quanto ao diagnóstico radiológico, imagens infiltrativas, estenóticas ou não, são mais frequentes que as formas tumorais. Nos casos de lesões retais, imagens nodulares são mais frequentes que ulcerações.⁷ A colonoscopia mostra mudanças sugestivas de tumor maligno com ulceração mucosa. O diagnóstico geralmente não é estabelecido no pré-operatório, mesmo em casos em que a biópsia é realizada para estudo histológico.¹

O diagnóstico de DH primária do cólon necessita exclusão do acometimento nodal e de outras condições benignas e malignas. Investigações com tomografia de tórax e abdome são necessárias para descartar linfadenopatias abdominais e mediastinais assim como hepatoesplenomegalia. Exame a procura de linfonodopatias superficiais, estudo da medula óssea e contagem sanguínea completa são necessários para o correto estadiamento do paciente.³

No nosso caso, havia o comprometimento do sigmóide distal invadindo o ceco, além da presença de pequenos linfonodos adjacentes. Apesar disto, o acha-

do de linfonodomegalia adjacente à artéria ilíaca comum esquerda da doença indica comprometimento secundário da doença.

Devido a raridade, o diagnóstico deve se basear em critérios histológicos como a presença de células binucleadas Reed – Stenberg (RS), na presença de padrão celular consistente com um dos subtipos da DH.^{3,9}

Estudo imuno-histoquímico deve ser adicionado para confirmar ou excluir o diagnóstico.⁹ Estes casos classicamente são LeuM1 (CD15), vimentin e CD30 positivo e LCA (CD45) negativo.^{3,9} A positividade apenas do LeuM1 por si só não garante o diagnóstico, já que outras neoplasias não linfoides malignas, linfomas não-Hodgkin epitélio glandular benigno e maligno podem expressar CD15.⁹

Nas raras formas localizadas de DH, cirurgia é o tratamento de escolha e a excisão da lesão parece ser suficiente, sem complementação radio ou quimioterápica. O número atual de casos é muito pequeno para permitir conclusões quanto ao prognóstico, mas a taxa de sobrevida em 5 anos provavelmente se aproxima ao estágio 1 da DH.¹

O linfoma de Hodgkin costuma ter boa resposta ao tratamento com quimioterapia e, em alguns casos, a retirada da terapia imunossupressora pode ser suficiente, exceto em fases terminais da doença.^{6,11} Os esquemas quimioterápicos usados incluem mostarda nitrogenada, vincristina, procarbazine e prednisona, vincristina e prednisona, além do esquema ABVD¹⁰, este utilizado em nosso paciente. Para lesões retais, a radioterapia é o tratamento de escolha.²

No caso de envolvimento de outras vísceras, uma lesão colônica ou retal descoberta durante o tratamento de um caso de DH, corresponde a um estágio IV, indicando prognóstico bastante reservado.⁷

ABSTRACT: Hodgkin disease of the colon is rare. We report a case of extranodal Hodgkin's disease involving the sigmoid which diagnosis was confirmed only after tumor resection and immunohistochemical study.

Key words: Hodgkin Disease, Lymphoma, Colorectal Neoplasms, Colon Sigmoid, Immunohistochemistry.

REFERÊNCIAS

1. Groebli Y, Deltour D, Jacob-des-Combes E et al. An unusual case of sigmoid tumour: primary Hodgkin's disease case report. *Acta Chir Scand* 1988; 154: 67-9.
2. Pagano L, Ratto C, Teofili L et al. Isolated primary Hodgkin's disease of rectum. *Haematologica* 2000; 85: 986-7.
3. Vadmal MS, LaValle GP, DeYoung BR et al. Primary localized extranodal Hodgkin disease of the transverse colon. *Arch Pathol Lab Med* 2000; 124: 1824-7.

4. Libson E, Mapp E, Dalchman AH. Hodgkin's disease of the gastrointestinal tract. *Clin Radiol* 1994; 49(3): 166-9.
5. Portmann UV, Dunne EF, Harzard JB. Manifestations of Hodgkin's disease of the gastrointestinal tract. *Am J Roentgenol Radium Ther Nucl Med* 1954; 72 (5): 772-87.
6. Kumar S, Fend F, Quintanilla-Martinez L et al. Epstein-Barr virus-positive primary gastrointestinal Hodgkin's disease: association with inflammatory bowel disease and immunosuppression. *Am J Surg Pathol* 2000; 24 (1): 66-73.
7. Bruneton JN, Thyss A, Bourry J et al. Colonic and rectal lymphomas. A report of six cases and review of the literature. *Rofo* 1983; 138 (3):283-6.
8. Habib MA, Donaldson JC, Burningham RA. Hodgkin's disease of the colon. *South Med J* 1973; 66 (9):1067-8.
9. Devaney K, Jaffe ES. The surgical pathology of gastrointestinal Hodgkin's disease. *Am J Clin Pathol* 1991; 95 (6):794-801.
10. Simpson L, Taylor S, Piotrowski A. Hodgkin's disease: rectal presentation. *J Clin Oncol* 2004; 22 (1):196-8.
11. McNatt M, Rosser C. Treatment of Hodgkin's disease involving the colon. *South Med J* 1968; 61 (11):1251-2.

Endereço para correspondência:

GALDINO JOSÉ SITONIO FORMIGA
Serviço de Coloproctologia do Hospital Heliópolis
R. Cônego Xavier, 276- Vila Heliópolis
04231-030 - São Paulo, SP
T.: 11- 2274-7600 (ramal 244)
Fax: 11-2247-7646
E-mail: gformiga@ig.com.br