

Modelo experimental de trauma medular agudo produzido por aparelho estereotáxico modificado

[*Experimental model of acute spinal cord injury produced by modified stereotaxic equipment*]

B.B.J. Torres^{1,4}, C.M.O. Silva¹, Á.E.R.F. Almeida², F.M.C. Caldeira¹, M.G. Gomes²,
E.G.L. Alves¹, S.J. Silva³, E.G. Melo^{2*}

¹Aluno de pós-graduação - EV-UFGM – Belo Horizonte, MG

²Escola de Veterinária - UFGM

Caixa Postal 567

30123-970 – Belo Horizonte, MG

³Aluna de graduação - EV-UFGM – Belo Horizonte, MG

⁴Bolsista do CNPq

RESUMO

Foram utilizados 55 ratos machos da espécie *Rattus norvegicus*, variedade Wistar, com o objetivo de propor um modelo experimental de trauma medular produzido por aparelho estereotáxico modificado, capaz de reproduzir clinicamente lesões medulares padronizadas. Após realização de laminectomia dorsal de T13, utilizou-se peso compressivo de 50,5g (25 animais – grupo I) ou 70,5g (30 animais – grupo II), durante cinco minutos, comprimindo a medula espinhal. Os animais foram assistidos durante oito dias, por meio de testes comportamentais para avaliar a sensibilidade dolorosa, a capacidade motora, o posicionamento tátil e proprioceptivo e a capacidade de manter-se em plano inclinado. No grupo I, observaram-se déficits neurológicos moderados e transitórios, que variaram entre os animais. No grupo II, foi possível obter um trauma padronizado, caracterizado por paraplegia bilateral e simétrica dos membros posteriores, perda de propriocepção e da sensibilidade dolorosa de todos os animais. A utilização do aparelho estereotáxico desenvolvido permite reproduzir clinicamente trauma medular padronizado em ratos, de maneira simples, econômica e satisfatória, o que poderá proporcionar avanços nas investigações terapêuticas, abrangendo doenças neurodegenerativas, como é o caso do trauma medular agudo.

Palavras-chave: rato, aparelho estereotáxico, trauma medular

ABSTRACT

Fifty-five male rats (Rattus norvegicus), Wistar variety, were used with the purpose of suggesting an experimental model of spinal cord trauma performed by using a modified stereotaxic equipment capable to reproduce clinically (standardized) pattern spinal cord injury. After dorsal laminectomy of T13, a compression was performed with 50.5g (25 animals – group I) or 70.5g (30 animals – group II) during five minutes on spinal cord. The animals were assisted during eight days by behavioral tests to evaluate painful sensibility, motor capacity, proprioceptive and tactil placing, and stability on inclined plan. In the group I, moderate and transitory neurological deficits were observed, that varied among the animals. In the group II, a standardized trauma was obtained, characterized by bilateral and symmetrical paraplegia of hindlimbs, loss of proprioception, and painful sensibility in all the animals. The use of developed stereotaxic equipment allowed to reproduce pattern spinal cord injury in rats, by a simply, economic, and satisfactory way. This can provide progresses in the therapeutic investigations embracing neurodegenerative diseases, like spinal cord injury.

Keywords: rat, stereotaxic equipment, spinal cord injury

Recebido em 5 de junho de 2008

Aceito em 28 de dezembro de 2009

*Autor para correspondência (*corresponding author*)

E-mail: eliane@vet.ufmg.br

Apoio Financeiro FAPEMIG.

INTRODUÇÃO

A ocorrência do trauma na medula espinhal gera perda de vidas, sofrimento humano e repercussões econômicas (Yeziarski, 2005; Fernandez et al., 2006). Na medicina veterinária, as espécies domésticas são frequentemente acometidas por trauma medular, sendo que muitas dessas situações, quando não comprometem a qualidade de vida, evoluem para a morte ou eutanásia do paciente acometido (Chacón e Nieto-Sampedro, 2005).

As sequelas do trauma medular podem ser devastadoras e, além da incapacidade locomotora, manifestam-se na perda de controle sensorial, urológico, fecal e sexual (Yeziarski, 2005; Ayas et al., 2006; El Masri, 2006; Siddall e Middleton, 2006).

Atualmente, os estudos envolvendo a fisiopatologia das injúrias medulares têm se tornado cada vez mais frequentes. Existe um expressivo interesse em reconhecer e entender os mecanismos de degeneração e reparo neuronais, o que pode proporcionar base para o desenvolvimento e a implementação de novas estratégias terapêuticas e aumentar as chances de sucesso na recuperação dos pacientes (Dumont et al., 2002; Kwon et al., 2005; Thuret et al., 2006).

Diferentes modelos *in vivo* são utilizados para reproduzir lesão medular experimentalmente (Krassioukov et al., 2002). Dentre eles, um dos mais utilizados tem sido a produção de trauma compressivo por peso em ratos (Basso et al., 1996; Carlson et al., 1998; Farooque, 2000; Gaviria et al., 2000; Ma et al., 2001).

Além de um modelo adequado, a avaliação precisa da função neurológica, por meio de testes comportamentais motores e sensoriais, é imprescindível para determinar o grau do acometimento proporcionado pelo trauma (Basso et al., 1996; Metz et al., 2000; Roussos et al., 2005; Schmitt et al., 2006).

O modelo de contusão por peso compressivo, utilizado para reproduzir o trauma medular agudo, foi proposto originalmente em cães por Allen, em 1911 (Taoka e Okajima, 1998). Acredita-se que esse modelo mimetize de maneira representativa e induza um tipo de lesão mais relevante e semelhante ao que ocorre na

maioria das lesões espinhais em humanos e animais de companhia (Brechtel et al., 2006).

Esse modelo foi modificado e aprimorado para adequar-se às necessidades de cada grupo de pesquisadores em obter determinado padrão de lesão medular (Kwon et al., 2004). Dentre tais modificações, o impactador *New York University* (NYU) foi desenvolvido pelo Laboratório de Neurocirurgia da Universidade de Nova Iorque e descrito por Gruner (1992) para proporcionar esse tipo de contusão medular em ratos. Esse aparelho estereotáxico é conectado a um computador com *software* específico, o qual registra a velocidade de queda da haste que suporta o peso sobre a medula, o momento do impacto e o grau de compressão sofrida pela medula espinhal, diminuindo, portanto, a variabilidade do trauma entre os animais (Gruner, 1992; Basso et al., 1996).

Devido à inacessibilidade a tal equipamento por parte de alguns centros de pesquisa, por ser acima de tudo oneroso, e à necessidade de reproduzir-se um trauma medular padronizado, semelhante àquele proporcionado pelo impactador NYU, com baixo custo e fácil execução, buscam-se mecanismos impactadores alternativos.

Assim, o objetivo deste estudo foi propor um modelo experimental utilizando um impactador modificado para produzir trauma medular agudo compressivo em ratos, que seja ao mesmo tempo simples, econômico, eficaz e capaz de reproduzir lesões clínicas simétricas e homogêneas.

MATERIAL E MÉTODOS

Esse projeto foi analisado e aprovado pelo Comitê de Ética em Experimentação Animal da Universidade Federal de Minas Gerais (CETEA-UFMG), com protocolo número: 059/03. Os animais foram mantidos durante todo o experimento nas instalações do Laboratório de Experimentação Animal, do Setor de Patologia Veterinária do Departamento de Clínica e Cirurgia Veterinárias da EV-UFMG.

Foram utilizados 55 ratos machos da espécie *Rattus norvegicus*, variedade Wistar, com três meses de idade, pesando em média 340g. Eles foram desverminados com tiabendazol (Thiaben, Uci-Farma – São Bernardo do Campo, SP), na

dose de 100mg/kg, por via oral, e colocados em caixas plásticas forradas com maravalha (cinco animais por caixa). Foram submetidos a 14 dias de aclimação, com ciclos de 12 horas com luz e 12 horas sem luz, e receberam água e ração comercial para roedores *ad libitum*.

Os animais foram distribuídos aleatoriamente em dois grupos, de acordo com o peso utilizado para produzir o trauma medular compressivo. No grupo I, 25 animais foram submetidos a trauma compressivo com peso de 50,5g (0,5g correspondente à haste que suporta o peso de 50g) e, no grupo II, 30 animais receberam trauma compressivo com peso de 70,5g (0,5g correspondente à haste que suporta o peso de 70g).

Após esse período, os animais foram preparados para cirurgia asséptica e receberam antibioticoterapia profilática à base de cefalotina sódica (Ariston Ind. Quím. Farm. Ltda. – São Paulo), na dose de 30mg/kg, por via intravenosa, 30 minutos antes do início do procedimento. Realizou-se, então, medicação pré-anestésica com cloridrato de tramadol (Farmácia Artesanal – Belo Horizonte, MG), na dose de 2mg/kg, por via oral, e indução e manutenção anestésica com isoflurano (Cristália – Itapira, SP) administrado por meio de máscara em sistema semiaberto (Fig. 1A).

O animal foi depilado na região dorsal entre a segunda vértebra torácica e a terceira lombar (T2 a L3) e fixado com auxílio de fita adesiva em decúbito esternal na mesa cirúrgica. A mesa cirúrgica para realização dos procedimentos de laminectomia dos ratos foi confeccionada com duas chapas de polietileno, paralelas entre si, e separadas por quatro hastes de alumínio. Foi introduzida uma bolsa térmica com água à temperatura aproximada de 80°C no espaço entre as duas chapas. Perfurações na superfície da chapa em contato com o animal permitiram maior troca de calor entre o animal e a bolsa térmica (Fig. 1A, B).

Foi realizada antisepsia com iodopovidona degermante (Biotrat, LMFarma – São José dos Campos, SP) e solução de álcool iodado na região previamente depilada. Pele e tecido subcutâneo foram incisados na linha média dorsal estendendo-se desde a sexta vértebra

torácica até a primeira lombar (T6 a L1). As inserções dos músculos epaxiais foram incisadas, e estes afastados lateralmente. Com o auxílio de uma goiva, realizou-se ostectomia do processo espinhal da 13ª vértebra torácica (T13). Em seguida, retirou-se a lâmina dorsal da vértebra (laminectomia), empregando-se *drill* pneumático neurológico (ECCOS Aesculap, B. Braun S.A. – São Gonçalo, RJ) com irrigação constante das brocas com solução fisiológica (Sanobiol Ltda. – Pousos Alegre, MG) (Fig. 1C, D).

Após a visibilização da medula espinhal recoberta pela dura-máter intacta, realizou-se trauma mecânico com emprego de aparelho estereotáxico (Fig. 1B) confeccionado na Escola de Veterinária da Universidade Federal de Minas Gerais. O trauma foi realizado por meio da colocação de um peso de 50,5g para os animais do grupo I ou 70,5g para os do grupo II, exercendo pressão em uma superfície de 1mm² sobre a região de T13, durante cinco minutos (Fig. 1E). Após a retirada da compressão, o local foi irrigado com solução fisiológica. Em seguida, os músculos, que haviam sido previamente afastados, foram aproximados, e o espaço morto foi reduzido, empregando-se sutura padrão simples contínua com fio poliglecaprone 4-0 (Carprofyl, Johnson & Johnson – São José dos Campos, SP). A sutura de pele foi realizada com pontos simples separados, utilizando-se fio mononylon 4-0 (Ethicon, Johnson & Johnson).

Após a cirurgia, os animais foram mantidos em caixa aquecida a 37°C, durante aproximadamente cinco minutos, tempo médio da recuperação anestésica e, a seguir, devolvidos a suas caixas originais. Eles receberam cloridrato de tramadol, na dose de 2mg/kg, por via oral, a cada oito horas por três dias consecutivos. Também foi realizada, sempre que necessário, massagem abdominal, três vezes ao dia, para auxiliar a micção e a defecação, até que o animal recuperasse sua função voluntária.

A função neurológica dos animais foi avaliada 24 horas antes da intervenção cirúrgica e, diariamente, por oito dias, após o trauma medular, adotando-se o método de análise descritiva. Os animais foram avaliados pela mesma pessoa durante todo o período experimental.

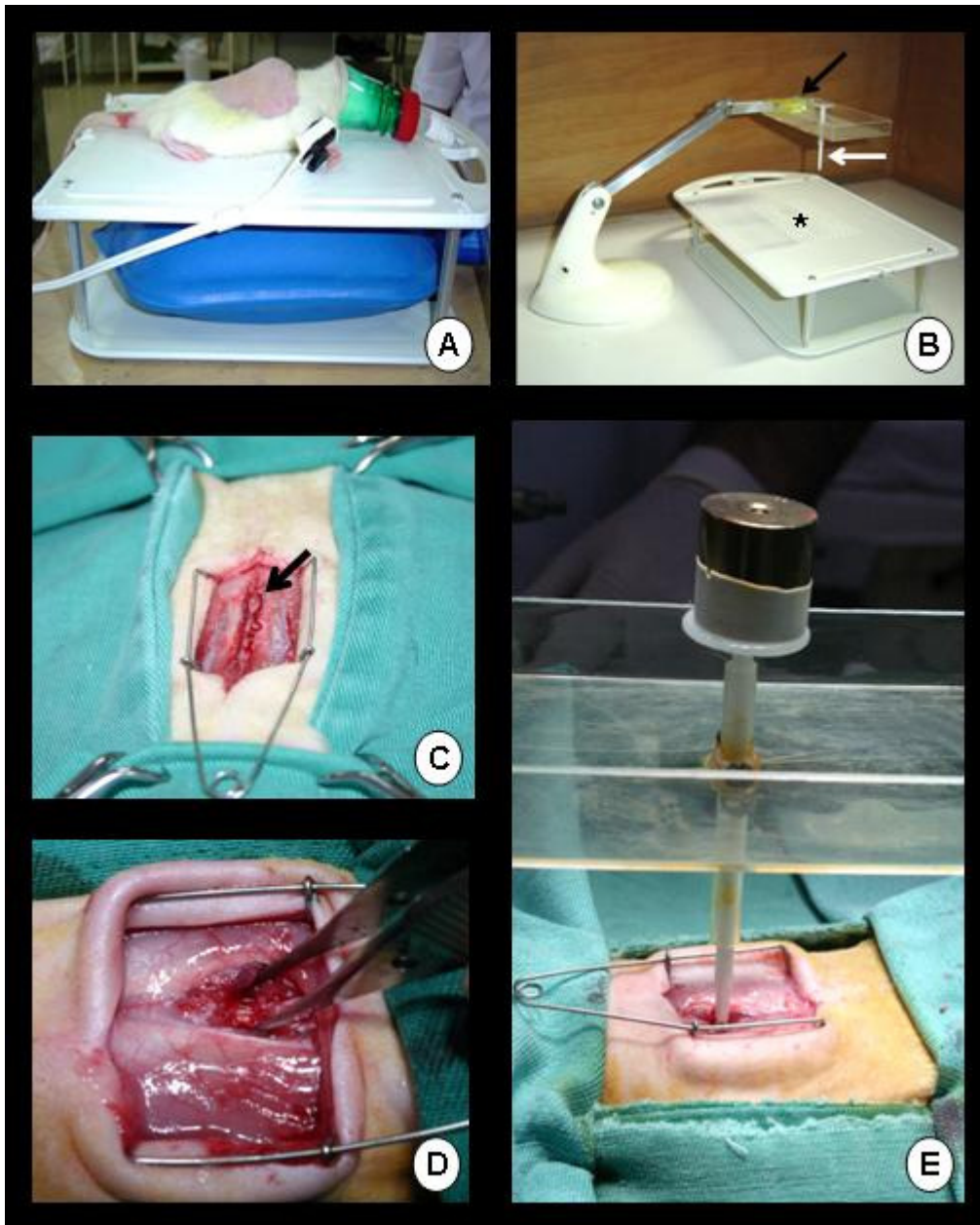


Figura 1. Fotografias do procedimento cirúrgico de trauma medular experimental em ratos Wistar. A) Animal posicionado em decúbito esternal sobre mesa adaptada para a realização da técnica cirúrgica. Anestesia por meio de máscara em sistema semiaberto; B) Aparelho estereotáxico: bandeja com bolha de nível (seta preta), haste compressiva (seta branca) e mesa cirúrgica (asterisco); C) Campo cirúrgico com identificação dos processos espinhosos (seta); D) Visibilização da medula espinhal com aspecto normal após laminectomia dorsal (ponta da pinça); E) Procedimento de compressão da medula espinhal com peso de 70,5g;

O exame neurológico consistiu na realização de cinco testes comportamentais: sensibilidade dolorosa (SD), capacidade motora (CM), posicionamentos proprioceptivo (PP) e tátil (PT) e plano inclinado (PI)

A SD foi testada pela pressão de uma pinça hemostática de *Halsted* fechada até a primeira cremalheira na prega interdigital dos membros pélvicos (Fig. 2A). A resposta foi avaliada pelo comportamento do animal, como tentativa de

morder, vocalização, e também pela força e velocidade com que o membro foi retirado.

A CM foi baseada na observação da atividade espontânea do animal, primeiro em campo aberto (1,0m²) sem obstáculo durante, no máximo, quatro minutos e, caso apresentasse apenas déficit discreto ou ausente na deambulação, seria colocado para caminhar em barras de madeira, com largura variando de forma decrescente de acordo com a capacidade neurológica do animal, seguindo descrição de Von Euler et al. (1996) (Fig. 2B). As barras, apoiadas em cavaletes de 60cm de altura, tinham 1m de extensão e a largura variando de 7,7 a 1,7cm, com diferença de 1cm entre elas, em um total de sete barras. Quando o animal conseguisse caminhar na barra mais larga de 7,7cm, com os quatro membros apoiados na superfície superior, ele seria colocado em uma barra 1cm mais estreita até a barra de 1,7cm. Foi considerada para registro de escore a menor barra em que o animal conseguiu caminhar utilizando os quatro membros.

O PP foi realizado flexionando-se a pata do animal de maneira que sua superfície dorsal ficasse em contato com o chão (Fig. 2C). Foram avaliadas a rapidez e a precisão com que o animal retornou a pata para a posição normal.

O PT foi verificado sustentando o animal e deixando o membro a ser testado livre. A superfície dorsal de cada membro foi colocada em contato com a borda lateral de uma mesa (Fig. 2D). Foram avaliadas a precisão e a rapidez com que o animal colocou o membro na superfície da mesa.

O teste do PI, conforme descrito por Rivlin e Tator (1977), consistiu em colocar o animal em uma tábua revestida por emborrachado cuja superfície podia ser ajustada para permanecer em vários ângulos (Fig. 2E) e foi estabelecido o maior ângulo no qual o animal conseguiu manter sua posição por cinco segundos. A capacidade de os animais manterem-se sobre a tábua em diferentes ângulos foi testada com intervalos angulares de 10 graus, começando desde 10° até 90°.

Nos testes de SD, PP e PT, os dois membros pélvicos dos animais foram testados separadamente e considerou-se apenas o escore do membro com pior desempenho na primeira avaliação.

RESULTADOS E DISCUSSÃO

Não foram observados distúrbios comportamentais como alteração de apetite e infecção ou deiscência de pontos na ferida cirúrgica em nenhum dos animais. Antes da cirurgia, em todos os animais observaram-se parâmetros neurológicos dentro da normalidade. Eles foram capazes de caminhar normalmente em campo aberto e sobre as barras estreitas, inclusive a de até 1,7cm, apresentaram resposta imediata quando submetidos aos testes de SD, PP, PT e eram capazes de manter-se em ângulo de aproximadamente 90° por, no mínimo, cinco segundos no PI.

A utilização de um peso compressivo de 50,5g resultou em paraparesia não-ambulatoria e assimétrica dos membros pélvicos, sendo que alguns animais foram mais acometidos do que outros. A maioria desses animais conseguia, aos oito dias, andar normalmente ou com déficit discreto e andar ou não na barra de 7,7cm. Não houve comprometimento das respostas para SD e PI, enquanto, nos primeiros três dias de avaliação, houve ausência de resposta nos testes de PP e PT, que retornaram à normalidade após sete dias. Esses resultados são característicos de lesão medular moderada, na qual a capacidade proprioceptiva é a primeira a ser interrompida, e a sensibilidade dolorosa a última, já que é carregada por fibras dispostas profundamente na medula (Wheeler e Sharp, 2005).

A utilização de um peso compressivo de 70,5g resultou em paraplegia grave bilateral e simétrica dos membros pélvicos, retenção urinária ocasional com hematúria e constipação concomitantes (Fig. 2F, G, H). A conduta clínica de massagem abdominal auxiliou mecanicamente no esvaziamento da bexiga e na defecação. Além disso, houve ausência de resposta nos testes de SD, PP, PT e PI, sem recuperação significativa das funções até oito dias de avaliação.

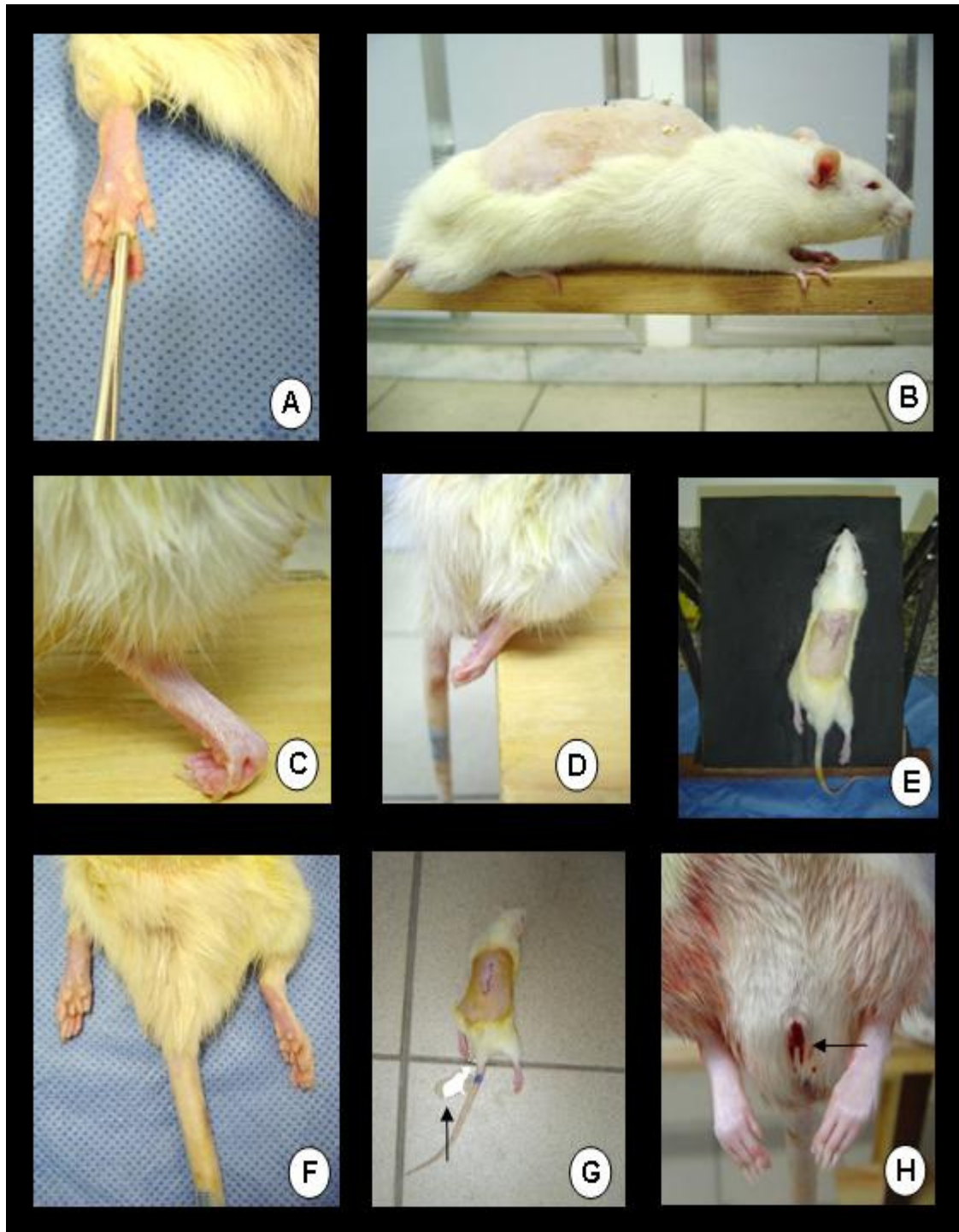


Figura 2. Fotografias da avaliação neurológica por meio dos testes comportamentais (A, B, C, D e E) e sinais clínicos (F, G e H) após trauma medular agudo em ratos Wistar. A) Beliscamento da prega interdigital para avaliação da sensibilidade dolorosa; B) Caminhada na barra de madeira para determinação da capacidade motora; C) Avaliação do posicionamento proprioceptivo em animal com déficit; D) Avaliação do posicionamento tátil em animal com déficit; E) Teste do plano inclinado; F) Paraplegia de membros pélvicos; G) Urina liberada (seta) após realização de massagem abdominal para auxiliar o esvaziamento da bexiga; H) Hematúria intensa (seta) decorrente de cistite hemorrágica.

Ausência de déficit neurológico, paraparesia transitória ou ainda paraplegia são proporcionais ao peso empregado e têm sido relatadas após a indução de trauma compressivo (Li et al., 1996; Taoka e Okajima, 1998). O déficit neurológico produzido pelo peso compressivo de 50,5g mostrou-se variável entre os diversos animais do grupo I, sugerindo dificuldade de padronização do trauma. Panjabi e Wrathall (1988) também encontraram variações de lesões medulares causadas por um mesmo peso, possivelmente devido a peculiaridades anatômicas dos animais como dimensão da medula e massa corporal. Além disso, a lateralização da lesão foi ressaltada por Gruner et al. (1996) e Ma et al. (2001) como dificuldade de padronização de modelo experimental compressivo, uma vez que a haste que suporta o peso pode ser deslocada devido à alteração do padrão respiratório no momento de posicioná-la.

Entretanto, com o peso de 70,5g nos animais do grupo II, essa padronização pôde ser obtida, já que o déficit neurológico foi bilateral e simétrico em todos os ratos, sem que houvesse diferença no grau de acometimento entre eles. A baixa variabilidade do trauma produzido por um aparelho estereotático é uma característica desejada, de forma a permitir reprodução padronizada de lesões medulares entre os animais (Gruner, 1992; Basso et al., 1996).

Nos animais do grupo II, o tempo de observação de oito dias não foi suficiente para demonstrar um possível retorno espontâneo da capacidade funcional, fator esse que pode ser interessante para avaliação do efeito de agentes terapêuticos sobre a recuperação neurológica precoce. Em contrapartida, os animais do grupo I apresentaram recuperação espontânea da capacidade neurológica dentro de sete dias após trauma compressivo moderado, com peso de 50,5g.

Recuperação espontânea precoce após trauma medular discreto a moderado tem sido relatada e pode dificultar a avaliação de terapias propostas (Jeffery e Blakemore, 1999). Este evento é consequência da adaptação ou do retorno funcional dos axônios temporariamente afunccionais que se mantiveram intactos em meio ao tecido danificado (Soblosky et al., 2001; Brechtel et al., 2006).

Os ratos apresentaram tolerância satisfatória à intensidade dos procedimentos, constituindo, portanto, modelo experimental viável e adequado para pesquisas que abordam o trauma medular agudo. Porém, ressalta-se que a alta taxa de sobrevivência, apesar da gravidade das lesões instauradas, está altamente relacionada ao emprego de protocolo anestésico seguro, procedimento cirúrgico padronizado e cuidados pós-operatórios intensivos, conforme preconizado por Taoka e Okajima (1998) e Ma et al. (2001).

Gruner (1992) e Basso et al. (1996) afirmaram que um dos principais critérios para um bom modelo é sua capacidade de reproduzir em vários indivíduos um mesmo padrão de lesão, de forma homogênea. A realização do modelo experimental com aparelho estereotático modificado para reprodução de trauma medular agudo compressivo em ratos, proposto no estudo ora relatado, foi de fácil execução, constituído por aparato simples e de baixo custo, eficaz e capaz de reproduzir lesões clínicas simétricas e homogêneas. Esse modelo de aparelho estereotático proposto pode, portanto, ser amplamente utilizado em pesquisas para estudar a fisiopatologia e a terapêutica do trauma medular.

CONCLUSÕES

A utilização do aparelho estereotático desenvolvido pela Escola de Veterinária da Universidade Federal de Minas Gerais permite reproduzir clinicamente trauma medular padronizado em ratos, de maneira simples, econômica e satisfatória. Isso permitirá avanços nas investigações terapêuticas que abrangem doenças neurodegenerativas, como é o caso do trauma medular agudo.

REFERÊNCIAS BIBLIOGRÁFICAS

- AYAS, S.; LEBLEBICI, B.; SÖZAY, S. et al. The effect of abdominal massage on bowel functional in patients with spinal cord injury. *Am. J. Phys. Med. Rehabil.*, v.85, p.951-955, 2006.
- BASSO, D.M.; BEATTIE, M.S.; BRESNAHAN, J.C. Graded histological and locomotor outcomes after spinal cord contusion using the NYU weight-drop device versus transaction. *Exp. Neurol.*, v.139, p.244-256, 1996.

Modelo experimental de trauma...

- BRECHTEL, K.; TURA, A.; ABDIBZADEH, M. et al. Intrinsic locomotor outcome in dorsal transection of rat spinal cord: predictive value of minimal incisión depth. *Spinal Cord*, v.44, p.605-613, 2006.
- CARLSON, S.; PARRISH, M.E.; SPRINGER, J.E. et al. Acute inflammatory response in spinal cord following impact injury. *Exp. Neurol.*, v.151, p.77-88, 1998.
- CHACÓN, S.C.; NIETO-SAMPEDRO, M. Pathophysiology of spinal cord injury. A review. *Vet. Mex.*, v.36, p.75-86, 2005.
- DUMONT, A.S.; DUMONT, R.J.; OSKOUIAN, R.J. Will improved understanding of the pathophysiological mechanisms involved in acute spinal cord injury improve the potential for therapeutic intervention? *Curr. Opin. Neurol.*, v.15, p.713-720, 2002.
- EL MASRI, W.S. Traumatic spinal cord injury: the relationship between pathology and clinical implications. *Trauma*, v.8, p.29-46, 2006.
- FAROOQUE, M. Spinal cord compression injury in the mouse: presentation of a model including assessment of motor dysfunction. *Acta Neuropathol.*, v.100, p.13-22, 2000.
- FERNANDEZ, E.; MANNINO, S.; TUFO, T. et al. The Adult "paraplegic" rat: treatment with cell graftings. *Surg. Neurol.*, v.65, p.223-237, 2006.
- GAVIRIA, M.; PRIVAT, A.; D'ARBIGNY, P. et al. Neuroprotective effects of a novel NMDA antagonist, Gacyclidine, after experimental contusive spinal cord injury in adult rats. *Brain Res.*, v.874, p.200-209, 2000.
- GRUNER, J.A. A monitored contusion model of spinal cord injury in the rat. *J. Neurotrauma*, v.9, p.123-126, 1992.
- GRUNER, J.A.; YEE, A.K.; BLIGHT, A.R. Histological and functional evaluation of experimental spinal cord injury: evidence of a stepwise response to graded compression. *Brain Res.*, v.729, p.90-101, 1996.
- JEFFERY, N.D.; BLAKEMORE, W.F. Spinal cord injury in small animals. Mechanisms of spontaneous recovery. *Vet. Rec.*, v.144, p.407-413, 1999.
- KRASSIOUKOV, A.V.; ACKERY, A.; SCHWARTZ, G. et al. An *in vitro* model of neurotrauma in organotypic spinal cord cultures from adult mice. *Brain Res. Protoc.*, v.10, p.60-68, 2002.
- KWON, B.K.; FISHER, C.G.; DVORAK, M.F. et al. Strategies to promote neural repair and regeneration after spinal cord injury. *Spine*, v.30, p.S03-S13, 2005.
- KWON, B.K.; TETZLAFF, W.; GRAUER, J.N. et al. Pathophysiology and pharmacologic treatment of acute spinal cord injury. *Spine J.*, v.4, p.451-464, 2004.
- LI, G.L.; BRODIN, G.; FAROOQUE, M. et al. Apoptosis and expression of Bcl-2 after compression trauma to rat spinal cord. *J. Neuropathol. Exp. Neurol.*, v.55, p.280-289, 1996.
- MA, M.; BASSO, D.M.; WALTERS, P. et al. Behavioral and histological outcomes following graded spinal cord contusion injury in the C57Bl/6 mouse. *Exp. Neurol.*, v.169, p.239-254, 2001.
- METZ, G.A.S.; MERKLER, D.; DIETZ, V. et al. Efficient testing of motor function in spinal cord injured rats. *Brain Res.*, v.883, p.165-177, 2000.
- PANJABI, M.M.; WRATHALL, J.R. Biomechanical analysis of experimental spinal cord injury and functional loss. *Spine*, v.13, p.1365-1370, 1988.
- RIVLIN, A.S.; TATOR, C.H. Objective clinical assessment of motor function after experimental spinal cord injury in the rat. *J. Neurosurg.*, v.47, p.577-581, 1977.
- ROUSSOS, I.; RODRÍGUEZ, M.; VILLÁN, D. et al. Development of a rat model of spinal cord injury and cellular transplantation. *Transplant. Proc.*, v.37, p.4127-4130, 2005.
- SCHMITT, C.; MIRANPURI, G.S.; DHODDA, V.K. et al. Changes in spinal cord injury-induced gene expression in rat are strain-dependent. *Spine J.*, v.6, p.113-119, 2006.
- SIDDALL, P.J.; MIDDLETON, J.W. A proposed algorithm for the management of pain following spinal cord injury. *Spinal Cord*, v.44, p.67-77, 2006.
- SOBLOSKY, J.S.; SONG, J.H.; DINH, D.H. Graded unilateral cervical spinal cord injury in the rat: evaluation of forelimb recovery and histological effects. *Behav. Brain Res.*, v.119, p.1-13, 2001.
- TAOKA, Y.; OKAJIMA, K. Spinal cord injury in the rat. *Prog. Neurobiol.*, v.56, p.341-358, 1998.
- THURET, S.; L MOON, L.D.F.; GAGE, F.H. Therapeutic interventions after spinal cord injury. *Nature*, v.7, p.628-643, 2006.
- VON EULER, M.; AKESSON, E.; SAMUELSSON, E.B. et al. Motor Performance score: a new algorithm for accurate behavioral testing of spinal cord injury in rats. *Exp. Neurol.*, v.137, p.242-254, 1996.
- WHEELER, S.J.; SHARP, N.J.H. *Small animal spinal disorders: Diagnosis and surgery*. 2.ed. London: Mosby, 2005. 379p.
- YEZIERSKI, R.P. Spinal cord injury: A model of central neuropathic pain. *Neurosignals*, v.14, p.182-193, 2005.