

# REVISÃO DE ARTROPLASTIA TOTAL DO QUADRIL COM PRÓTESE MODULAR NÃO-CIMENTADA DE FIXAÇÃO DISTAL TIPO ZMR®. ANÁLISE CLÍNICA E RADIOGRÁFICA DE 30 CASOS

REVISION TOTAL HIP ARTHROPLASTY USING A MODULAR CEMENTLESS DISTAL FIXATION PROSTHESIS: THE ZMR® HIP SYSTEM. CLINICAL AND RADIOGRAPHIC ANALYSIS OF 30 CASES

Richard Prazeres Canella<sup>1</sup>, Paulo Gilberto Cimbalista de Alencar<sup>2</sup>, Gerson Gandhi Ganev<sup>3</sup>, Luiz Fernando de Vincenzi<sup>4</sup>

## RESUMO

**Objetivo:** Avaliar os resultados clínicos e radiográficos de 30 casos de revisão de artroplastia total do quadril com prótese modular não-cimentada de fixação distal tipo ZMR®. **Métodos:** Entre julho de 2005 e dezembro de 2008 foram operados 30 casos, sendo 14 homens e 14 mulheres. Dois pacientes do sexo masculino tiveram cirurgia bilateral. A idade média foi de 59,2 anos (29-81 anos) e o seguimento médio foi de 24 meses. A classificação de Paprosky foi utilizada para a perda óssea periprotética e a avaliação clínica foi realizada segundo o *Harris Hip Score* (HHS). Nas radiografias, a definição de migração distal da haste femoral foi definida segundo Sporer, e a remodelação óssea proximal foi classificada de acordo com os critérios definidos por Callaghan. **Resultados:** O HHS pré-operatório que apresentava valor médio de 39, mostrou aumento significativo para 93 pontos na última avaliação, o que caracteriza resultado clínico excelente. Nas radiografias, não houve migração da haste femoral maior que 5mm (Sporer), sugerindo que todas as próteses femorais apresentaram osteointegração e mantiveram-se estáveis desde a cirurgia até a última avaliação. A remodelação óssea proximal, segundo Callaghan, foi tipo B e C em 29 casos. Complicações ocorreram em sete casos, não interferindo na osteointegração dos componentes femorais. **Conclusão:** Nossos resultados com revisão de artroplastia total do quadril com prótese modular não-cimentada de fixação distal tipo ZMR® foram extremamente animadores, com todos os componentes evoluindo com osteointegração e permanecendo fixos até a última avaliação.

**Descritores** – Artroplastia de quadril; Prótese de quadril; Estudos retrospectivos; Adulto

## ABSTRACT

**Objective:** To evaluate the clinical and radiographic results of 30 cases of revision total hip arthroplasty using a modular cementless distal fixation prosthesis: the ZMR® Hip System. **Method:** From July 2005 to December 2008, 30 cases were operated on (14 men and 14 women). Two male patients had bilateral surgery. Average age was 59.2 years (29-81 years), with average follow-up of 24 months. The Paprosky classification was used to evaluate periprosthetic bone loss, and the Harris Hip Score (HHS) was used to evaluate clinical results. Bone remodelling was assessed using the Callaghan classification. **Results:** The preoperative HHS showed an average value of 39, and showed a significant increase to 93 points in the final evaluation, which translates into excellent clinical results. No femoral stem migration greater than 5mm (Sporer) was observed, suggesting all femoral prostheses presented osteointegration and were stable from time of surgery until the final evaluation. Proximal femoral remodelling, according to Callaghan, was either type B or C in 29 hips. Seven patients had complications, but none of the latter interfered with osteointegration of the femoral component at the time of the last follow-up. **Conclusion:** Our results with the Revision Total Hip Arthroplasty using the ZMR® Hip System were extremely encouraging and all components remaining fixed until the final evaluation.

**Keywords** – Arthroplasty, replacement, hip; Hip prosthesis; Retrospective studies; Adult

1 – Médico Ortopedista; Pós-Graduado em Cirurgia do Quadril e Joelho do HC-UFPR. Preceptor da Residência Médica em Ortopedia e Traumatologia e Membro do Grupo de Cirurgia do Quadril do HGCR, Florianópolis, SC.

2 – Mestre; Médico Ortopedista; Chefe do Grupo de Cirurgia do Quadril e Joelho do Hospital de Clínicas – UFPR, Curitiba, PR.

3 – Doutor; Preceptor da Residência Médica em Ortopedia e Traumatologia e Membro do Grupo de Tumores Ósseos do HGCR, Florianópolis, SC.

4 – Médico Ortopedista; Preceptor da Residência Médica em Ortopedia e Traumatologia e Membro do Grupo de Tumores Ósseos do HGCR, Florianópolis, SC.

Trabalho realizado no Hospital de Caridade, Hospital Governador Celso Ramos (HGCR), Florianópolis (SC) Brasil, e Hospital de Clínicas – UFPR, Curitiba (PR).  
Correspondência: Rua Esteves Júnior, 574/902, Centro – 88015-130 – Florianópolis (SC) – Brasil – E-mail: rpcanella@md.aaos.org

## INTRODUÇÃO

O grande aumento do número de artroplastias primárias do quadril, nas últimas décadas, faz também aumentar a importância para definição de melhores técnicas e implantes para as cirurgias de revisão<sup>(1,2)</sup>.

Os principais desafios das revisões femorais são: (1) perda óssea periprotética excessiva, (2) retirada do componente femoral e do cimento sem causar perda óssea iatrogênica, (3) obtenção e manutenção de fixação estável do novo implante<sup>(3)</sup>.

As primeiras revisões femorais foram realizadas como uma “extensão da cirurgia primária”, nas quais se utilizavam componentes femorais cimentados de haste longa. Contudo, o comprometimento do canal femoral não proporcionava suficiente fixação para o implante, levando à mobilidade na interface cimento-osso, formação de *debris* e evoluindo com soltura precoce<sup>(4-7)</sup>.

Hastes não-cimentadas de fixação proximal apresentam excelente resultado nas artroplastias primárias, porém seu uso é muito restrito nas revisões porque necessitam de bom estoque ósseo metafisário para estabilização suficiente do implante e consequente osteointegração. Como na maioria desses casos há perda óssea femoral proximal extensa, e o osso remanescente é fraco e pouco vascularizado, a utilização desses implantes em cirurgias de revisão apresenta resultados insatisfatórios<sup>(8-11)</sup>.

A técnica com enxerto ósseo impactado e componente femoral polido cimentado, desenvolvida em Exeter (Inglaterra), apresenta bons resultados<sup>(12,13)</sup>. Contudo, sua reprodução em diversos serviços torna-se difícil pela complicada “curva de aprendizado” da técnica e pela necessidade de grande volume de tecido ósseo homólogo necessário para reconstrução do fêmur.

Com o objetivo de obter estabilidade inicial do implante, mesmo em perdas femorais proximais extensas, componentes femorais não-cimentados de fixação distal foram desenvolvidos com vários desenhos e materiais. A fresagem do osso diafisário e a impacção justa da prótese com a cortical femoral proporcionam fixação suficiente até que ocorra osteointegração do implante<sup>(14-21)</sup>.

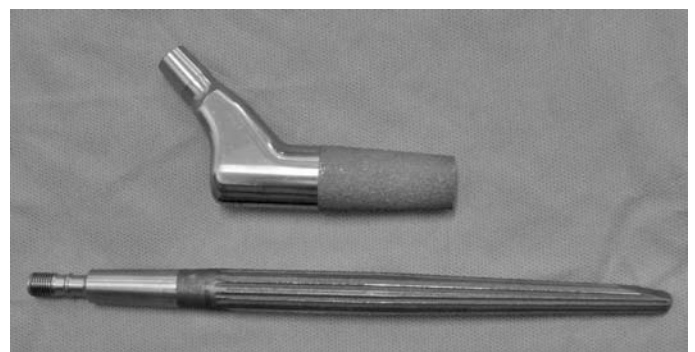As próteses modulares não-cimentadas de fixação distal foram introduzidas por Konstantin Sivash, um ortopedista russo, em 1956. Este implante sofreu várias modificações até chegar ao seu modelo mais famoso: a S-ROM (*Sivash-Range of Motion*). A modularidade do implante permite ao cirurgião adaptar diferentes diâmetros metafisário/diafisário, escolher diferentes comprimentos de haste, modificar ângulos de anteversão e *offset*<sup>(3,14,22-29)</sup>.

O propósito desse trabalho é avaliar os resultados clínicos e radiográficos de 30 casos de revisão de artroplastia total do quadril com prótese modular não-cimentada de fixação distal tipo ZMR<sup>®</sup> (*Zimmer Modular Revision*).

## MÉTODOS

Entre julho de 2005 e dezembro de 2008 foram operados 30 casos de revisão de artroplastia total de quadril (ATQ) com prótese modular não-cimentada de fixação distal tipo ZMR<sup>®</sup>, sendo 14 homens e 14 mulheres. Dois pacientes do sexo masculino tiveram cirurgia bilateral. A idade média foi de 59,2 anos (29-81 anos). O seguimento médio foi de 24 meses, não se perdendo ou excluindo nenhum caso. As cirurgias foram realizadas no Hospital de Caridade e no Hospital Governador Celso Ramos, em Florianópolis. Todos os casos foram operados pelo mesmo cirurgião (RPC).

A ZMR<sup>®</sup> é uma prótese femoral cônica modular não-cimentada de fixação distal produzida em liga de titânio, alumínio e vanádio. O componente proximal (*body*) apresenta opções de comprimento: 75, 80, 90 e 100mm e diâmetro (AA, A, B, C, D, E e F) com ângulo cervico-diafisário de 135°, e no componente distal (*taper stem*) as opções são de 135, 185 e 235mm de comprimento e 14 a 22mm de diâmetro. Quanto ao *offset*, pode-se selecionar de 36, 40 e 46mm associando-se a cinco opções de cabeças femorais (de -3,5 a 10mm). Além do desenho cônico do implante, de 3,5° de proximal para distal, que promove estabilidade axial, há aletas cortantes (*sharply splined*) de 0,75mm para ancoragem óssea no canal femoral e estabilização rotacional. Há também, na extremidade distal da haste, chanfradura anterior desenhada para se adaptar à curvatura anterior do fêmur, diminuindo o impacto e possível perfuração da cortical óssea, principalmente em hastes longas (Figura 1).



**Figura 1** – Prótese modular não-cimentada de fixação distal tipo ZMR<sup>®</sup>

A modularidade do implante proporciona ao cirurgião a escolha de 12 diferentes comprimentos (210 a 335mm) e também de diferentes graus de versão do componente proximal, facilitando a correção de anormalidades anatômicas do fêmur ou de posicionamento do acetábulo e aumentando a estabilidade do implante, no qual a conexão é feita em cone morse com porca para travamento adicional.

As indicações para revisão femoral foram: soltura asséptica (26), fratura periprotética (três) e soltura séptica (uma). A classificação de Valle e Paprosky<sup>(19)</sup> foi utilizada para a perda óssea periprotética (Quadro 1). Em apenas um caso não foi revisado o componente acetabular que se apresentava sem sinais de soltura e com técnica adequada de cimentação; em outro caso foi cimentado componente de polietileno na cúpula metálica que se encontrava fixa. Nos demais 28 casos todo o componente acetabular foi revisado.

**Quadro 1** – Perda óssea periprotética (classificação de Paprosky)

Paprosky	Pacientes
I	0
II	7
IIIA	15
IIIB	5
IV	3

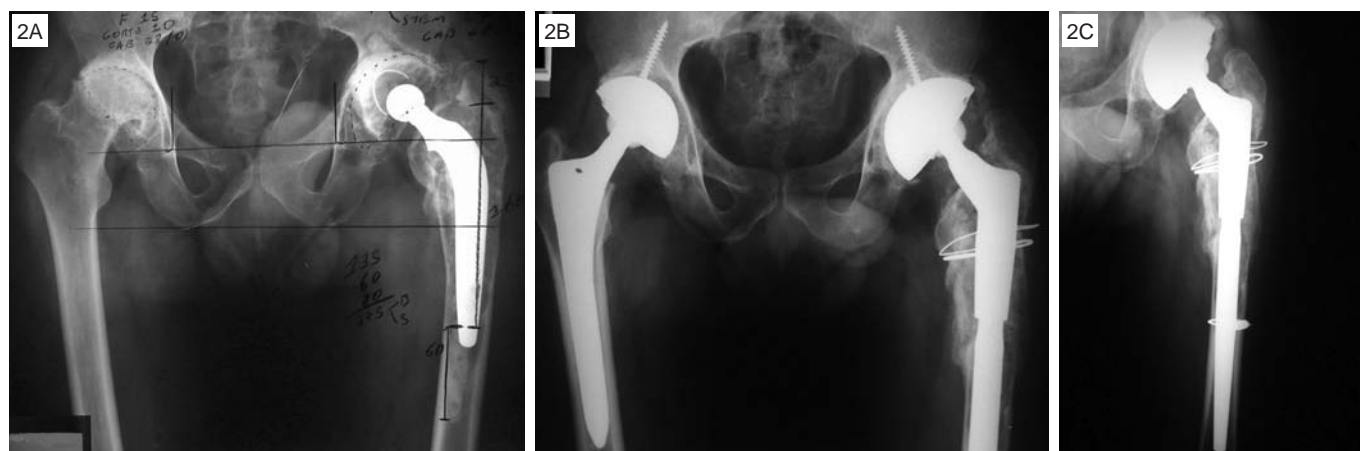Foi necessário o uso de enxerto ósseo em 13 casos. Em nove casos foi utilizado tecido ósseo homólogo fornecido pelo Banco de Tecidos Musculoesqueléticos de

Curitiba – PR. Nos outros quatro casos foi indicado tecido autólogo para reconstrução das perdas ósseas, sendo três retirados da crista ilíaca e um de cabeça femoral contralateral retirada para ATQ primária no mesmo tempo cirúrgico (Figuras 2a, 2b e 2c).

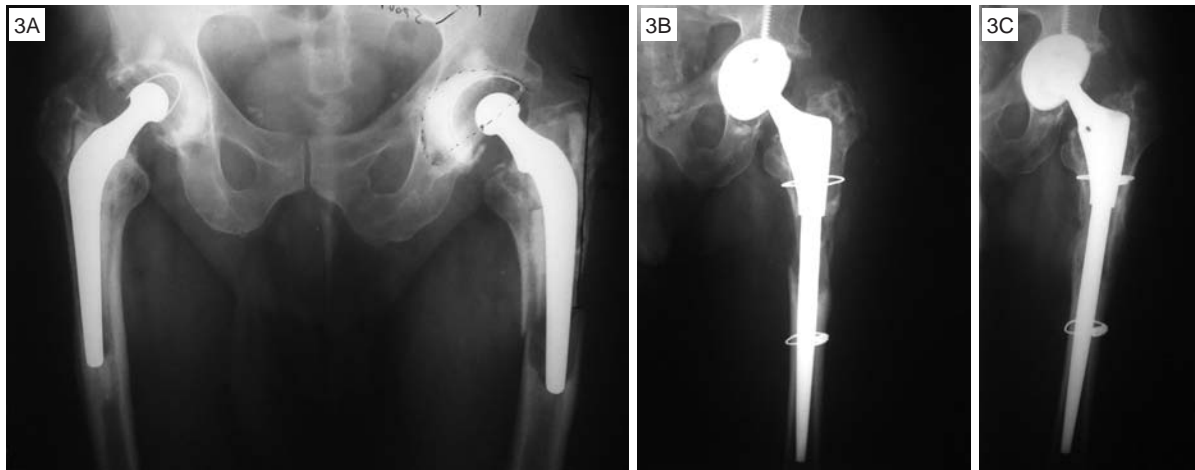
Todos os pacientes foram submetidos a exames radiográficos para programação pré-operatória com as transparências (*templates*) fornecidas pelo fabricante. A definição de comprimento e diâmetro do componente femoral modular previamente ao procedimento cirúrgico é essencial para se obter estabilização inicial da prótese que promoverá a osteointegração do implante, sendo necessários 5 a 7cm de osso diafisário para impacção da haste.

## TÉCNICA OPERATÓRIA

O acesso cirúrgico escolhido em todos os casos foi posterolateral e a associação com osteotomia trocântérica estendida foi realizada em 26 casos. Após a retirada do implante, cimento e tecido fibroso periprotético, inicia-se a fresagem do canal femoral com fresas próprias do instrumental, aumentando o diâmetro a cada milímetro até o tamanho predeterminado, seguindo-se a adaptação dos componentes de teste e redução da prótese, para controle de discrepância de membros inferiores e testes de estabilidade articular. Após a definição dos componentes que serão utilizados, mas ainda antes da impacção da haste, adapta-se uma cerclagem com cabo de aço no fêmur distal (Figuras 3a, 3b e 3c) que serve como prevenção para possível fratura femoral na inserção da prótese, evitando desvio dos fragmentos que pode levar à instabilidade e falha da fixação distal. Com



**Figura 2** – A) Paciente GM apresentando artrose do quadril direito secundária à artrite reumatóide e soltura de prótese do quadril esquerdo. B) Submetido a ATQ direito e revisão de ATQ esquerdo no mesmo tempo cirúrgico, utilizou-se cabeça femoral para enxerto ósseo autólogo. C) Controle radiográfico de 15 meses com remodelação óssea proximal



**Figura 3** – A) Paciente RF com fratura periprotética no fêmur esquerdo. B) Controle pós-operatório com cabo de aço na diáfise para prevenção de fratura femoral transoperatória. C) Controle radiográfico após dois anos com remodelação óssea proximal, sem utilização de enxerto

a impacção da haste definitiva, redução do implante e testes de estabilidade articular, realiza-se a osteossíntese do fêmur submetido a osteotomia trocantérica estendida com um ou dois cabos de aço, posicionamento do dreno de sucção e sutura da ferida.

No período pós-operatório, inicia-se a fisioterapia no primeiro dia com exercícios de mobilização do tornozelo e isométricos para quadríceps; no segundo dia pós-operatório, é retirado o dreno de sucção e estimula-se o paciente a deambular com descarga parcial do peso com andador ou par de muletas durante oito semanas, seguindo-se com muleta contralateral até aumentar segurança do paciente para deambular sem apoio. O antibiótico endovenoso é mantido até sabermos o resultado das culturas de tecido periprotético retirado no transoperatório, e continuado se necessário. Para prevenção de tromboembolismo pulmonar, além da mobilização precoce e uso de meias elásticas, é também prescrita heparina de baixo peso molecular, iniciada no primeiro dia pós-operatório e mantida por 30 dias.

Os pacientes foram orientados a retornar em três semanas, dois meses, quatro meses, seis meses, 12 meses e anualmente após a cirurgia, sendo avaliados previamente ao procedimento cirúrgico e seguidos no período pós-operatório segundo o *Harris Hip Score*<sup>(30)</sup> (HHS), que refere pontuação menor que 70 como mau resultado, entre 70 e 79 razoável, 80-89 bom e maior que 90, excelente. Nas radiografias, a definição de migração distal da haste femoral, segundo Sporer e Paprosky<sup>(21)</sup>, foi aquela maior que 5mm, tendo, por referência, a distância do centro da cabeça femoral e o pequeno trocanter em radiografias realizadas logo após a cirurgia a até a última

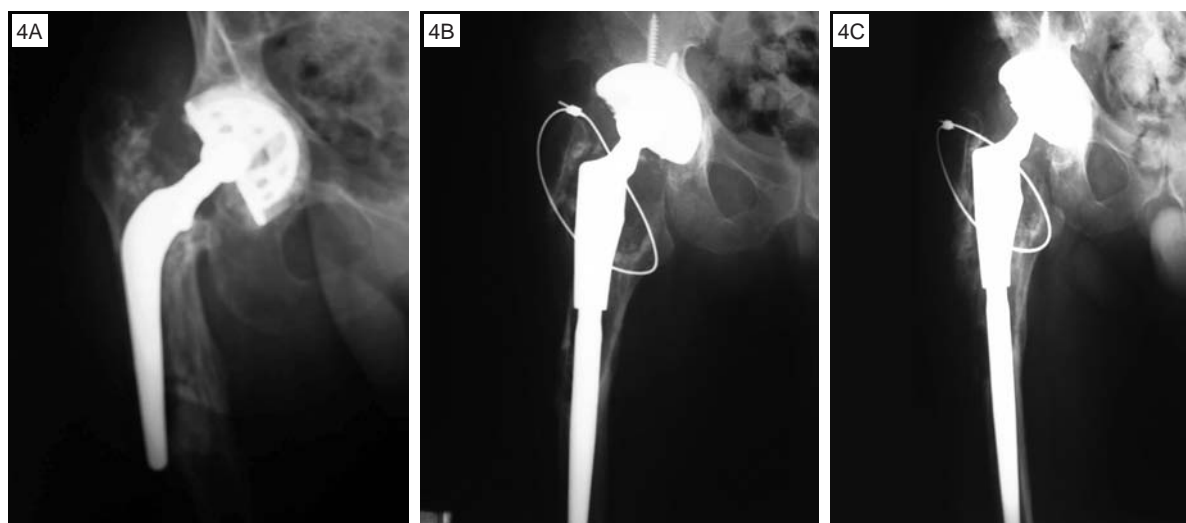
avaliação. A remodelação óssea proximal foi avaliada quantitativamente nas radiografias em anteroposterior e perfil durante o acompanhamento ambulatorial, através do diâmetro cortical na diáfise femoral, 1cm distal ao pequeno trocanter e classificada por Callaghan *et al*<sup>(31)</sup> de acordo com os seguintes critérios: A – aumento do defeito ou sem remodelação; B – pequena remodelação; e C – remodelação óssea significativa. O nosso número ainda modesto de casos operados não foi suficiente para análise estatística, cabendo apenas análise descritiva.

## RESULTADOS

O HHS pré-operatório que apresentava valor médio de 39, mostrou aumento significativo para 93 pontos na última avaliação, o que caracteriza resultado clínico excelente. As radiografias foram avaliadas seguindo-se o critério de migração descrito por Sporer e Paprosky<sup>(21)</sup>, em que não se observou nenhuma migração da haste femoral maior que 5mm, sugerindo que todas as próteses femorais apresentaram osteointegração e mantiveram-se estáveis desde a cirurgia até a última avaliação. A remodelação óssea proximal (Figuras 4a, 4b e 4c), avaliada nas radiografias da última consulta ambulatorial e comparadas com a primeira realizada após a cirurgia, foi dividida, segundo Callaghan *et al*<sup>(31)</sup>, em: tipo A – um caso; tipo B – 14 casos; e tipo C – 15 casos.

Complicações cirúrgicas ocorrem em sete casos (Quadro 2). A paciente com trombose venosa profunda não apresentou qualquer complicação respiratória sintomática, sendo tratada com anticoagulantes e meias elásticas por seis meses, evoluindo sem sequelas.





**Figura 4** – A) Paciente CM apresentava-se com soltura asséptica e haste femoral posicionada em falso trajeto. B) Controle radiográfico pós-operatório com perda óssea proximal extensa, sendo apenas fixado trocanter maior com um cabo de aço. C) Controle radiográfico na última avaliação após dois anos de cirurgia apresentando remodelação óssea proximal, sem uso de enxerto

**Quadro 2** – Complicações pós-operatórias

Complicações	Pacientes
Trombose venosa profunda (TVP)	1
Falha fixação componente acetabular	2
Luxação	1
Infecção superficial	1
Infecção profunda	1
Embolia gordurosa cerebral	1

Os pacientes com soltura precoce do componente acetabular foram reoperados; no primeiro caso foi retirado anel de reconstrução com soltura e substituído por reconstrução acetabular com enxerto ósseo estrutural homólogo de banco de tecidos e cimentado acetábulo em polietileno e, no segundo caso, houve fratura do teto acetabular não reconhecida durante a cirurgia. Assim, foi mantida a cúpula acetabular instável, o que impossibilitou osteointegração, sendo também substituída por enxerto ósseo estrutural homólogo e cúpula de polietileno cimentada.

No paciente que sofreu luxação, esta ocorreu na oitava semana pós-operatória; foi reduzida de forma incruenta sendo o paciente orientado enfaticamente com medidas de cuidados do período pós-operatório precoce para evitar recorrência.

A paciente com infecção superficial foi tratada com reinternação hospitalar e antibióticos endovenosos, evoluindo com remissão do processo infeccioso e melhora clínica e laboratorial. O caso da paciente que evoluiu com infecção profunda foi de manuseio muito mais difícil,

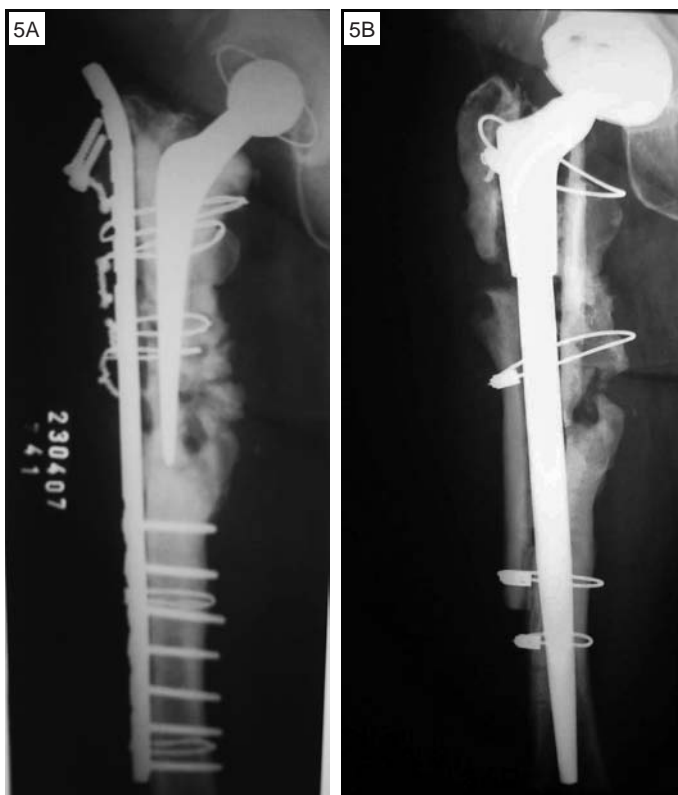
apresentou cultura positiva da amostra do tecido periprotético que havia sido coletado durante a cirurgia, evoluindo com bacteremia e choque séptico sendo internada na unidade de tratamento intensivo (UTI) e submetida a três reintervenções cirúrgicas para limpeza articular; evoluiu de forma satisfatória com melhora clínica e laboratorial, permanecendo com o implante até o momento, sem sinais de soltura, apesar da perda óssea femoral proximal extensa. Outra complicação pós-operatória grave ocorreu com o paciente que desenvolveu embolia gordurosa cerebral sendo também internado na UTI para medidas de suporte e permanecendo internado por longo período; apesar do excelente resultado ortopédico e deambulando sem apoio, ainda hoje, após mais de três anos de seguimento, mantém medicações neurológicas para controle do equilíbrio e de transtornos do humor.

**DISCUSSÃO**

O desenvolvimento de implantes modulares para promover a correção de discrepância de membros inferiores, maior estabilidade do implante e adequação às perdas ósseas proximais, aumentou o sucesso das revisões femorais com próteses não-cimentadas de fixação distal<sup>(3,14,15,23-29)</sup>.

Não foi encontrado, pelos autores, qualquer artigo publicado em revista ortopédica nacional sobre revisão de artroplastia total do quadril com prótese modular não-cimentada de fixação distal, fato que nos estimulou a publicar nossos resultados e acentuar o interesse por este procedimento cirúrgico no Brasil.

Os trabalhos publicados em literatura estrangeira apresentam bons resultados clínicos e radiográficos. McCarthy e Lee<sup>(27)</sup> descreveram resultados de revisão de ATQ com prótese modular de fixação distal e seguimento médio de 14 anos nos quais a taxa de soltura asséptica foi de 9%; todos os casos que evoluíram com falha mecânica apresentavam perdas ósseas Paprosky IIB e IV; nenhum paciente com perdas ósseas II e IIIA evoluiu com perda de fixação. Em nossa casuística ainda não tivemos caso de soltura asséptica, porém nosso seguimento médio ainda é curto (dois anos) e, além disso, entre os 30 casos operados, há cinco classificados como Paprosky IIB e três tipo IV (Figuras 5a e 5b), fato que nos leva a ter seguimento mais rigoroso com esses pacientes. Os demais trabalhos que encontramos estão citados no Quadro 3.



**Figura 5** – A) Paciente DFC apresentava-se com perda óssea femoral proximal extensa, submetida a quatro intervenções cirúrgicas prévias. B) Seguimento com 16 meses mostrando sinais de integração do enxerto homólogo apresentando formação de calo ósseo medial

A migração da haste femoral foi definida por Sporer e Paprosky<sup>(21)</sup> como o deslocamento distal maior que 5mm comparando-se as radiografias realizadas logo após a cirurgia de revisão com as do último seguimento. Essa classificação é extremamente útil, pois há relação

**Quadro 3** – Resultados de revisões de ATQ com componentes femorais modulares não-cimentados de fixação distal

Autores	Casuística	Seguimento (anos)	Sobrevivência
Kwong	143	3,25	97,20%
Murphy	35	2	97,10%
Schuh	179	4	98,90%
Wirtz	142	2,3	95,80%
Kang	42	2 a 5	97,60%
Cameron	320	2 a 12	98,60%
Christie	163	4 a 7	97,10%

direta entre a migração e falha mecânica precoce do implante<sup>(3)</sup>. Em nenhum dos nossos casos houve deslocamento distal do componente femoral maior que 5mm, até as últimas avaliações.

A restauração óssea proximal ocorreu, em maior ou menor grau, em 29 dos nossos 30 casos, dividindo-se, segundo Callaghan *et al*<sup>(31)</sup>, em 14 casos do tipo B e 15 do tipo C. A formação óssea observada está de acordo com muitos trabalhos em que foram utilizadas hastes femorais de fixação distal em titânio, diminuindo a necessidade de se utilizar enxerto ósseo homólogo de banco de tecidos<sup>(32,33)</sup>.

O aumento do *Harris Hip Score* médio de nossos pacientes, de 39,2 para 93,8, caracteriza resultado excelente, seguindo resultados semelhantes na literatura<sup>(3,18,28)</sup>.

Quanto às nossas complicações, encontramos dados semelhantes nos trabalhos pesquisados<sup>(3,14,16-18,24,27,28)</sup>, e nenhuma delas interferiu significativamente na osteointegração das próteses. Apenas em dois casos, IPM e DKC, houve perda funcional significativa por seqüela neurológica e perda óssea femoral proximal extensa, respectivamente. Em discordância com os mesmos trabalhos analisados, não tivemos casos de fratura femoral em que acreditamos que, além da programação pré-operatória cuidadosa, a cerclagem do fêmur distal previamente à impacção da haste contribuiu para aumentar a resistência mecânica.

A maior preocupação nas próteses modulares de fixação distal é o risco de fratura na junção dos componentes. Pierson *et al*<sup>(34)</sup> descreveram incidência de quebra do material na modularidade de 0,29% no qual havia associação direta com: (1) componentes femorais com *offset* estendido (maior braço de alavanca); e (2) perda óssea femoral proximal extensa (menor apoio para a prótese). Nenhum paciente em nossa casuística sofreu

fratura do implante até o momento. A descrição de fratura da haste não é exclusiva de próteses modulares, ela também ocorre em implantes com peça única<sup>(35,36)</sup>. Para evitar maior estresse mecânico aos implantes, os enxertos ósseos estruturais de banco de tecidos (Figura 5b) são fortemente recomendáveis nas perdas ósseas extensas para aumentar o apoio proximal dos componentes femorais.

## CONCLUSÃO

Nossos resultados com revisão de artroplastia total do quadril com prótese modular não-cimentada de fixação distal tipo ZMR® foram extremamente animadores, com todos os componentes evoluindo com osteointegração e permanecendo fixos até a última avaliação, constituindo valiosa opção de tratamento nas revisões femorais em ATQ.

## REFERÊNCIAS

- Kurtz S, Mowat F, Ong K, Chan N, Lau E, Halpern M. Prevalence of primary and revision total hip and knee arthroplasty in the United States from 1990 through 2002. *J Bone Joint Surg Am.* 2005;87(7):1487-97.
- Sculco TP, Sporer SM. Primary total hip and knee arthroplasty projections for the US population to the year 2030. Rosemont, IL: American Academy of Orthopaedic Surgeons; 2002.
- Kang MN, Huddleston JI, Hwang K, Imrie S, Goodman SB. Early outcome of a modular femoral component in revision total hip arthroplasty. *J Arthroplasty.* 2008;23(2):220-5.
- Mulroy WF, Harris WH. Revision total hip arthroplasty with use of so-called second-generation cementing techniques for aseptic loosening of the femoral component. A fifteen-year-average follow-up study. *J Bone Joint Surg Am.* 1996;78(3):325-30.
- Kavanagh BF, Ilstrup DM, Fitzgerald RH Jr. Revision total hip arthroplasty. *J Bone Joint Surg Am.* 1985;67(4):517-26.
- Katz RP, Callaghan JJ, Sullivan PM, Johnston RC. Long-term results of revision total hip arthroplasty with improved cementing technique. *J Bone Joint Surg Br.* 1997;79(2):322-6.
- Haydon CM, Mehin R, Burnett S, Rorabeck CH, Bourne RB, McCalden RW, et al. Revision total hip arthroplasty with use of a cemented femoral component. Results at a mean of ten years. *J Bone Joint Surg Am.* 2004;86(6):1179-85.
- Berry DJ, Harmsen WS, Ilstrup D, Lewallen DG, Cabanela ME. Survivorship of uncemented proximally porous-coated femoral components. *Clin Orthop Relat Res.* 1995;(319):168-77.
- Malkani AL, Lewallen DG, Cabanela ME, Wallrichs SL. Femoral component revision using an uncemented, proximally coated, long-stem prosthesis. *J Arthroplasty.* 1996;11(4):411-8.
- Hedley AK, Gruen TA, Ruoff DP. Revision of failed total hip arthroplasties with uncemented porous-coated anatomic components. *Clin Orthop Relat Res.* 1988;(235):75-90.
- Woolson ST, Delaney TJ. Failure of a proximally porous-coated femoral prosthesis in revision total hip arthroplasty. *J Arthroplasty.* 1995;(10 Suppl):S22-8.
- Halliday BR, English HW, Timperley AJ, Gie GA, Ling RS. Femoral impaction-grafting with cement in revision total hip replacement. Evolution of the technique and results. *J Bone Joint Surg Br.* 2003;85(6):809-17.
- Sierra RJ, Charity J, Tsiridis E, Timperley JA, Gie GA. The use of long cemented stems for femoral impaction grafting in revision total hip arthroplasty. *J Bone Joint Surg Am.* 2008;90(6):1330-6.
- Sporer SM, Paprosky WG. Femoral fixation in the face of considerable bone loss: the use of modular stems. *Clin Orthop Relat Res.* 2004;(429):227-31.
- Engh CA Jr, Hopper RH Jr, Engh CA Sr. Distal ingrowth components. *Clin Orthop Relat Res.* 2004;(420):135-41.
- Ko PS, Lam JJ, Tio MK, Lee OB, Ip FK. Distal fixation with Wagner revision stem in treating Vancouver type B2 periprosthetic femur fractures in geriatric patients. *J Arthroplasty.* 2003;18(4):446-52.
- Paprosky WG, Greidanus NV, Antoniou J. Minimum 10-year-results of extensively porous-coated stems in revision hip arthroplasty. *Clin Orthop Relat Res.* 1999;(369):230-42.
- Nadaud MC, Griffin WL, Fehring TK, Mason JB, Tabor OB Jr, Odum S, et al. Cementless revision total hip arthroplasty without allograft in severe proximal femoral defects. *J Arthroplasty.* 2005;20(6):738-44.
- Valle CJ, Paprosky WG. Classification and an algorithmic approach to the reconstruction of femoral deficiency in revision total hip arthroplasty. *J Bone Joint Surg Am.* 2003;85(Suppl 4):1-6.
- McAuley JP, Engh CA Jr. Femoral fixation in the face of considerable bone loss: cylindrical and extensively coated femoral components. *Clin Orthop Relat Res.* 2004;(429):215-21.
- Sporer SM, Paprosky WG. Revision total hip arthroplasty: the limits of fully coated stems. *Clin Orthop Relat Res.* 2003;(417):203-9.
- Barrington JW, Freiberg AA, Rubash HE. Femoral component revision: modularity. In: Callaghan JJ, Rosenberg AG, Rubash HE, editors. *The adult hip.* 2nd. Philadelphia: Lippincott Williams & Wilkins; 2007.
- Goldberg VM. Revision total hip arthroplasty using a cementless modular femoral hip design. *Am J Orthop (Belle Mead NJ).* 2002;31(4):202-4.
- Park YS, Moon YW, Lim SJ. Revision total hip arthroplasty using a fluted and tapered modular distal fixation stem with and without extended trochanteric osteotomy. *J Arthroplasty.* 2007;22(7):993-9.
- Cherubino P, Surace MF, Zatti G. Stem revision: special implant versus primary device. *Chir Organi Mov.* 2003;88(3):281-4.
- Hinrichs F, Boudriot U, Hünerkopf M, Griss P. [Design and first clinical results with the ZMR taper revision prosthesis]. *Z Orthop Ihre Grenzgeb.* 2005;143(3):355-9.
- McCarthy JC, Lee JA. Complex revision total hip arthroplasty with modular stems at a mean of 14 years. *Clin Orthop Relat Res.* 2007;465:166-9.
- Kwong LM, Miller AJ, Lubinus P. A modular distal fixation option for proximal bone loss in revision total hip arthroplasty: a 2- to 6-year follow-up study. *J Arthroplasty.* 2003;18(3 Suppl 1):94-7.
- Jones RE. Modular revision stems in total hip arthroplasty. *Clin Orthop Relat Res.* 2004;(420):142-7.
- Harris WH. Traumatic arthritis of the hip after dislocation and acetabular fractures: treatment by mold arthroplasty. An end-result study using a new method of result evaluation. *J Bone Joint Surg Am.* 1969;51(4):737-55.
- Callaghan JJ, Salvati EA, Pellicci PM, Wilson PD Jr, Ranawat CS. Results of revision for mechanical failure after cemented total hip replacement, 1979 to 1982. A two to five-year follow-up. *J Bone Joint Surg Am.* 1985;67(7):1074-85.
- Boehm PM. Revision Wagner technique: stem. In: Callaghan JJ, Rosenberg AG, Rubash HE, editors. *The adult hip.* 2nd. Philadelphia: Lippincott Williams & Wilkins; 2007.
- Pina Cabral FJS, Rabello BT, Pina Cabral FM, Silveira SLC, Penedo JLM, Freitas EHA, et al. Revisão de artroplastia total de quadril utilizando haste femoral de Wagner. *Rev Bras Ortop.* 2006;41(10):393-8.
- Pierson JL, Crowninshield RD, Earles DR. Fatigue fracture of a modular revision femoral component: a report of forty cases. Rosemont, IL: American Academy of Orthopaedic Surgeons; 2005.
- Busch CA, Charles MN, Haydon CM, Bourne RB, Rorabeck CH, Macdonald SJ, et al. Fractures of distally-fixed femoral stems after revision arthroplasty. *J Bone Joint Surg Br.* 2005;87(10):1333-6.
- Crowninshield RD, Maloney WJ, Wentz DH, Levine DL. The role of proximal femoral support in stress development within hip prostheses. *Clin Orthop Relat Res.* 2004;(420):176-80.