

# PROPOSTA DE PADRONIZAÇÃO DO ESTUDO RADIOGRÁFICO DO QUADRIL E DA PELVE

## PROPOSAL FOR STANDARDIZATION OF RADIOGRAPHIC STUDIES ON THE HIP AND PELVIS

Giancarlo Cavalli Polesello<sup>1</sup>, Tarsila Sato Nakao<sup>2</sup>, Marcelo Cavalheiro de Queiroz<sup>3</sup>, Daniel Daniachi<sup>3</sup>, Walter Ricioli Junior<sup>3</sup>, Rodrigo Pereira Guimarães<sup>4</sup>, Emerson Kiyoshi Honda<sup>5</sup>, Nelson Keiske Ono<sup>6</sup>

### RESUMO

O diagnóstico das afecções do quadril e da pelve é baseado em história clínica detalhada, exame físico e exames complementares adequados para cada afecção. A radiografia simples ainda constitui o exame inicial de escolha e, diante da sua importância, existe a necessidade da realização de estudos radiográficos padronizados, tanto na sua execução quanto nas séries radiográficas, de acordo com as diferentes afecções. O objetivo deste artigo é propor a padronização das principais incidências radiográficas do quadril e da pelve, realização de séries específicas para diferentes afecções e orientação técnica quanto à realização das mesmas.

**Descritores** - Quadril/patologia; Quadril/radiografia; Pelve/patologia; Pelve/radiografia

### ABSTRACT

*Diagnoses of hip and pelvis disorders are based on the detailed medical history, physical examination and laboratory tests, as appropriate for each condition. Plain radiography is still the initial examination of choice and, because of its importance, there is a need to standardize radiographic studies, both in relation to execution and in radiographic series, according to the different pathological conditions. The aim of this paper was to propose standardization for the main radiographic views of the hip and pelvis, and with regard to performing specific series for different pathological conditions, and to provide technical guidance for achieving these aims.*

**Keywords** - Hip/pathology; Hip/radiography; Pelvis/pathology; Pelvis/radiography

### INTRODUÇÃO

O diagnóstico das afecções do quadril e da pelve é baseado em história clínica detalhada, exame físico e exames complementares adequados para cada afecção.

A radiografia simples ainda constitui o exame inicial de escolha, apesar da tomografia computadorizada e da ressonância nuclear magnética serem úteis para confirmação diagnóstica<sup>(1,2)</sup>.

Diante da importância da radiografia, existe a necessidade da realização de estudos radiográficos pa-

dronizados, tanto na sua execução quanto nas séries radiográficas, de acordo com as diferentes afecções. O objetivo deste artigo é propor a padronização das principais incidências radiográficas do quadril e da pelve, realização de séries específicas para diferentes afecções e orientação técnica quanto à realização das mesmas.

### INCIDÊNCIAS RADIOGRÁFICAS

#### A) Série não traumática

1) Radiografia da bacia incidência anteroposterior (AP):

1 - Professor Assistente Doutor; Assistente do Grupo de Quadril da Faculdade de Ciências Médicas da Santa Casa de São Paulo – São Paulo, SP, Brasil.

2 - Médica Ortopedista; Ex-Estagiária do Grupo de Quadril da Faculdade de Ciências Médicas da Santa Casa de São Paulo – São Paulo, SP, Brasil.

3 - Médico Ortopedista; Assistente do Grupo de Quadril da Faculdade de Ciências Médicas da Santa Casa de São Paulo – São Paulo, SP, Brasil.

4 - Instrutor de Ensino Mestre; Assistente do Grupo de Quadril da Faculdade de Ciências Médicas da Santa Casa de São Paulo – São Paulo, SP, Brasil.

5 - Instrutor de Ensino Doutor; Membro Sênior do Grupo de Quadril da Faculdade de Ciências Médicas da Santa Casa de São Paulo – São Paulo, SP, Brasil.

6 - Professor Assistente Doutor; Chefe do Grupo de Quadril da Faculdade de Ciências Médicas da Santa Casa de São Paulo – São Paulo, SP, Brasil.

Trabalho realizado no Departamento de Ortopedia e Traumatologia da Faculdade de Ciências Médicas da Santa Casa de São Paulo – Diretor: Prof. Dr. Osmar Avanzi.

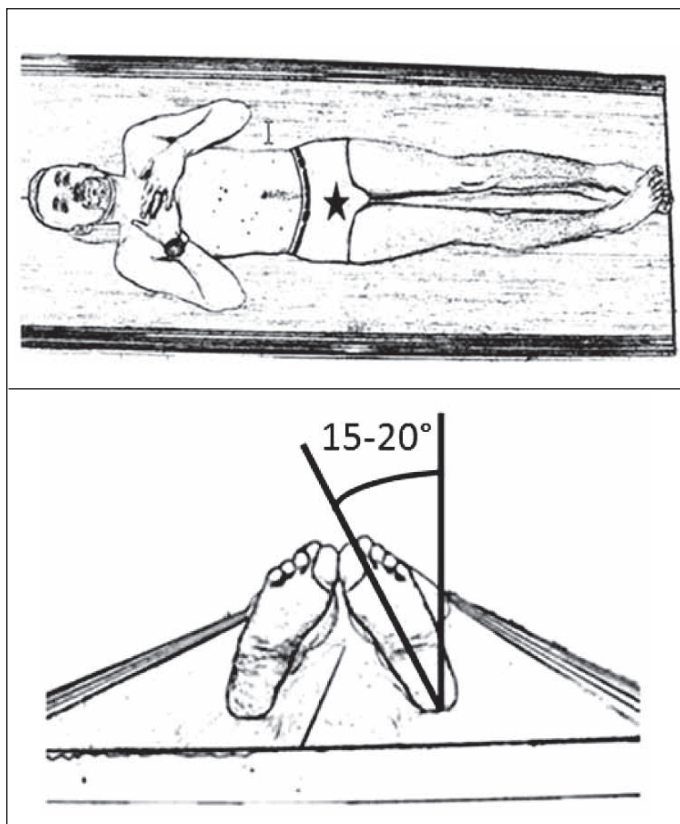
Correspondência: Rua Dr. Cesário Motta Júnior, 112, Prédio Ortopedia, 2º andar, Sala Quadril – 01221-020 – São Paulo, SP, Brasil. E-mail: dot.quadril@hotmail.com

Trabalho recebido para publicação: 11/01/2011, aceito para publicação: 25/03/2011.

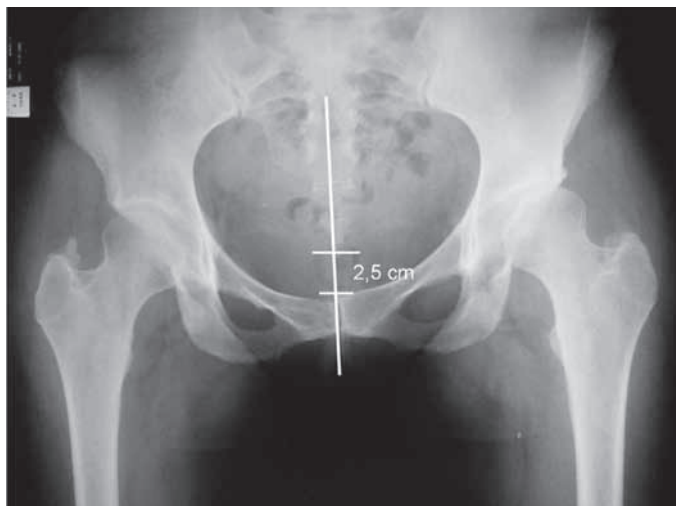
Os autores declaram inexistência de conflito de interesses na realização deste trabalho / *The authors declare that there was no conflict of interest in conducting this work*

Este artigo está disponível online nas versões Português e Inglês nos sites: [www.rbo.org.br](http://www.rbo.org.br) e [www.scielo.br/rbort](http://www.scielo.br/rbort)  
This article is available online in Portuguese and English at the websites: [www.rbo.org.br](http://www.rbo.org.br) and [www.scielo.br/rbort](http://www.scielo.br/rbort)

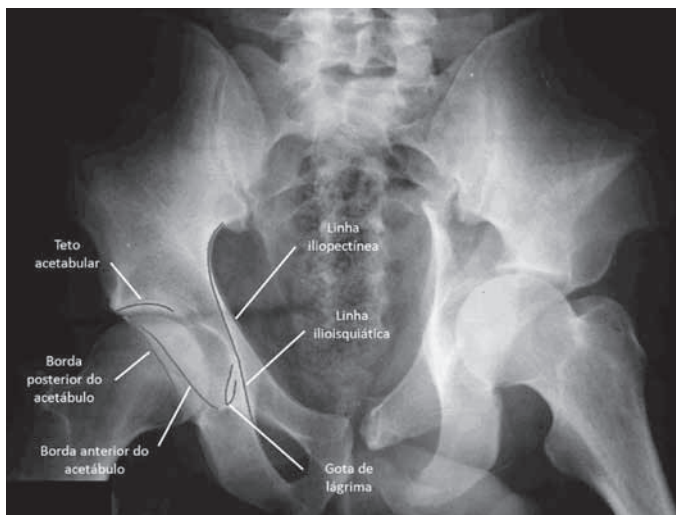
- Paciente em decúbito dorsal ou posição ortostática;
- Raio incidente na linha mediana logo acima da sínfise púbica, pés rodados internamente de 15 a 20° (para correção do ângulo de anteversão do colo), de maneira que o trocanter maior não se sobreponha ao colo femoral (Figura 1);
- Deve ser visibilizado o cóccix alinhado com a sínfise púbica, distando 2,5cm cranial no sexo feminino e 1,5cm no masculino. Os forames obturados devem estar simétricos<sup>(3)</sup> (Figura 2);
- Pode-se observar a linha iliopectínea, linha ilioisquiática ou de Köehler<sup>(4)</sup>, gota de lágrima (limite inferior do acetábulo), teto acetabular e bordas das paredes anterior e posterior (Figura 3); e
- A radiografia da bacia em AP é a principal incidência na série radiográfica do quadril e da bacia; no entanto, sua realização com carga é controversa na literatura. Conrozier *et al*<sup>(5)</sup> e Vanni *et al*<sup>(6)</sup> demonstraram que somente nos pacientes com coxartrose há diminuição do espaço articular comparando-se com a radiografia sem carga. No entanto, em pacientes com quadril normal ou em casos de artrose inicial, o uso da radiografia com carga não é necessário<sup>(6-8)</sup>.



**Figura 1** – Radiografia de bacia em incidência anteroposterior: posicionamento do paciente em decúbito dorsal com os membros inferiores rodados internamente de 15 a 20 graus; raio incidente na linha mediana, logo acima da sínfise púbica.



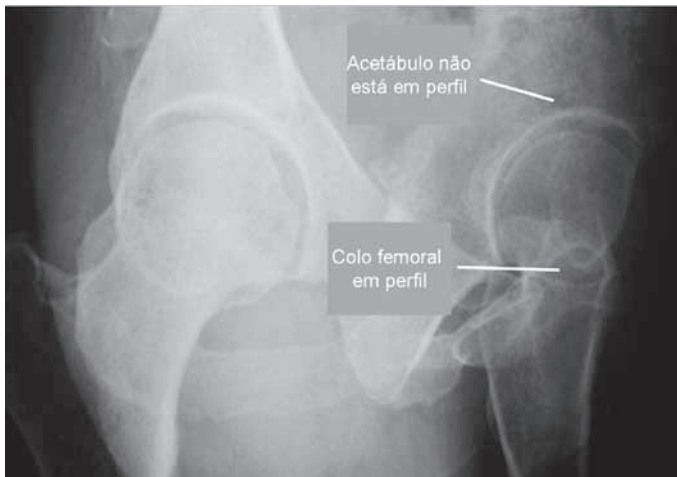
**Figura 2** – Radiografia de bacia em incidência anteroposterior executada com técnica correta. Observar o alinhamento do cóccix com a sínfise púbica. O cóccix deve estar localizado cranialmente, não distando mais de 2,5cm da sínfise púbica.



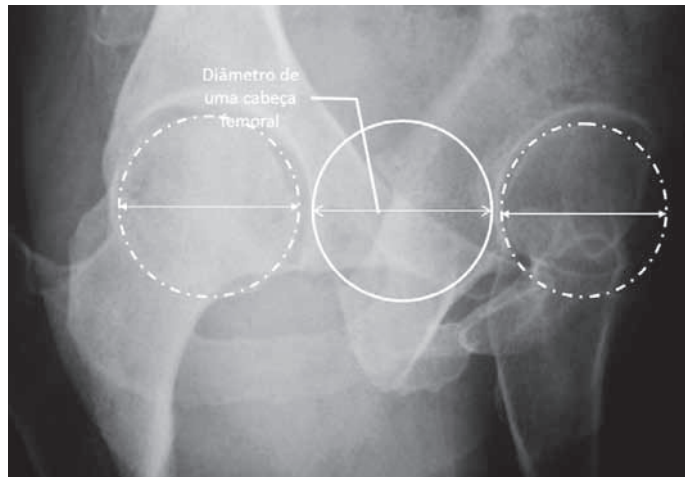
**Figura 3** – Radiografia de bacia em incidência anteroposterior e as principais estruturas identificadas.

2) Falso perfil de Lequesne<sup>(9)</sup>:

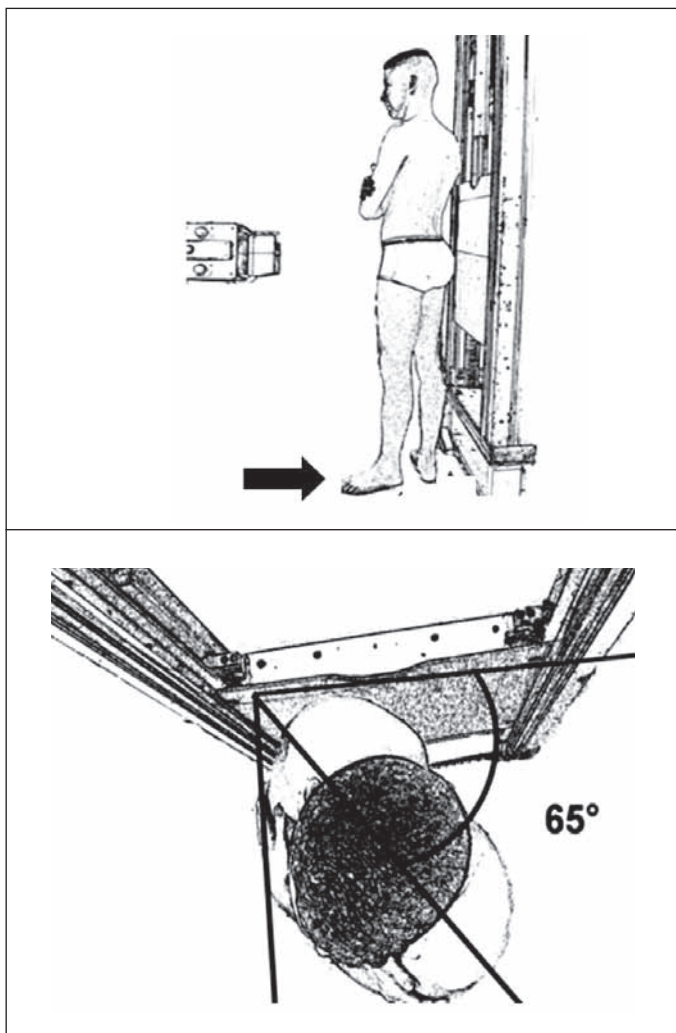
- É um falso perfil, pois corresponde ao perfil da cabeça e do fêmur proximal e não do acetábulo (Figura 4);
- Paciente em posição ortostática, com o dorso inclinado 65° anteriormente em relação ao chassi do filme, ambos membros inferiores em rotação externa, sendo o acometido (membro mais distante do chassi) perpendicular em relação ao chassi e o contralateral paralelo ao chassi (Figura 5);
- Quando bem executada, observar entre as cabeças femorais a distância correspondente ao diâmetro de uma cabeça femoral (Figura 6); e
- É uma incidência útil para a visualização do pinçamento medial e anterossuperior da articulação coxofemoral. Portanto, é importante para a avaliação da coxartrose e displasia acetabular<sup>(2,10,11)</sup>.



**Figura 4** – Radiografia falso perfil de Lequesne, denominada falso perfil pois corresponde ao perfil da cabeça e do fêmur proximal, e não do acetábulo.



**Figura 6** – Radiografia falso perfil de Lequesne executada com técnica correta. Observar a distância entre as duas cabeças correspondente a um diâmetro das mesmas.



**Figura 5** – Radiografia falso perfil de Lequesne. Observar posicionamento do paciente com o membro inferior esquerdo acometido mais distante do chassi. Paciente em posição ortostática, com o dorso inclinado 65° anteriormente em relação ao chassi do filme, ambos membros inferiores em rotação externa, sendo o acometido perpendicular em relação ao chassi e o contralateral paralelo ao chassi.

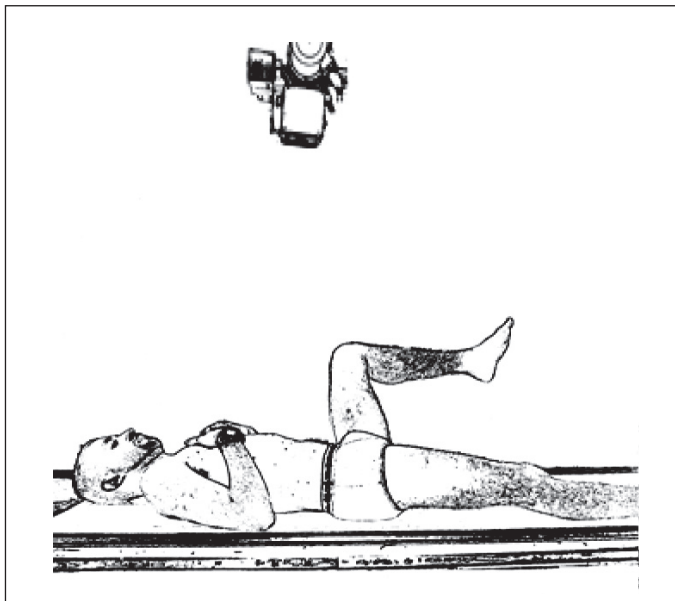
### 3) Perfil de Ducroquet:

- Paciente posicionado em decúbito dorsal, quadril acometido com flexão de 90° e abdução de 45° (portanto, precisa de boa mobilidade do quadril para a realização) (Figura 7);
- Raio centrado verticalmente na articulação coxofemoral;
- Observa-se o perfil do colo femoral, com boa visibilização da região anterossuperior da transição cabeça-colo femoral, local mais frequente do impacto femoroacetabular tipo CAME. Além do colo, visibiliza-se o teto acetabular e pode-se identificar a presença de corpo estranho intra-articular (Figura 8);
- A incidência de Dunn é um perfil semelhante, realizada com flexão do quadril de 45° e abdução de 20°. Nessa incidência também observa-se bem o segmento anterossuperior da transição cabeça-colo femoral; e
- Pode-se realizar a mensuração do ângulo alfa em ambas as incidências (ângulo formado entre o eixo longitudinal do colo femoral e uma linha passando pelo centro de rotação da cabeça femoral e pelo ponto da junção cabeça-colo a partir da qual a distância ao centro da cabeça excede o raio, ou seja, perde a esfericidade. Seu valor normal não deve exceder 55°)<sup>(3,12,13)</sup> (Figura 9).

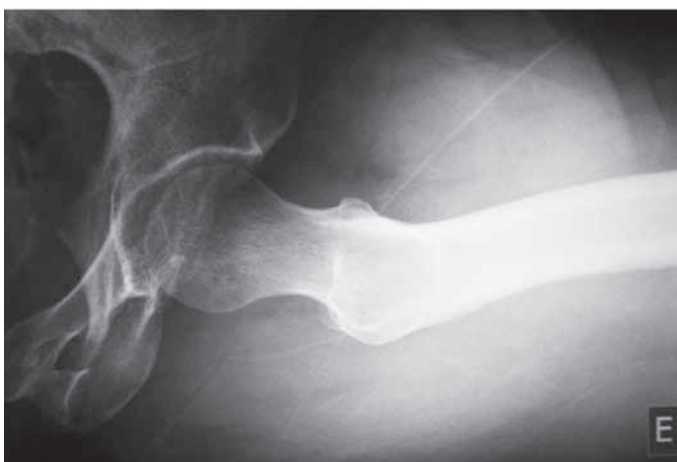### 4) Perfil cirúrgico de Arcelin ou *cross table*:

- Paciente em decúbito dorsal com flexão de 90 graus do quadril contralateral;
- A ampola de raios-X deve ser angulada 45° cranialmente no plano horizontal, em direção à raiz da coxa (não necessita mobilização do quadril acometido, sendo ideal para pacientes traumatizados) (Figura 10); e
- Observa-se o colo femoral em perfil e a transição cabeça-colo.

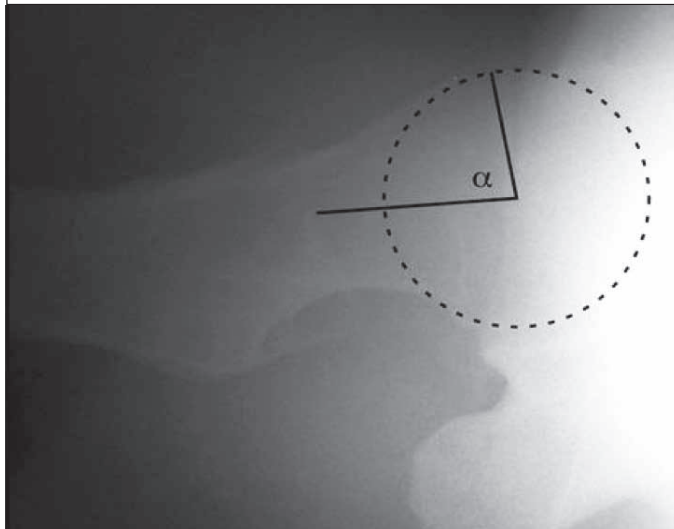
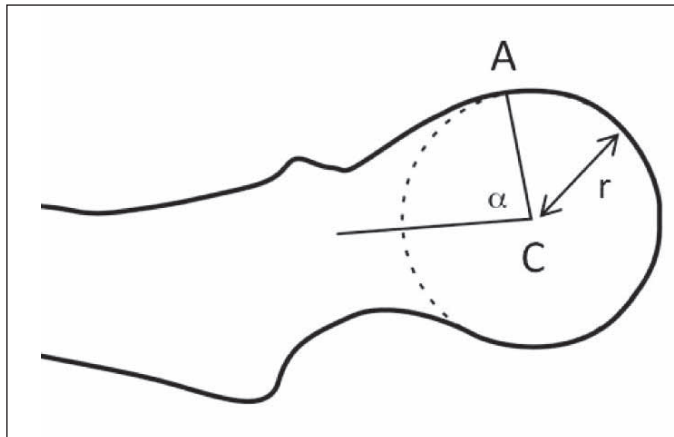




**Figura 7** – Incidência perfil de Ducroquet. Paciente posicionado em decúbito dorsal, quadril acometido com flexão de 90° e abdução de 45°. Raio centrado verticalmente na articulação coxofemoral.



**Figura 8** – Radiografia na incidência de perfil de Ducroquet.



**Figura 9** – Mensuração do ângulo alfa (na incidência de perfil de Ducroquet: ângulo formado pelo eixo longitudinal do colo femoral e a linha AC (A – ponto da perda de esfericidade da junção cabeça-colo, C – centro da cabeça, r – raio da cabeça femoral).

5) Radiografia de bacia Lauenstein (posição de rã):

- Paciente em posição supina com dupla abdução dos membros inferiores; raio incidente na linha mediana, logo acima da sínfise púbica, orientado verticalmente (Figura 11).

Dada a superposição de imagens no lado femoral e no acetabular, trata-se de uma radiografia igual de bacia frente, sendo questionada sua utilidade no adulto.

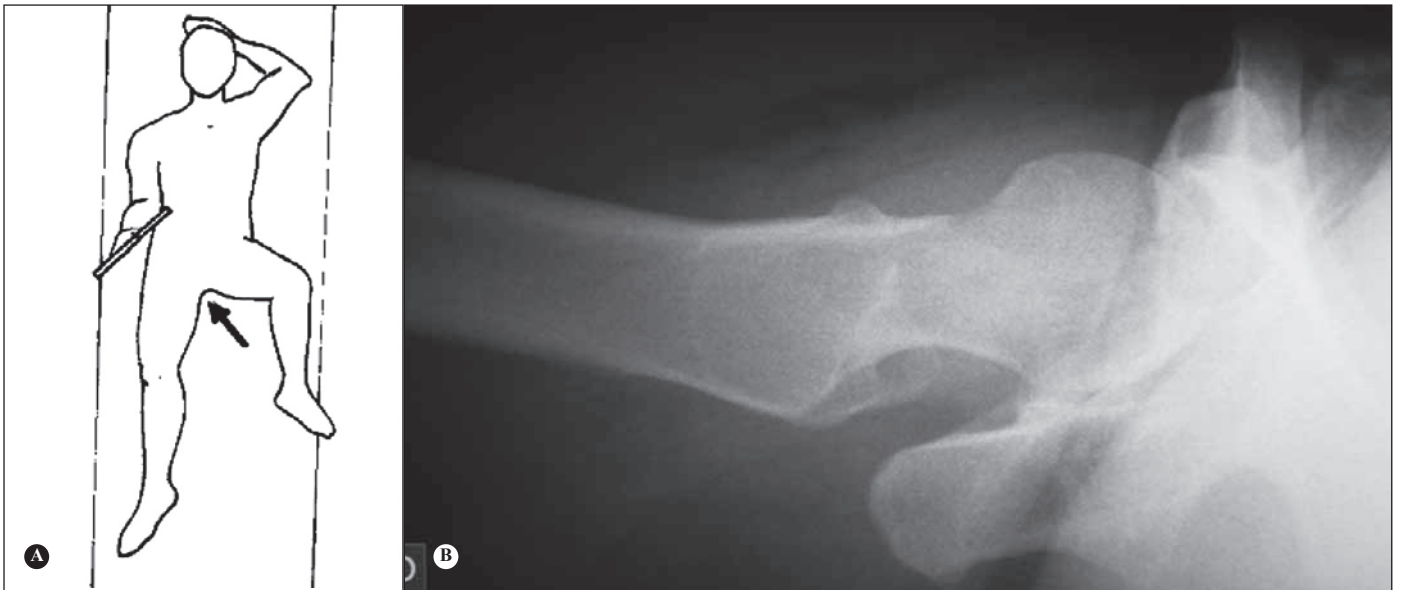**B) Série traumática**

1) Alar<sup>(14)</sup>:

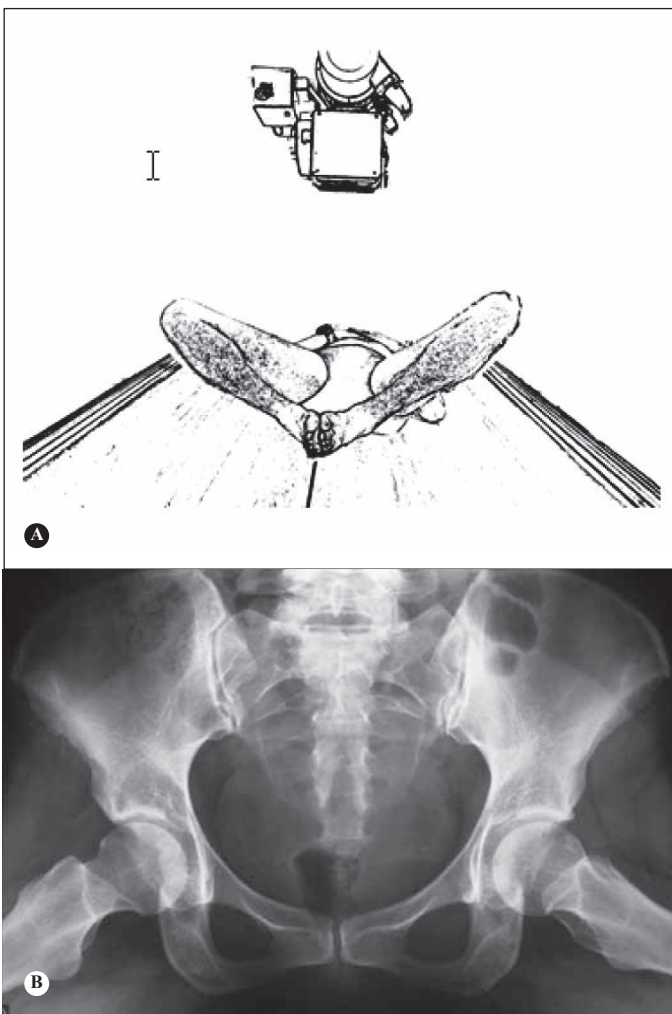
- Paciente em posição supina com rotação de 45° sobre o lado acometido; raio centrado verticalmente na raiz da coxa (Figura 12);

- Evidencia a asa do íliaco, articulação sacro-íliaca, coluna posterior e parede anterior do acetábulo (Figura 13);

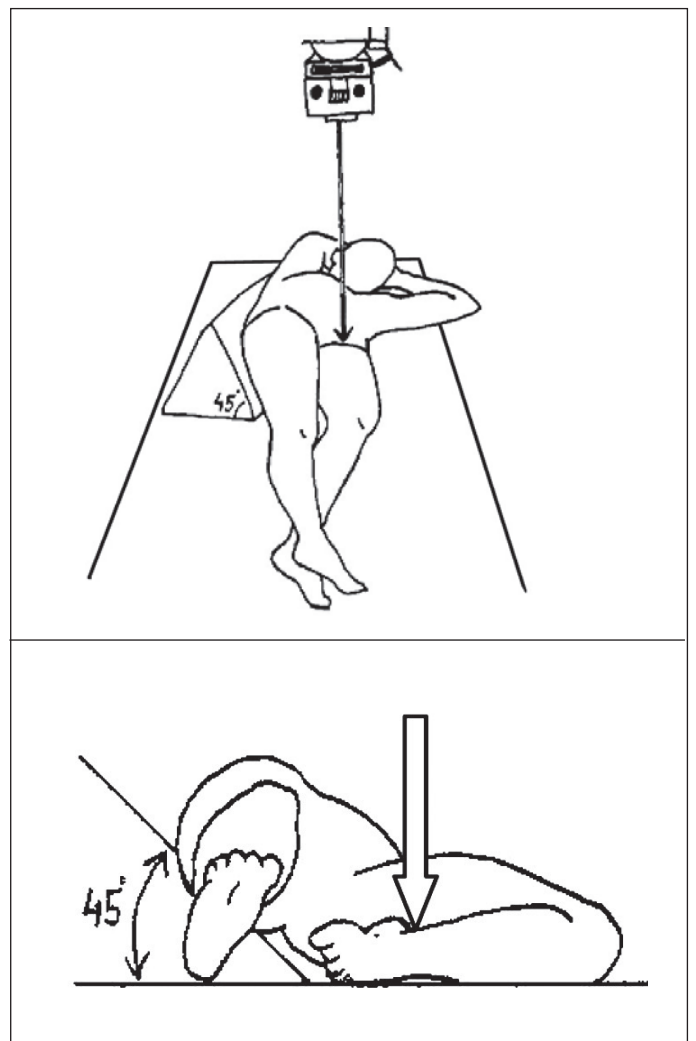
- Indicado principalmente para traumatismos, em especial fraturas do acetábulo<sup>(15,16)</sup>.



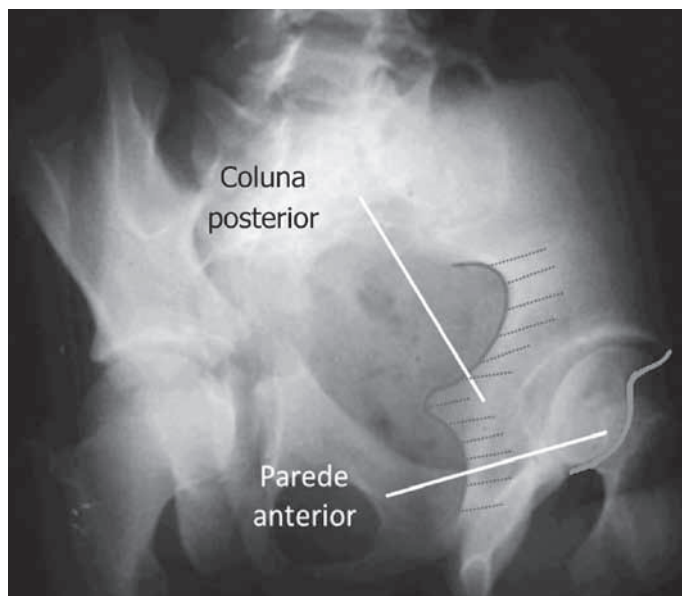
**Figura 10** – A) Incidência de perfil cirúrgico. Paciente em decúbito dorsal, a ampola de raios-X deve ser angulada 45° cranialmente no plano horizontal, em direção à raiz da coxa. B) Radiografia em incidência de perfil cirúrgico.



**Figura 11** – A) Radiografia de bacia Lauenstein. Paciente em posição supina com dupla abdução dos membros inferiores; raio incidente na linha mediana, logo acima da sínfise púbica, orientado verticalmente. B) Radiografia de bacia Lauenstein.



**Figura 12** – Incidência oblíqua alar da bacia. Paciente em posição supina com rotação de 45° sobre o lado acometido; raio centrado verticalmente na raiz da coxa.



**Figura 13** – Radiografia de bacia em incidência alar do quadril esquerdo.

2) Obturatriz ou foraminal<sup>(14)</sup>:

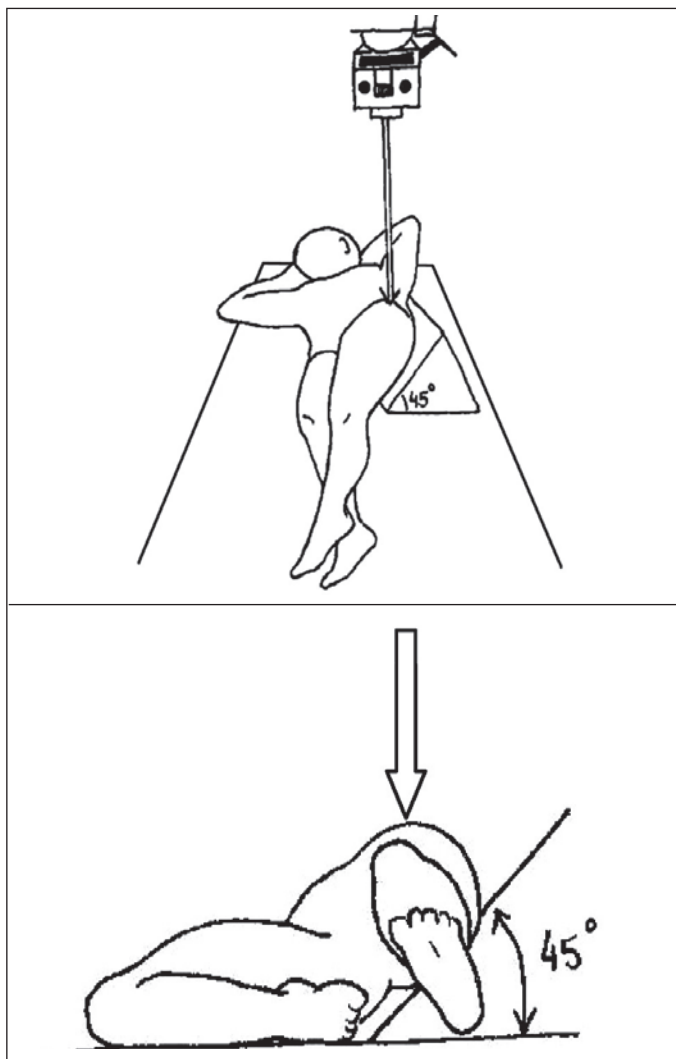
- Paciente em posição supina rodado 45° sobre o lado não acometido; raio centrado verticalmente na raiz da coxa (Figura 14);
- Evidencia coluna anterior e parede posterior do acetábulo (Figura 15); e
- Indicado principalmente para traumatismos, em especial fraturas do acetábulo<sup>(15,16)</sup>.

3) *Inlet* ou de entrada da pelve<sup>(17)</sup>:

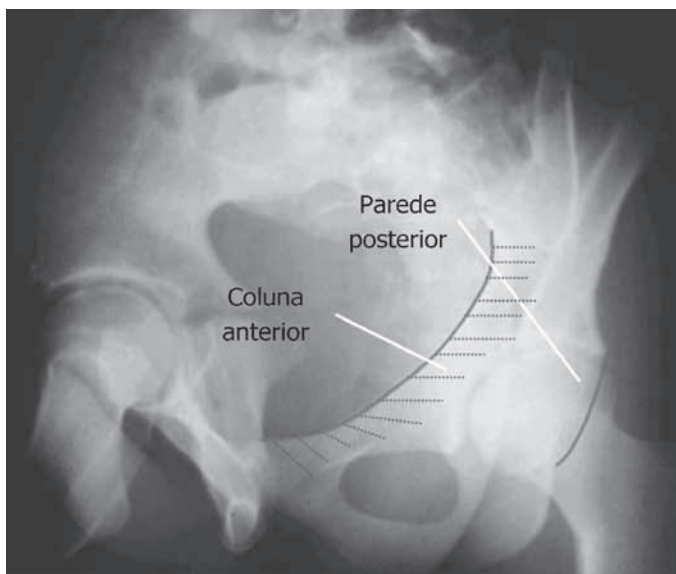
- Paciente em decúbito dorsal horizontal, com raio incidente no sentido crânio-caudal com angulação de 60° (Figura 16);
- Quando bem realizado, observar a sobreposição do promontório à cortical anterior do corpo vertebral de S1<sup>(17)</sup>;
- Indicado principalmente para traumatismos (fratura da pelve); e
- Permite avaliar a integridade do anel pélvico, assim como desvios anteroposteriores e rotacionais.

4) *Outlet* ou de saída da pelve<sup>(17)</sup>:

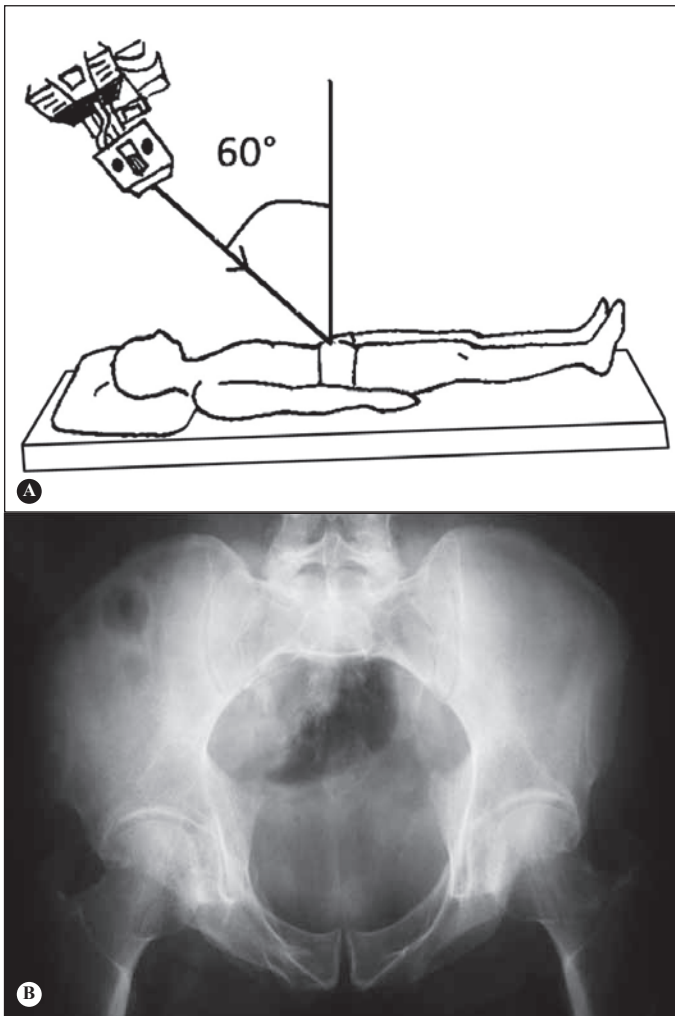
- Paciente em decúbito dorsal horizontal, com raio incidente no sentido caudo-cranial com angulação de 45° (Figura 17);
- Técnica bem realizada quando a parte superior da sínfise púbica está no mesmo nível do segundo corpo sacral;
- Indicado principalmente para traumatismos (fratura da pelve);
- Permite avaliar fraturas do sacro (observar o formato de cunha quando íntegro e avaliar o contorno dos forames), assim como fraturas da porção posterior da asa do íliaco e do ramo púbico, disjunção sacroilíaca e desvios verticais<sup>(17)</sup>.



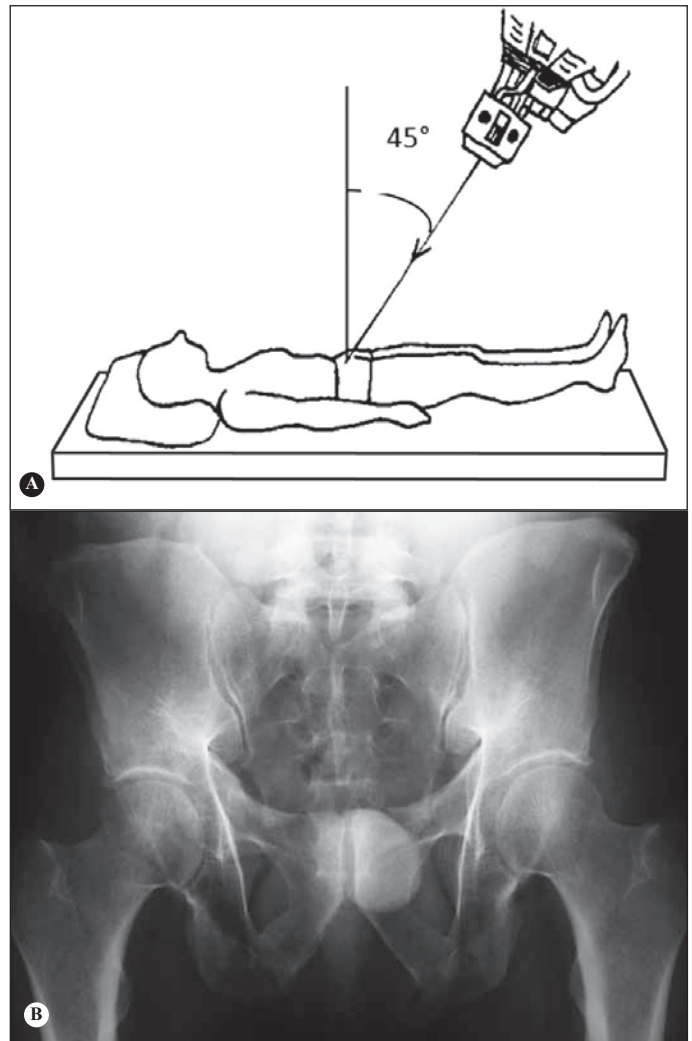
**Figura 14** – Incidência oblíqua foraminal da bacia. Paciente em posição supina com rotação de 45° sobre o lado não acometido; raio centrado verticalmente na raiz da coxa.



**Figura 15** – Radiografia de bacia em incidência foraminal do quadril esquerdo.



**Figura 16** – Incidência inlet da bacia. A) Paciente em decúbito dorsal horizontal, com raio incidente no sentido crânio-caudal com angulação de  $60^\circ$ . B) Radiografia incidência inlet da bacia executada com técnica correta. Observar a sobreposição do promontório à cortical anterior do corpo vertebral de S1.



**Figura 17** – Incidência outlet da bacia. A) Paciente em decúbito dorsal horizontal, com raio incidente no sentido caudo-cranial com angulação de  $45^\circ$ . B) Radiografia em incidência outlet da bacia.

### C) Sugestões de incidências por afecção

#### 1) Coxartrose:

A radiografia de bacia em AP continua sendo o principal exame, sendo possível classificar o grau de artrose.

Outra incidência muito útil, principalmente para casos iniciais de artrose, é o falso perfil de Lequesne, pois evidência pinçamento anterossuperior e medial, muitas vezes não observados claramente na incidência em AP (Figura 18), o que pode levar a indicações e cirurgias inadequadas.

#### 2) Alterações na morfologia e profundidade acetabular:

A radiografia de bacia em AP permite visibilizar alterações na versão do acetábulo, displasia, protrusão acetabular e coxa profunda.

Alterações na profundidade acetabular devem ser baseadas na linha ilioisquiática, sendo denominada coxa profunda quando o fundo do acetábulo toca a linha e

protrusão acetabular quando a cabeça femoral ultrapassa tal linha (Figura 19).

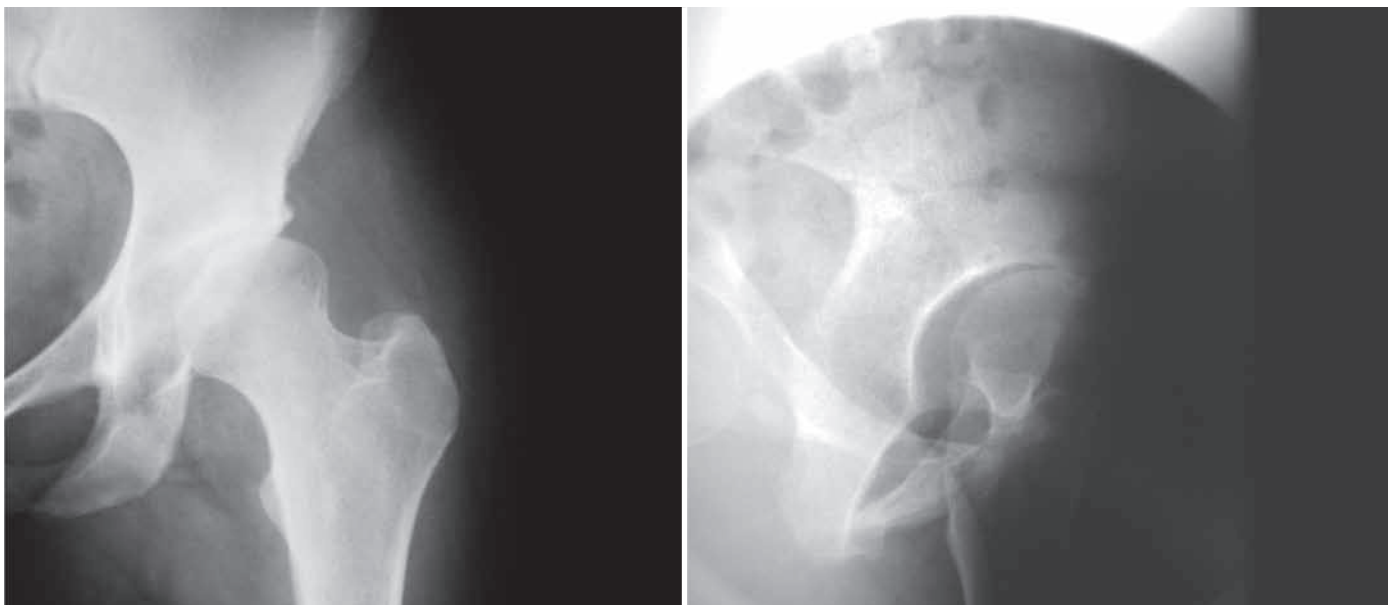
A incidência de Lequesne também é útil na avaliação da displasia acetabular, mensurando o ângulo de cobertura anterior da cabeça femoral, cujo valor normal é igual ou maior a  $25^\circ$ <sup>(2)</sup> (Figura 20).

#### 3) Impacto femoroacetabular:

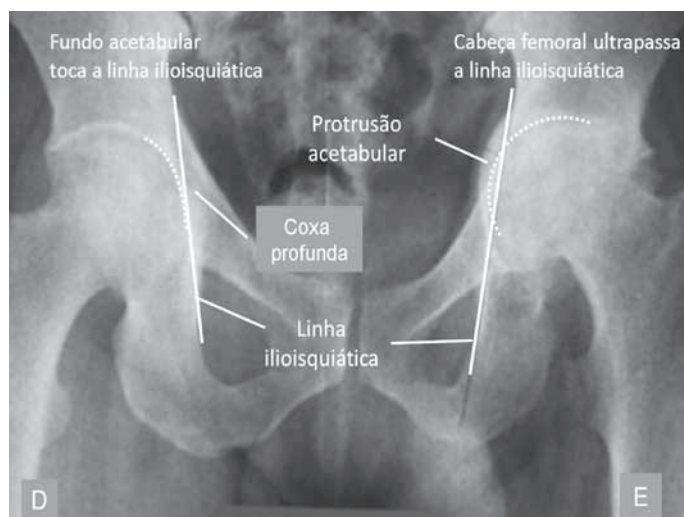
Com a radiografia em AP podemos avaliar a presença de deformidade na porção proximal do fêmur, alterações na versão do acetábulo e displasia.

As incidências de Lequesne, Ducroquet e Dunn são utilizadas para avaliação da esfericidade da junção cefalocervical, principalmente na porção anterolateral, assim como a cobertura acetabular da cabeça femoral. Pela incidência em falso perfil de Lequesne podemos visibilizar um eventual excesso de cobertura acetabular (impacto tipo Pincer)<sup>(18)</sup>.





**Figura 18** – Incidência quadril esquerdo AP com discreto pinçamento anterossuperior. Incidência falso perfil de Lequesne do mesmo paciente com pinçamento anterossuperior mais evidente.

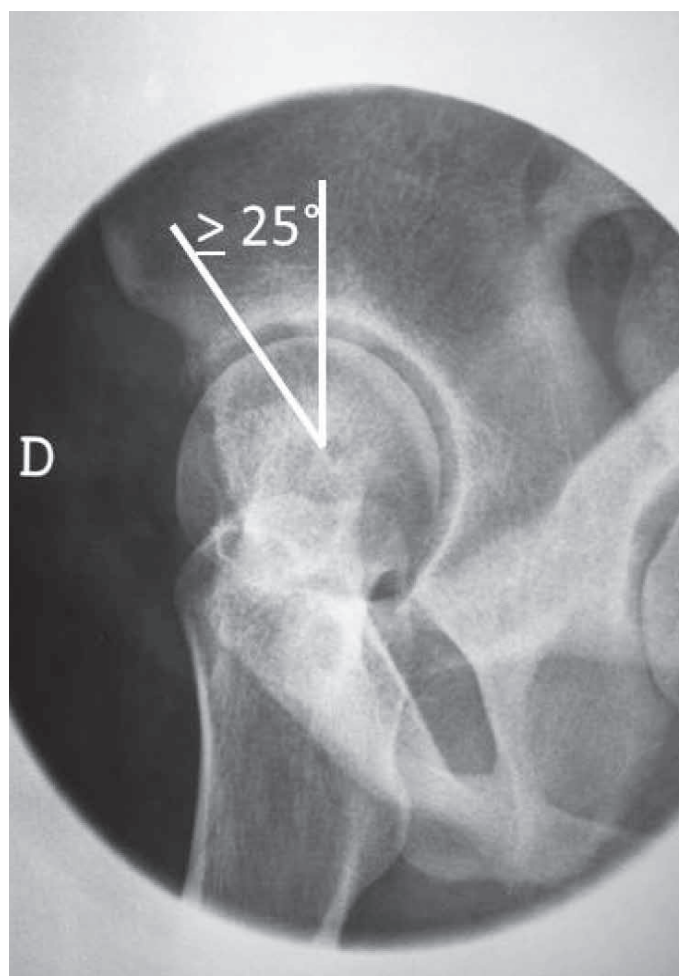


**Figura 19** – Radiografia AP de bacia com coxa profunda do quadril direito e protrusão do quadril esquerdo.

Como descrito anteriormente, a incidência de Dunn e a de Ducroquet são úteis para a mensuração do ângulo alfa, importante no estudo do impacto tipo CAME.

4) Fraturas:

- a) Pelve – AP, *inlet* e *outlet*;
- b) Acetábulo – AP, alar e foraminal; e
- c) Fraturas do terço proximal do fêmur – AP, AP com tração e rotação interna (objetivo de prever o grau de instabilidade e, conseqüentemente, a dificuldade técnica cirúrgica), *cross table* (vantagem em pacientes traumatizados, uma vez que não se mobiliza o quadril afetado).



**Figura 20** – Radiografia falso perfil de Lequesne. Visibilizado o ângulo de cobertura anterior da cabeça femoral. As linhas são traçadas passando pelo centro de rotação da cabeça femoral, sendo uma vertical e a outra passando na borda mais ossificada da porção acetabular.



## REFERÊNCIAS

1. Clohisy JC, Carlisle JC, Trousdale R, Kim YJ, Beaulé PE, Morgan P, Steger-May K, Schoenecker PL, Millis M. Radiographic evaluation of the hip has limited reliability. *Clin Orthop Relat Res*. 2009;467(3):666-75.
2. Godefroy D, Chevrot A, Morvan G, Rousselin B, Sarazin L. [Plain films of pelvis]. *J Radiol*. 2008;89(5 Pt 2):679-90.
3. Tannast M, Siebenrock KA, Anderson SE. Femoroacetabular impingement: radiographic diagnosis--what the radiologist should know. *AJR Am J Roentgenol*. 2007;188(6):1540-52.
4. Armbuster TG, Guerra J Jr, Resnick D, Goergen TG, Feingold ML, Niwayama G, Danzig LA. The adult hip: an anatomic study. Part I: the bony landmarks. *Radiology*. 1978;128(1):1-10.
5. Conrozier T, Lequesne MG, Tron AM, Mathieu P, Berdah L, Vignon E. The effects of position on the radiographic joint space in osteoarthritis of the hip. *Osteoarthritis Cartilage*. 1997;5(1):17-22.
6. Vanni GF, Stucky JM, Schwarzmann CR. Avaliação radiológica do espaço articular na artrose do quadril: estudo comparativo em decúbito e ortostatismo. *Rev Bras Ortop*. 2008;43(10):460-4.
7. Auleley GR, Duche A, Drape JL, Dougados M, Ravaud P. Measurement of joint space width in hip osteoarthritis: influence of joint positioning and radiographic procedure. *Rheumatology (Oxford)*. 2001;40(4):414-9.
8. Vignon E, Conrozier T, Piperno M, Richard S, Carrillon Y, Fantino O. Radiographic assessment of hip and knee osteoarthritis. Recommendations: recommended guidelines. *Osteoarthritis Cartilage*. 1999;7(4):434-6.
9. Lequesne MG, Laredo JD. The faux profil (oblique view) of the hip in the standing position. Contribution to the evaluation of osteoarthritis of the adult hip. *Ann Rheum Dis*. 1998;57(11):676-81.
10. Lequesne M, Laredo JD. The faux profil view of the hip may detect joint space narrowing when lacking on the anteroposterior radiograph in incipient osteoarthritis. *Arthritis Rheum*. 1998;41(Suppl):145.
11. Conrozier T, Bochu M, Gratacos J, Piperno M, Mathieu P, Vignon E. Evaluation of the 'Lequesne's false profile' of the hip in patients with hip osteoarthritis. *Osteoarthritis Cartilage*. 1999;7(3):295-300.
12. Meyer DC, Beck M, Ellis T, Ganz R, Leunig M. Comparison of six radiographic projections to assess femoral head/neck asphericity. *Clin Orthop Relat Res*. 2006;445:181-5.
13. Polesello GC, Queiroz MC, Ono NK, Honda EK, Guimarães RP, Riccioli W. Tratamento artroscópico do impacto femoroacetabular. *Rev Bras Ortop*. 2009;44(3):230-38.
14. Reilly MC. Fractures of the acetabulum. In: Bucholz RW, Heckman JD, Court-Brown CM, editors. *Rockwood & Green's fractures in adults*. 6th ed. Philadelphia: Lippincott Williams & Wilkins; 2006. p.1666- 714.
15. Judet R, Judet J, Letournel E. Fractures of the acetabulum: classification and surgical approaches for open reduction. Preliminary report. *J Bone Joint Surg Am*. 1964;46:1615-46.
16. Letournel E. Acetabulum fractures: classification and management. *Clin Orthop Relat Res*. 1980;(151):81-106.
17. Starr AJ, Malekzadeh AS. Fractures of the pelvic ring. Bucholz RW, Heckman JD, Court-Brown CM, editors. *Rockwood & Green's fractures in adults*. 6th ed. Philadelphia: Lippincott Williams & Wilkins; 2006. p. 1585-664.
18. Crestani MV, Teloken MA, Gusmão PDF. Impacto femoroacetabular: uma das condições precursoras da osteoartrose do quadril. *Rev Bras Ortop*. 2006;41(8):285-93.