



ELSEVIER



Artigo Original

Artroplastia reversa do ombro no tratamento da artropatia do manguito rotador[☆]

Marcus Vinicius Galvão Amaral, José Leonardo Rocha de Faria*, Gláucio Siqueira, Marcio Cohen, Bruno Brandão, Rickson Moraes, Martim Monteiro e Geraldo Motta

Instituto Nacional de Traumatologia e Ortopedia, Rio de Janeiro, RJ, Brasil

INFORMAÇÕES SOBRE O ARTIGO

Histórico do artigo:

Recebido em 17 de junho de 2013

Aceito em 21 de junho de 2013

On-line em 16 de março de 2014

Palavras-chave:

Artroplastia

Ombro

Artropatias

Bainha rotadora

Próteses e implantes

R E S U M O

Objetivo: apresentar uma análise retrospectiva dos resultados clínico-funcionais e das complicações dos pacientes com artropatia do manguito rotador (AMR) submetidos à artroplastia reversa do ombro.

Métodos: foram selecionados pacientes com diagnóstico de AMR associada à pseudoparalisia da elevação anterior submetidos à artroplastia reversa do ombro com seguimento mínimo de um ano.

Resultados: foram coletadas informações pré-operatórias, por meio do nosso Registro de Artroplastias do Ombro e Cotovelo, que consistiam em idade, sexo, lateralidade, história de procedimentos prévios, escores funcionais de Constant, além da amplitude de movimentos pré-operatórios, conforme protocolo da American Academy of Shoulder and Elbow Surgery (Ases). Com seguimento médio de 44 meses, 17 pacientes (94%) estavam satisfeitos com o resultado do procedimento.

Conclusão: a artroplastia reversa no tratamento da AMR em pacientes com pseudoparalisia do ombro demonstrou-se efetiva na melhoria, com significância estatística, da amplitude de movimentos de flexão anterior e abdução. Porém, nesta série não houve melhoria da amplitude dos movimentos de rotação externa e interna. A artroplastia reversa é um procedimento que restabelece a função da articulação do ombro em pacientes que previamente não apresentavam possibilidades terapêuticas.

© 2014 Sociedade Brasileira de Ortopedia e Traumatologia. Publicado por Elsevier Editora Ltda. Todos os direitos reservados.

Reverse arthroplasty of the shoulder for treating rotator cuff arthropathy

A B S T R A C T

Objective: to present a retrospective analysis on the clinical-functional results and complications among patients with rotator cuff arthropathy (RCA) who underwent reverse arthroplasty of the shoulder.

Methods: patients with a diagnosis of RCA associated with pseudoparalysis of anterior elevation who underwent reverse arthroplasty of the shoulder with a minimum follow-up of one year were selected.

Keywords:

Arthroplasty

Shoulder

Joint diseases

Rotator cuff

Prostheses and implants

[☆] Trabalho realizado no Centro de Cirurgia do Ombro e Cotovelo do Instituto Nacional de Traumatologia e Ortopedia.

* Autor para correspondência.

E-mail: leorochajf@hotmail.com (J.L.R. Faria).

0102-3616/\$ - see front matter © 2014 Sociedade Brasileira de Ortopedia e Traumatologia. Publicado por Elsevier Editora Ltda. Todos os direitos reservados.
http://dx.doi.org/10.1016/j.rbo.2013.06.003

Results: preoperative information was gathered from our shoulder and elbow arthroplasty register, comprising age, sex, laterality, history of previous procedures, Constant's functional scores and the preoperative range of motion as described in the protocol of the American Academy of Shoulder and Elbow Surgery (ASES). After a mean follow-up of 44 months, 17 patients (94%) were satisfied with the result from the procedure.

Conclusion: reverse arthroplasty for treating RCA in patients with pseudoparalysis of the shoulder was shown to be effective in achieving a statistically significant improvement in range of motion regarding anterior flexion and abduction. However, in this series, there was no improvement in range of motion regarding external and internal rotation. Reverse arthroplasty is a procedure that reestablishes shoulder joint function in patients who previously did not present any therapeutic possibilities.

© 2014 Sociedade Brasileira de Ortopedia e Traumatologia. Published by Elsevier Editora Ltda. All rights reserved.

Introdução

Em 1985, Paul Grammont desenvolveu uma prótese semicons-trita para o tratamento da artrose do ombro associada a lesões maciças do manguito rotador no qual as próteses anatômicas não conseguiam restaurar a estabilidade e a mobilidade da articulação.^{1,2}

A vantagem do desenho dessa prótese reversa baseia-se em dois princípios biomecânicos: inferiorização e medialização do centro de rotação da articulação do ombro. Esses princípios propiciam alongamento do úmero e retensionamento do músculo deltoide, que aumentam sua força e função, assim como a diminuição do torque mecânico na interface entre o componente da glenoide, da metaglena e de sua superfície óssea, que reduz o risco de soltura.³

Os resultados do uso desse tipo de implante, publicados na literatura ortopédica, concentram-se no seu uso em pacientes com AMR e apresentam bons resultados funcionais e alívio da dor em um grupo de pacientes com seguimento de curto e médio prazo.³⁻⁷ No Brasil, o uso da prótese reversa do ombro iniciou-se em 2007 e não há publicações referentes a seus resultados clínicos em nosso país.

O objetivo deste estudo é apresentar uma análise retrospectiva dos resultados clínico-funcionais e das complicações dos pacientes com AMR submetidos à artroplastia reversa do ombro feita no Centro de Cirurgia do Ombro e Cotovelo (CCOC) do Instituto Nacional de Ortopedia e Traumatologia (Into) e que apresentavam um seguimento mínimo de um ano.

Materiais e métodos

O CCOC do Into tem um registro de artroplastias no qual, por meio de protocolos específicos, são coletadas informações epidemiológicas, clínicas e as relacionadas ao procedimento cirúrgico e aos implantes usados e que são armazenadas em um banco de dados.

Após aprovação do Comitê de Ética e Pesquisa da instituição, fizemos uma análise retrospectiva, na qual identificamos no registro todos os pacientes com diagnóstico de AMR associada à pseudoparalisia da flexão anterior do ombro que tinham sido submetidos à artroplastia reversa do ombro com seguimento mínimo de um ano. Foram excluídos os pacientes submetidos à artroplastia reversa do ombro por

outros diagnósticos, os que não apresentavam seguimento pós-operatório mínimo, aqueles com artropatia que não apresentavam pseudoparalisia e aqueles submetidos a outros tipos de artroplastia do ombro.

O registro de artroplastia forneceu as informações demográficas, os procedimentos cirúrgicos prévios, a amplitude de movimentos pré-operatórios conforme protocolo da American Shoulder and Elbow Surgery (Ases) e os escores funcionais de Constant, além de informações acerca do procedimento cirúrgico feito, dos implantes usados e das complicações imediatas.

A seguir, os pacientes foram convocados a comparecer para avaliações clínicas e funcionais nas quais foram usados os escores de Constant, a aferição da amplitude de movimento (ADM) do ombro e a satisfação subjetiva. Nessa avaliação clínica também foi determinada a incidência das seguintes complicações: lesão nervosa periférica, fraturas periprotéticas, infecção e instabilidade.

Em seguida, foram avaliadas as imagens radiográficas do pós-operatório imediato nas incidências anteroposterior verdadeiro do ombro, perfil da escápula e axilar e procurou-se determinar o posicionamento do implante, a fixação dos componentes e o grau de alongamento do úmero, comparativamente ao lado contralateral,⁸ e foram comparadas as imagens recentes para verificação da ocorrência de alterações.⁹

O Registro de Artroplastia do Ombro do CCOC do Into identificou 43 pacientes submetidos à artroplastia reversa do ombro de setembro de 2007 a janeiro de 2011. Desses, 21 foram submetidos à artroplastia reversa para tratamento de AMR associada à pseudoparalisia. Todos foram submetidos à técnica cirúrgica padronizada, com acesso cirúrgico deltopeitoral, exposição adequada da glenoide, preparo da superfície articular com preservação do osso subcondral e fixação da metaglena com parafusos por meio de sistema misto de estabilização com compressão implante-osso e bloqueio dos parafusos ao implante. No lado umeral, todos os implantes foram posicionados com versão neutra e foi usado cimento ortopédico para sua fixação. Em nenhum caso foi necessário usar dispositivo extensor do componente umeral.

Dos 21 pacientes, 18 foram avaliados com seguimento médio de 44 meses (12-51). A média de idade era de 72 anos (62-82) e 13 eram do sexo feminino (61%), com predomínio do lado direito (57%). Os pacientes apresentavam sintomas havia cinco anos em média e dois já haviam sido

submetidos a procedimentos cirúrgicos prévios por técnica artroscópica.

A média da amplitude de movimentos pré-operatória era de flexão anterior (FA) de 60° (20° a 80°), abdução de 20° (10° a 40°), rotação externa de 20° (-10° a 60°) e rotação interna em L1 (T8 a S1). A média do escore de Constant pré-operatório era de 34 pontos (22 a 50).

Forma de análise dos resultados

A análise da amplitude de movimentos e o escore funcional de Constant comparativos do pré e pós-operatórios foram feitos com o uso de testes tipo não paramétrico de Wilcoxon. A satisfação e a incidência de complicações foram comparadas por meio do teste qui-quadrado.

Coefficiente de correlação de postos de Spearman foi usado para definir a correlação entre o grau de comprimento do úmero e a amplitude de movimentos e o escore funcional de Constant. O nível de significância foi $p \leq 0,05$.

Resultados

Com seguimento médio de 44 meses (12-53), 17 pacientes (94%) estavam satisfeitos com o resultado do procedimento.

Na avaliação clínica funcional, a média da amplitude de movimentos pós-operatória foi flexão anterior de 150°, abdução de 60°, rotação externa de 20° e interna em L3. Existiu melhoria significativa nos movimentos de flexão anterior e abdução ($p < 0,05$), o que não ocorreu na rotação externa e interna ($p > 0,05$).

A média do escore funcional de Constant no pós-operatório foi de 60 pontos, o que representou melhoria estatisticamente significativa da função articulação do ombro ($p < 0,050$) (fig. 1).

Na avaliação radiográfica aferiu-se que o alongamento médio do úmero foi de 2,4 cm. Existiu correlação positiva entre o alongamento e a melhoria da flexão anterior e do escore de Constant, porém sem significância estatística ($p > 0,05$).

A incidência de notch inferior na glenoide foi de 60%, mas sem correlação com os resultados funcionais.

Em nossa série, a incidência de complicações foi de 22%. Ocorreu um caso de fratura perioperatória do rebordo anterior da glenoide, durante a fresagem da superfície

articular; uma neuropraxia do nervo radial com recuperação espontânea após um período aproximado de seis semanas de pós-operatório; uma síndrome complexa regional com recuperação lenta, mas completa, dos sintomas algícos e da mobilidade articular; e uma fratura por estresse do acrômio com 36 meses de pós-operatório que evoluiu com instabilidade anterior da prótese (fig. 2 A e B).

Abaixo estão ilustrados dois casos clínicos que apresentam o resultado pós-operatório clínico-radiográfico de dois pacientes avaliados no estudo (figs. 3-6).

Discussão

A artroplastia reversa do ombro já demonstrou ser uma excelente opção terapêutica para pacientes que apresentam AMR. Em nossa série de casos, a média de idade dos pacientes submetidos à artroplastia reversa do ombro foi de 72 anos. Essa informação está de acordo com o sugerido por Mole e Favard,¹⁰ que documentaram a deterioração dos resultados radiográficos da prótese reversa após oito anos de sua implantação e sugerem que esse procedimento seja reservado para pacientes com mais de 70 anos.

O sucesso da artroplastia reversa do ombro nas publicações científicas relaciona-se com o tipo de indicação.^{5,7,11,12} A maior incidência de sucesso e a menor de complicação ocorrem em pacientes com ADMR associada à pseudoparalisia.^{5,7} Ao contrário, pacientes com ADMR sem pseudoparalisia não apresentam resultados tão entusiasmantes quanto aqueles com pseudoparalisia, possivelmente porque a melhoria funcional nesses pacientes não é significativa ao ser comparada à mobilidade pré-operatória.¹³

A história pregressa de procedimentos prévios na articulação com ADMR é outra variável que pode influenciar os resultados da artroplastia reversa, mas nossa casuística não permitiu essa avaliação, uma vez que somente dois pacientes apresentavam essa característica. Sirveaux et al.¹² sugerem não haver diferença funcional ou quanto ao risco de complicações em pacientes com história de procedimentos cirúrgicos prévios no ombro, porém Harrell et al.¹³ sugerem o oposto.

Em nossa série, a artroplastia reversa no tratamento da ADMR em pacientes com pseudoparalisia do ombro demonstrou efetivo aumento da amplitude de movimentos, com significância estatística, da flexão anterior e da abdução. A média da melhoria da flexão anterior foi de 90° ($p < 0,05$) e da abdução de 40° ($p < 0,05$). Porém, em nossa série não houve melhoria da amplitude dos movimentos de rotação externa e interna. A média da rotação externa não apresentou mudanças entre o pré e o pós-operatório e manteve-se em 20° e a média da rotação interna piorou de L1 para L3, sem significância estatística ($p > 0,05$). Esses resultados encontram-se de acordo com os publicados na literatura especializada,^{11,12,14-16} na qual a melhoria da flexão anterior e da abdução ocorre em consequência do desenho do implante que medializa e inferioriza o centro de rotação articular, aumenta o momento de força do deltoide e transforma as forças de cisalhamento que existiriam na glenoide em forças de compressão.¹⁷ De outra forma, o restabelecimento da rotação externa ativa é biomecanicamente impossível nas artroplastias reversas por

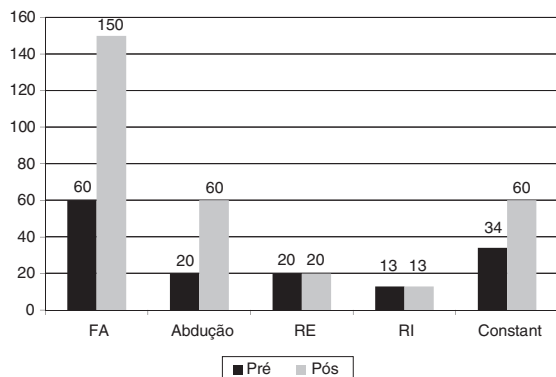


Figura 1 – Média da amplitude de movimentos e escore funcional de Constant pré x pós-operatório.

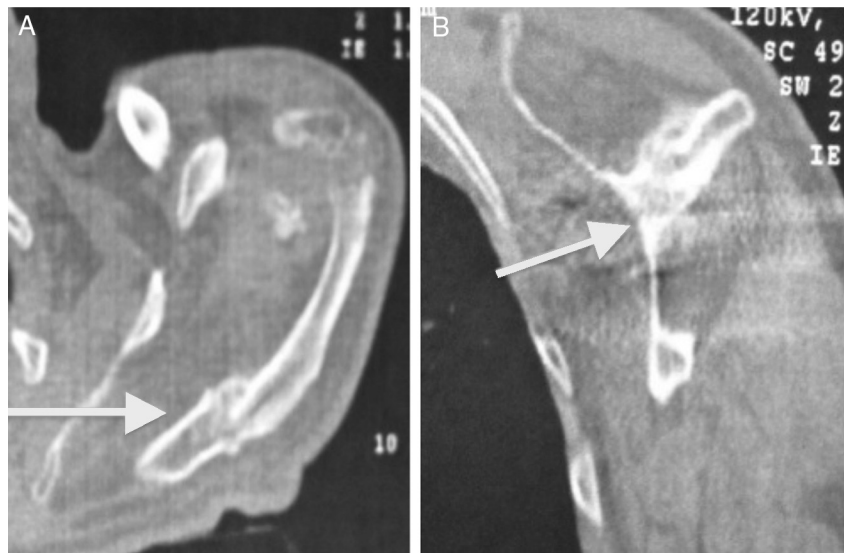
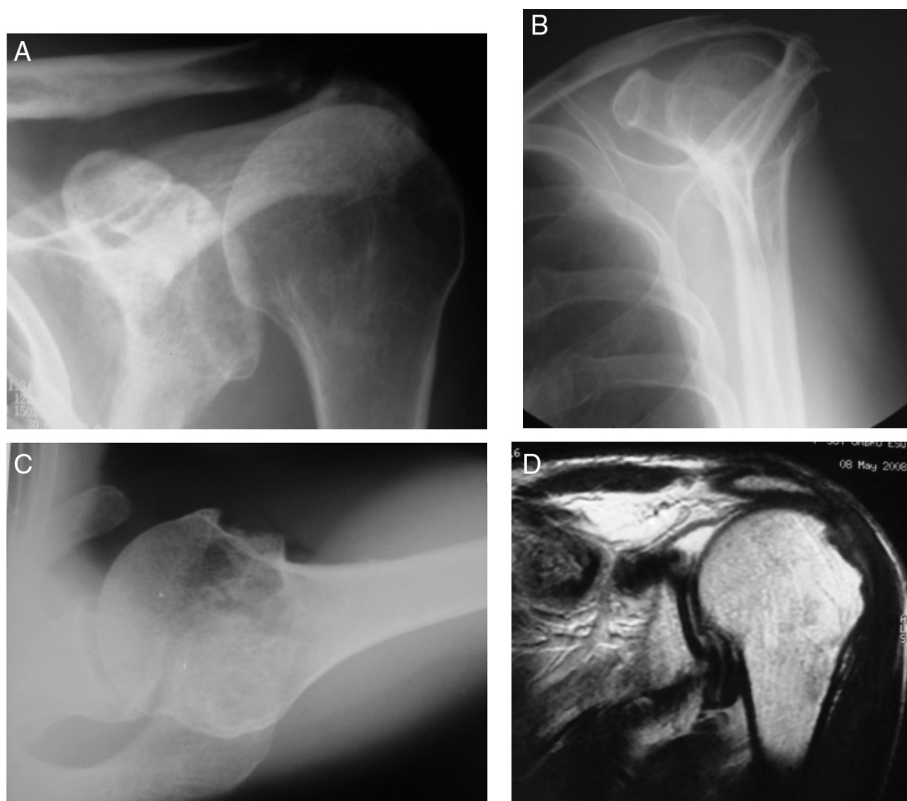


Figura 2 – A e B Fratura por estresse do acrômio.

ação isolada do deltoide. Uma vez que a rotação externa é fundamental para atividades da vida diária, porque permite o posicionamento da mão no espaço e capacita o indivíduo a comer e se vestir, torna-se importante em estudos futuros determinar critérios para associarmos procedimentos de transferências tendinosas à artroplastia reversa, como descrito por Boileau et al.,¹⁸ o que permite a recuperação da rotação externa ativa.

Nesse grupo, o escore funcional de Constant apresentou importante melhoria em todos os quesitos de avaliação, de acordo com os resultados publicados na literatura especializada.^{10,11,14,19} A média do escore de Constant passou de 34 pontos no pré-operatório para 60 no pós-operatório ($p < 0,005$).

Essa avaliação não permitiu aferir variáveis relacionadas aos resultados funcionais ou às complicações. São variáveis



**Figura 3 – A-D Exames de imagem pré-operatórios.
Caso Clínico 1 Paciente ♂ 72 anos, reconstrução de ADMR havia 36 meses.**

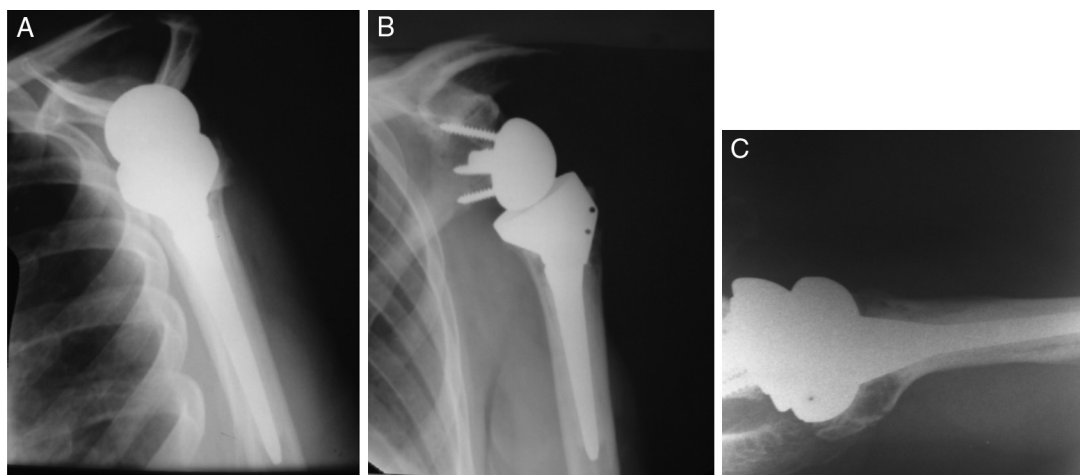


Figura 4 – A-C Exames de imagem pós-operatórios.

relacionadas aos melhores resultados clínicos: uso de componentes protéticos de diâmetros maiores, ausência de retroversão no componente umeral e ausência de infiltração gordurosa do redondo menor pré-operatória.¹⁴ Nesta série sempre se usou versão neutra no componente umeral, porém nem sempre foi possível usar componentes protéticos de diâmetros grandes, por causa da baixa estatura dos nossos pacientes, principalmente as mulheres. A avaliação do status do músculo redondo menor por meio de exame de imagem não foi feita em nenhum paciente dessa série, mas sim por meio do exame clínico com a presença do sinal do “corneteiro”.²⁰ Aqueles pacientes com esse sinal “corneteiro” positivo, submetidos a procedimento combinado à artroplastia reversa de transferência lateral dos tendões do grande dorsal e redondo menor maior, foram excluídos desta série e serão motivo de um estudo específico futuro.

O princípio biomecânico da artroplastia reversa do ombro baseia-se na melhoria do braço de alavanca do deltoide, por meio da medialização e da inferiorização do centro de rotação da articulação. Portanto, estabelecer o grau de alongamento do úmero é ponto fundamental no prognóstico da melhoria funcional dos pacientes e a aferição dessa medida é um

método adequado para definir a tensão do deltoide.^{6,8} Neste estudo usou-se uma radiografia contralateral do úmero como parâmetro de comparação para estabelecer o alongamento do úmero, o valor médio obtido foi de 2,4 cm e esse valor apresentou correlação positiva com a melhoria da flexão anterior e do escore funcional de Constant, porém sem significância estatística ($p > 0,05$). Apesar de essa técnica de aferição não ser validada, nos parece uma forma adequada e reprodutível de se estimar a tensão do deltoide,⁸ uma vez que a técnica sugerida por Ladermann et al.⁸ apresenta limitações semelhantes à nossa, que são: qualidade das radiografias, erros de projeção, rotação do braço e seleção correta dos parâmetros anatômicos.

Nosso alongamento umeral médio foi de 2,4 cm e está de acordo com o publicado na literatura por meio de outro método de aferição, que é de 2,3 mm (± 7 mm). Esse valor representa um retensionamento adequado do músculo deltoide e apesar de não conseguirmos demonstrar significância estatística, houve uma correlação positiva com a melhoria funcional dos pacientes.⁸ Alongamentos umerais excessivos aumentam o risco de fratura por estresse do acrômio e lesão neurológica periférica, porém quantificar o grau de

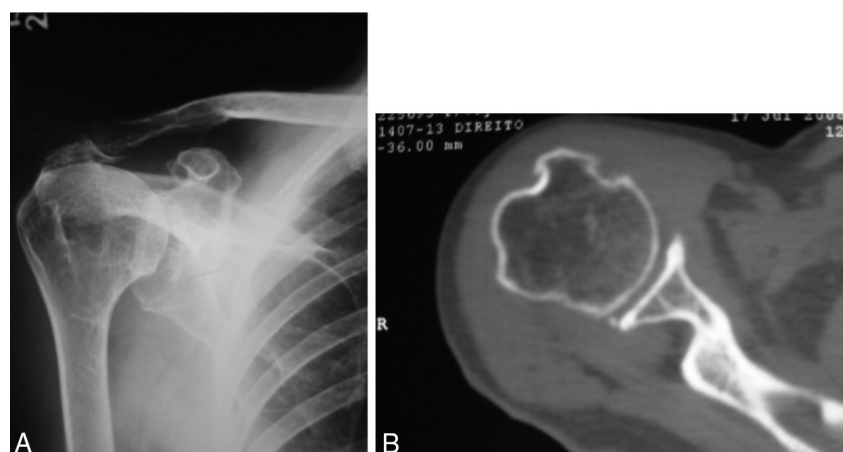


Figura 5 – A e B Exames de imagem pré-operatórios.

Caso Clínico 2 ♀ 79 anos, dor e limitação havia seis anos, pseudoparalisia.

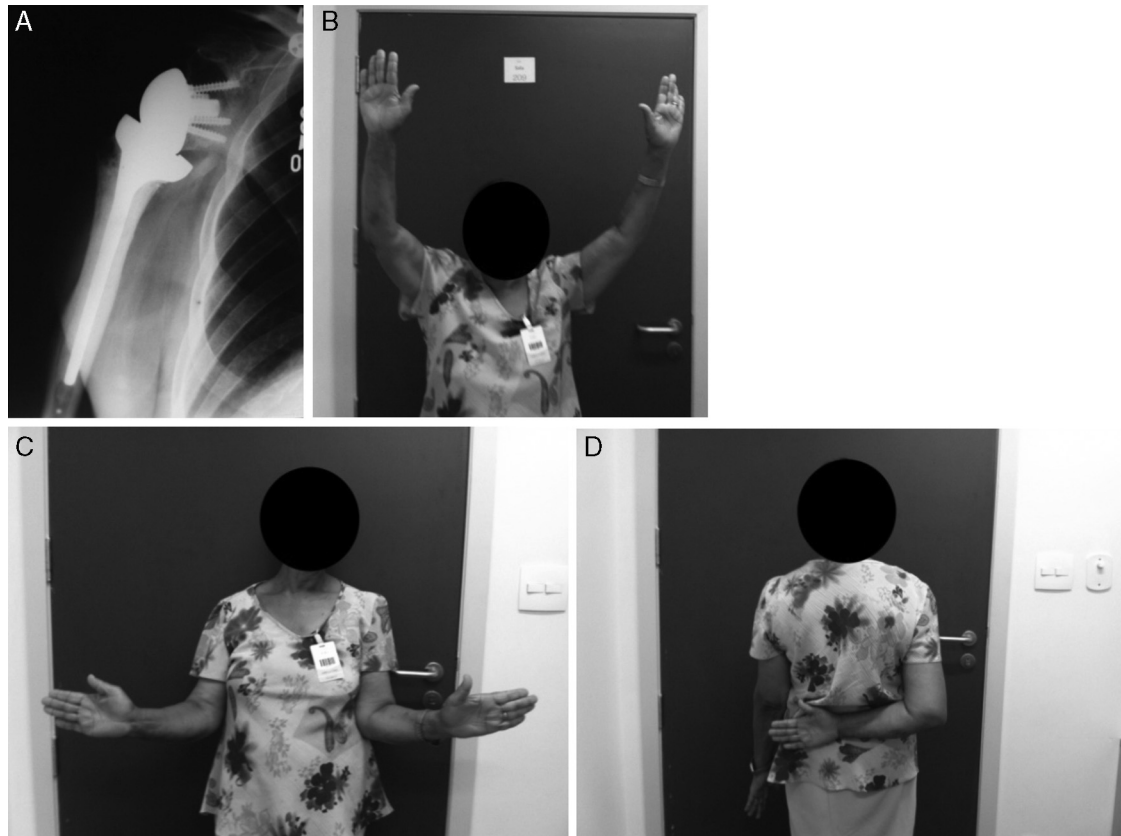

Figura 6 – A-D Exame de imagem pós-operatório e resultado clínico.

alongamento que se correlaciona com a ocorrência de lesão neurológica periférica é difícil, em virtude da subjetividade do método e do intervalo numérico milimétrico entre grandes e pequenos alongamentos que pudesse proporcionar suficiente evidência científica.⁸ Lesões neurológicas, quando ocorrem, podem ser atribuídas à dissecação cirúrgica, à compressão neurológica por afastamentos cirúrgicos acentuados, à mobilização do braço ou ao bloqueio escalênico anestésico.⁸ Quando a tensão adequada do deltoide não é obtida, há risco de instabilidade protética e deve ser efetivamente tratada com revisão do componente umeral.⁸

Apesar dos excelentes resultados da artroplastia reversa publicados, a incidência de problemas e complicações é de 44% e 22%, respectivamente.³ Problemas são eventos intra- ou pós-operatórios que comumente não afetam o resultado final do procedimento: *notch* escapular, hematomas, ossificação heterotópica, flebite e linhas de radiolucência.³ Complicações são eventos que afetam o resultado final do procedimento: fraturas periprotéticas, infecção, instabilidade, lesão neurológica, afrouxamento e dissociação dos componentes protéticos.³

A incidência de *notch* escapular foi de 60%, semelhantemente ao publicado na literatura, e é a complicação mais frequente após a artroplastia reversa do ombro.^{3,4,6,9} O impacto entre o componente umeral e o colo da escápula durante a adução do braço ocorre em virtude da medialização do centro de rotação da prótese reversa.^{3,9} O surgimento do *notch* escapular ocorre durante o primeiro ano de pós-operatório e sua progressão é incerta.⁹ O posicionamento

inferior do componente da glenoide e o ângulo escapular da prótese são fatores importantes na prevenção desse problema.^{15,17,21} O significado clínico do *notch* escapular é controverso e apesar de alguns trabalhos sugerirem correlação com afrouxamento do componente da glenoide,^{4,12,18} a mais ampla publicação acerca desse tema não apresentou evidência clínica dessa hipótese.⁹ Esta casuística de 18 pacientes com um seguimento médio de 44 meses não nos permitiu fazer uma avaliação estatística adequada da sobrevida do implante e dos fatores relacionados à sua falência.

A incidência de complicações foi de 22%, o que é compatível com os resultados já publicados.²¹ Como complicações que não influenciaram o resultado funcional dos pacientes observaram-se dois casos de lesão neurológica (uma neuropraxia radial e uma síndrome complexa regional), que pode estar correlacionada com o grau de alongamento umeral. Outra complicação que não influenciou o resultado final foi uma fratura do rebordo anterior da glenoide durante a sua fresagem, o que impediu a colocação do parafuso anterior de fixação da metaglena. A fratura do rebordo da glenoide é rara e refere-se à fresagem agressiva da glenoide ou à qualidade óssea do paciente e poderá, a depender das características da fratura, impedir a fixação segura do componente da glenoide.¹⁴ Não se observaram casos de infecção nessa série.

Além disso, observou-se um caso de fratura por estresse do acrômio após 36 meses de pós-operatório, em um indivíduo que até esse momento apresentava resultado funcional excelente. O paciente foi tratado com repouso do membro superior

na tipóia, porém o desvio da fratura proporcionou perda da tensão do deltoide e consequente instabilidade articular. Esse paciente foi o único caso em que existiu insatisfação com o resultado do procedimento. A fratura por estresse do acrômio está relacionada à excessiva tensão passiva na inserção do músculo deltoide.^{14,16} Clinicamente se apresenta com dor após atividade física acentuada.¹⁹ Usualmente ocorre na ponta do acrômio, mas pode ocorrer na base,¹⁹ como em nosso paciente, o que provoca a perda de tensão do deltoide e o consequente risco de instabilidade da prótese.^{6,19} Instabilidade é a complicação após artroplastia reversa mais frequentemente descrita.³ São fatores de risco para instabilidade após artroplastia reversa: acesso deltopeitoral; alterações da versão dos componentes do úmero e da glenoide; ruptura e infiltração gordurosa do subescapular; e perda da tensão do deltoide.³ No paciente em questão observou-se instabilidade secundária à fratura do acrômio, desvio dos fragmentos e consequente perda da tensão do deltoide.

Conclusão

A artroplastia reversa do ombro é um procedimento que restabelece a função articular do ombro em pacientes que previamente apresentavam-se sem opções terapêuticas. Os resultados funcionais em pacientes com AMR associada à pseudoparalisia foram excelentes em 94% dos nossos, em conformidade com a literatura especializada, apesar da incidência de 22% de complicações. A restauração da tensão do músculo deltoide é fundamental para o sucesso do procedimento.

Conflitos de interesse

Os autores declaram não haver conflitos de interesse.

REFERÊNCIAS

- Grammont PM, Trouilloud P, Laffay JP, Deries X. Etude et réalisation d'une nouvelle prothese d'épaule. *Rhumatologie*. 1987;39(1):17-22.
- Grammont PM, Baulot E. Delta shoulder prosthesis for rotator cuff rupture. *Orthopedics*. 1993;16(1):65-8.
- Zumstein MA, Pinedo M, Old J, Boileau P. Problems, complications, reoperations, and revisions in reverse total shoulder arthroplasty: a systematic review. *J Shoulder Elbow Surg*. 2011;20(1):146-57.
- Bouhahia A, Edwards TB, Walch G, Baratta RV. Early results of a reverse design prosthesis in the treatment of arthritis of the shoulder in elderly patients with a large rotator cuff tear. *Orthopedics*. 2002;25(2):129-33.
- Wall B, Nové-Josserand L, O'Connor DP, Edwards TB, Walch G. Reverse total shoulder arthroplasty: a review of results according to etiology. *J Bone Joint Surg Am*. 2007;89(7):1476-85.
- Boileau P, Watkinson DJ, Hatzidakis AM, Balg F. Grammont reverse prosthesis: design, rationale, and biomechanics. *J Shoulder Elbow Surg*. 2005;14 (Suppl 1):147S-61S.
- Hatzidakis AM, Norris TR, Boileau P. Reverse shoulder arthroplasty. indications, technique, and results. *Tech Shoulder Elbow Surg*. 2005;6(3):135-49.
- Lädermann A, Williams MD, Melis B, Hoffmeyer P, Walch G. Objective evaluation of lengthening in reverse shoulder arthroplasty. *J Shoulder Elbow Surg*. 2009;18(4):588-95.
- Lévigne C, Boileau P, Favard L, Garaud P, Molé D, Sirveaux F, et al. Scapular notching in reverse shoulder arthroplasty. *J Shoulder Elbow Surg*. 2008;17(6):925-35.
- Molé D, Favard L. Excentered scapulohumeral osteoarthritis. *Rev Chir Orthop Reparatrice Appar Mot*. 2007;93 (Suppl 6):37-94.
- Guery J, Favard L, Sirveaux F, Oudet D, Mole D, Walch G. Reverse total shoulder arthroplasty. Survivorship analysis of eighty replacements followed for five to ten years. *J Bone Joint Surg Am*. 2006;88(8):1742-7.
- Sirveaux F, Favard L, Oudet D, Huquet D, Walch G, Molé D. Grammont inverted total shoulder arthroplasty in the treatment of glenohumeral osteoarthritis with massive rupture of the cuff. Results of a multicentre study of 80 shoulders. *J Bone Joint Surg Br*. 2004;86(3):388-95.
- Harreld KL, Puskas BL, Frankle M. Massive rotator cuff tears without arthropathy: when to consider reverse shoulder arthroplasty. *J Bone Joint Surg Am*. 2011;93(10):973-84.
- Gerber C, Pennington SD, Nyffeler RW. Reverse total shoulder arthroplasty. *J Am Acad Orthop Surg*. 2009;17(5):284-95.
- Werner CM, Steinmann PA, Gilbert M, Gerber C. Treatment of painful pseudoparesis due to irreparable rotator cuff dysfunction with the Delta III reverse-ball-and-socket total shoulder prosthesis. *J Bone Joint Surg Am*. 2005;87(7):1476-86.
- Matsen FA 3rd, Boileau P, Walch G, Gerber C, Bicknell RT. The reverse total shoulder arthroplasty. *J Bone Joint Surg Am*. 2007;89(3):660-7.
- Simovitch RW, Helmy N, Zumstein MA, Gerber C. Impact of fatty infiltration of the teres minor muscle on the outcome of reverse total shoulder arthroplasty. *J Bone Joint Surg Am*. 2007;89(5):934-9.
- Boileau P, Chuinard C, Roussanne Y, Bicknell RT, Rochet N, Trojani C. Reverse shoulder arthroplasty combined with a modified latissimus dorsi and teres major tendon transfer for shoulder pseudoparalysis associated with dropping arm. *Clin Orthop Relat Res*. 2008;466(3):584-93.
- Frankle M, Siegal S, Pupello D, Saleem A, Mighell M, Vasey M. The reverse shoulder prosthesis for glenohumeral arthritis associated with severe rotator cuff deficiency. A minimum two-year follow-up study of sixty patients. *J Bone Joint Surg Am*. 2005;87(8):1697-705.
- Walch G, Bouhahia A, Calderone S, Robinson AH. The "dropping" and "hornblower's" signs in evaluation of rotator-cuff tears. *J Bone Joint Surg Br*. 1998;80(4):624-8.
- Simovitch RW, Zumstein MA, Lohri E, Helmy N, Gerber C. Predictors of scapular notching in patients managed with the Delta III reverse total shoulder replacement. *J Bone Joint Surg Am*. 2007;89(3):588-600.