



Artigo Original

Estudo anatômico do ligamento cruzado posterior com o joelho em 90° de flexão[☆]



Daniel Kyubin Cho, Sthéphano Pellizzaro Rosa, Guilherme Bello Prestes, Luiz Antônio Munhoz da Cunha, Márcio Fernando Aparecido de Moura e Edmar Stieven Filho*

Universidade Federal do Paraná (UFPR), Curitiba, PR, Brasil

INFORMAÇÕES SOBRE O ARTIGO

Histórico do artigo:

Recebido em 15 de julho de 2013

Aceito em 20 de agosto de 2013

On-line em 25 de junho de 2014

Palavras-chave:

Ligamento cruzado posterior

Anatomia

Cadáver

R E S U M O

Objetivo: Estudar a anatomia do ligamento cruzado posterior (LCP) e definir parâmetros anatômicos com o joelho em 90° de flexão.

Métodos: Oito joelhos de cadáveres foram dissecados para tirar as medidas do centro da banda anterolateral ao teto (AL1), do centro da banda anterolateral à cartilagem anterior (AL2), do centro da banda posteromedial ao teto (PM1), do centro da banda posteromedial à cartilagem anterior (PM2), do centro da inserção tibial à região medial da tibia (ITM), do centro da inserção tibial à região lateral da tibia (ITL), do centro da inserção medial ao menisco medial (IMM) e da largura da origem do LCP (LO). Para a obtenção dos resultados de cada estrutura anatômica foram calculados os valores de média e desvio padrão das medições.

Resultados: As medidas, em milímetros, encontradas foram AL1, 6,2; AL2, 4,9; PM1, 11,7; PM2, 5,5; ITM, 32,5; ITL, 40,6; IMM, 9,4; e LO, 32,5.

Conclusões: o LCP tem uma origem extensa. O centro da banda anterolateral fica a 6 mm do teto e a 5 mm da cartilagem anterior do joelho. A inserção tibial fica levemente medial e 10 mm distal ao corno posterior do menisco medial.

© 2014 Sociedade Brasileira de Ortopedia e Traumatologia. Publicado por Elsevier Editora Ltda. Todos os direitos reservados.

Anatomical study of the posterior cruciate ligament with the knee flexed at 90°

A B S T R A C T

Objective: To study the anatomy of the posterior cruciate ligament (PCL) and define anatomical parameters with the knee flexed at 90°.

Keywords:

Posterior cruciate ligament

[☆] Trabalho desenvolvido pelo Setor de Ciências Biológicas, Universidade Federal do Paraná (UFPR), Curitiba, PR, Brasil.

* Autor para correspondência.

E-mails: edmar.filho@ufpr.br, filho2000@gmail.com (E. Stieven Filho).

<http://dx.doi.org/10.1016/j.rbo.2013.08.012>

0102-3616/© 2014 Sociedade Brasileira de Ortopedia e Traumatologia. Publicado por Elsevier Editora Ltda. Todos os direitos reservados.

Anatomy
Cadaver

Methods: Eight knees from cadavers were dissected in order to make measurements from the center of the anterolateral band to the roof (AL1), from the center of the anterolateral band to the anterior cartilage (AL2), from the center of the posteromedial band to the roof (PM1), from the center of the posteromedial band to the anterior cartilage (PM2), from the center of the tibial insertion to the medial region of the tibia (TIM), from the center of the tibial insertion to the lateral region of the tibia (TIL), from the center of the medial insertion to the medial meniscus (IMM) and the width of the origin of the PCL (WO). To obtain the results from each anatomical structure, the means and standard deviations of the measurements were calculated.

Results: the measurements in millimeters that were found were AL1, 6.2; AL2, 4.9; PM1, 11.7; PM2, 5.5; TIM, 32.5; TIL, 40.6; IMM, 9.4; and WO, 32.5.

Conclusions: The PCL has an extensive origin. The center of the anterolateral band is 6 mm from the roof and 5 mm from the anterior cartilage of the knee. The tibial insertion is slightly medial and 10 mm distal to the posterior cornu of the medial meniscus.

© 2014 Sociedade Brasileira de Ortopedia e Traumatologia. Published by Elsevier Editora Ltda. All rights reserved.

Introdução

O ligamento cruzado posterior (LCP) é um dos estabilizadores estáticos do joelho, restritor primário do deslocamento posterior da tibia e restritor secundário do varo, do valgo e da rotação externa.¹

O tratamento de lesões do LCP ainda é controverso.² Não há dados suficientes na literatura para padronizar a indicação.³ Alguns autores recomendam a reconstrução do LCP em pacientes com mais de 10 mm de deslocamento posterior, que apresentam queixa de dor e instabilidade e que não melhoraram com o tratamento conservador.^{2,4} Esses autores estão embasados no fato de que a reconstrução do LCP leva a 75% de bons resultados.⁵

Uma técnica precisa e reproduzível para guiar o posicionamento do túnel para reconstrução do LCP ainda não foi desenvolvida. Isso pode ser por causa do fato de que a maior parte dos estudos é feita com o joelho na posição anatômica (extensão), porém o procedimento cirúrgico é feito com o joelho em flexão.⁶⁻⁸

O objetivo deste trabalho é estudar a anatomia do LCP e definir parâmetros anatômicos objetivos com o joelho em 90° de flexão.

Materiais e métodos

Oito joelhos de cadáveres foram dissecados, com o intuito de se estudar a anatomia e fazer mensurações das estruturas e das relações anatômicas do LCP.

Como critério de inclusão, selecionamos joelhos de cadáveres com as estruturas do joelho íntegras, incluindo a cápsula articular, sem artrotomia prévia. Todos os joelhos estavam conservados em formol.

Para aferição das medidas, foram usadas agulhas 40 × 12 na marcação dos pontos específicos e paquímetro metálico Aero Space® – 150 mm.

As seguintes medidas foram aferidas:

Tabela 1 – Valores das médias e dos desvios padrões (DP) das medidas do LCP na origem femoral

Valores	LO	AL1	AL2	PM1	PM2
Média	28,6	6,2	4,9	11,7	5,5
DP	1,7	1,2	1,1	2	1,2

LO, largura da origem; AL1, centro da banda anterolateral ao teto; AL2, centro da banda anterolateral à cartilagem anterior; PM1, centro da banda posteromedial ao teto; PM2, centro da banda posteromedial à cartilagem anterior.

- Centro da banda anterolateral ao teto (fig. 1);
- Centro da banda anterolateral à cartilagem anterior (fig. 1);
- Centro da banda posteromedial ao teto (fig. 1);
- Centro da banda posteromedial à cartilagem anterior (fig. 1);
- Centro da inserção tibial à região medial da tibia (fig. 2);
- Centro da inserção tibial à região lateral da tibia (fig. 2);
- Centro da inserção medial ao menisco medial (fig. 2);
- Largura da origem do LCP (fig. 3).

Uma das medidas foi a largura da origem do LCP. Ela foi aferida com o auxílio de um barbante colorido, que foi deitado sobre todo o ligamento (fig. 3).

Resultados

Os resultados das médias e dos desvios padrões (DP) das medidas aferidas no LCP na origem femoral e na inserção tibial estão apresentadas nas tabelas 1 e 2.

Discussão

A maior parte dos estudos mede os ligamentos cruzados em posição anatômica, ou seja, com o joelho em extensão. Eles são baseados na vista sagital, com a remoção do côndilo femoral.⁸ Neste trabalho foram feitas as medições anatômicas com o joelho a 90° de flexão, com a intenção de aumentar a aplicabilidade do estudo em procedimentos artroscópicos.⁶ Mesmo

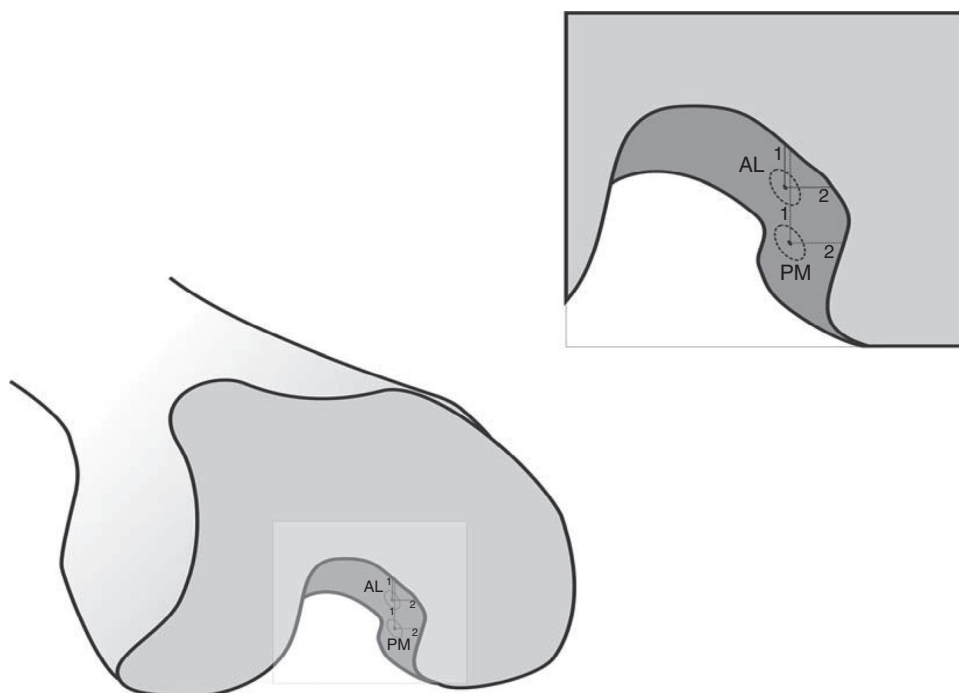


Figura 1 – Medidas da origem femoral do ligamento cruzado posterior. AL1: centro da banda anterolateral ao teto; AL2: centro da banda anterolateral à cartilagem anterior; PM1: centro da banda posteromedial ao teto; PM2: centro da banda posteromedial à cartilagem anterior.

em medidas semelhantes, quando obtidas de forma diferente, os resultados podem ser discrepantes.^{7,8}

O LCP se origina de uma grande área do côndilo medial femoral e insere-se em uma depressão entre os platôs tibi-ais chamada de fossa do LCP.¹ Ela fica ligeiramente medial

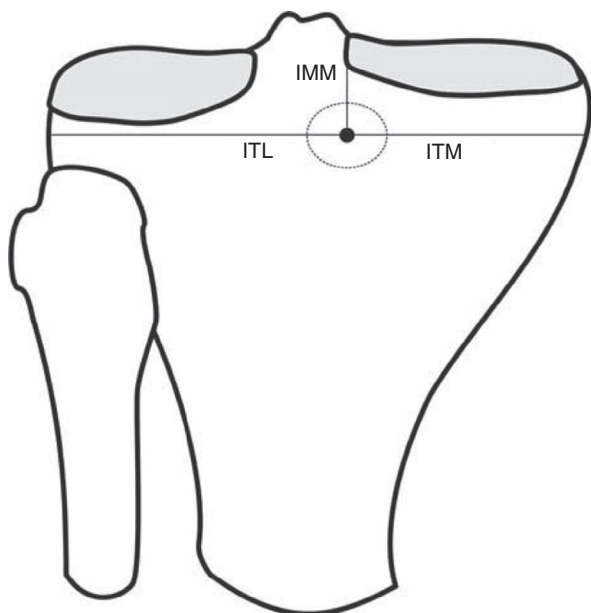


Figura 2 – Medidas da origem femoral do ligamento cruzado posterior. ITL: centro da inserção tibial à região lateral da tibia; ITM: centro da inserção tibial à região medial da tibia; IMM: centro da inserção medial ao menisco medial.

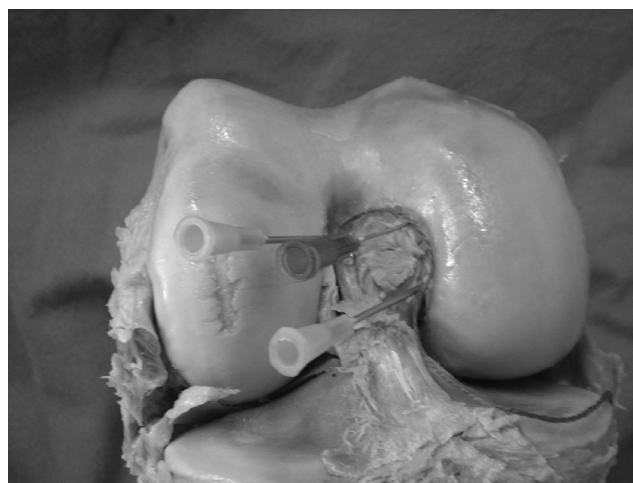


Figura 3 – Aferição da largura da origem do ligamento cruzado posterior com o uso de barbante colorido.

Tabela 2 – Valores das médias e dos desvios padrões (DP) das medidas do LCP na inserção tibial

Valores	ITM	ITL	IMM
Média	32,5	40,6	9,4
DP	3,5	4,4	2,3

ITM, centro da inserção tibial à região medial da tibia; ITL, centro da inserção tibial à região lateral da tibia; IMM, centro da inserção ao menisco medial.

ao eixo imaginário de rotação do joelho.⁹ Resultados de trabalhos anatômicos da inserção tibial do LCP corroboram essa afirmação. Lorenz et al.¹⁰ encontraram o centro da inserção tibial a 45 mm da borda lateral do planalto tibial e a 43 mm da borda medial. Os resultados encontrados no presente estudo demonstraram uma posição ainda mais medial, com o centro do LCP na tibia a 40,6 mm da borda lateral e a 32,5 mm da borda medial.

Girgis et al.¹¹ avaliaram o comprimento da origem femoral do LCP e chegaram ao valor de 32 mm. Eles fizeram a medida com uma linha reta entre as duas extremidades mais distantes e desprezaram seu formato oval. No presente estudo a medição foi feita de maneira semelhante, porém avaliou-se a semicircunferência e obteve-se o valor de 28,6 mm.

A grande extensão da origem faz com que as fibras do LCP se comportem de forma diferente conforme o grau de flexão do joelho. Dessa forma, sempre haverá fibras tensas, independentemente da posição do joelho. Esse fenômeno já foi analisado na década de 1970, porém em uma descrição do LCP como estrutura única.¹¹ Os estudos mais modernos separam o LCP em duas bandas: a anterolateral fica tensa em flexão e a posteromedial em extensão.¹²

Uma origem oval de 30 mm torna difícil a reprodução em procedimentos cirúrgicos. Uma das propostas para se aproximar mais da anatômica original é a reconstrução em dupla banda. Apesar de a dupla banda demonstrar maior estabilidade *in vitro*, estudos clínicos não demonstraram vantagens quando comparadas as reconstruções com banda simples.⁸ Mesmo alguns trabalhos biomecânicos não encontraram diferenças entre as duas técnicas, principalmente nas análises cíclicas.¹³

Foram encontrados cinco trabalhos na literatura nos quais a metodologia permitia comparação com alguns dos resultados deste estudo. Do centro da banda AL ao teto foram encontrados valores de 13 a 4,8 mm. O valor dessa medida demonstrada pelo presente estudo foi de 6,2. A distância da banda PM ao teto variou de 20 a 11,4 mm. Neste trabalho chegou-se ao valor de 11,7.^{8,14-16} Diferenças entre estudos deste tipo são comuns, pois são medidas absolutas e influenciadas pelo avaliador, pela amostra e pelo material usado para coleta.

Para as medidas do centro das bandas até a cartilagem anterior houve discrepância com os dados encontrados na literatura. Da banda AL até a cartilagem anterior os valores achados foram de 13 a 7 mm. O valor aferido no presente trabalho foi de 4,9. Para a banda PM os valores variaram de 10,6 a 8 mm. O valor encontrado foi de 5,5.^{8,14-16} Uma possibilidade para essa diferença, além das aventadas no parágrafo acima, é uma subvalorização do ligamento de Humphrey.

Referências artroscópicas que determinem a posição do LCP são confusas na literatura. Um dos métodos usados é o do relógio (*clock-face*). Entretanto, estudos demonstraram imprecisão na reprodução de tal técnica. Em alguns casos foram encontradas diferenças de mais de uma hora nas avaliações interobservadores.^{17,18}

Outro método usado é o do guia tabulado. Ele é útil para guiar os túneis em imagens laterais. Esse método padroniza a individualização das bandas e sua posição em relação ao tamanho do joelho. Talvez esse método possa ser o padrão para cirurgia navegada, por ser matematicamente

mais preciso, porém para aplicação na cirurgia artroscópica convencional é muito limitado.¹⁸

Mesmo com todos esses parâmetros, algumas decisões de posicionamento do túnel durante a cirurgia, tanto na face articular como na sua direção, são dependentes da subjetividade do cirurgião e de particularidades do caso operado.

Conclusões

O LCP tem uma origem extensa. O centro da banda anterolateral fica a 6 mm do teto e a 5 mm da cartilagem anterior do joelho. A inserção tibial fica levemente medial e a 10 mm distal ao corno posterior do menisco medial.

Conflitos de interesse

Os autores declaram não haver conflitos de interesse.

REFERÊNCIAS

1. Fanelli GC, Beck JD, Edson CJ. Current concepts review: the posterior cruciate ligament. *J Knee Surg.* 2010;23(2):61-72.
2. Montgomery SR, Johnson JS, McAllister DR, Petrigliano FA. Surgical management of PCL injuries: indications, techniques, and outcomes. *Curr Rev Musculoskelet Med.* 2013;6(2):115-23.
3. Peccin MS, Almeida GJM, Amaro J, Cohen M, Soares BGO, Atallah AN. Interventions for treating posterior cruciate ligament injuries of the knee in adults. *Cochrane Database Syst Rev.* 2005;18(2):CD002939.
4. Camargo OPA, Chamecki A. Lesão do ligamento cruzado posterior: incidência e tratamento. *Rev Bras Ortop.* 1996;31(6):491-6.
5. Kim YM, Lee CA, Matava MJ. Clinical results of arthroscopic single-bundle transtibial posterior cruciate ligament reconstruction: a systematic review. *Am J Sports Med.* 2011;39(2):425-34.
6. Stieven-Filho E, Garschagen ET, Namba M, Silva JLV, Malafaia O, Cunha LAM. Estudo anatômico das duas bandas do ligamento cruzado anterior com o joelho em 90° de flexão. *Rev Col Bras Cir.* 2011;38(5):338-42.
7. Johannsen AM, Anderson CJ, Wijdicks C, Engebretsen L, LaPrade RF. Radiographic landmarks for tunnel positioning in posterior cruciate ligament reconstructions. *Am J Sports Med.* 2013;41(1):35-42.
8. Anderson CJ, Ziegler CG, Wijdicks CA, Engebretsen L, LaPrade RF. Arthroscopically pertinent anatomy of the anterolateral and posteromedial bundles of the posterior cruciate ligament. *J Bone Joint Surg Am.* 2012;94(21):1936-45.
9. Cury RPL, Severino NR, Camargo OPA, Aihara T, Batista Neto LV, Goarayeb DN. Estudo anatômico da inserção femoral do ligamento cruzado posterior. *Rev Bras Ortop.* 2011;46(5):591-5.
10. Lorenz S, Elser F, Brucker PU, Obst T, Imhoff AB. Radiological evaluation of the anterolateral and posteromedial bundle insertion sites of the posterior cruciate ligament. *Knee Surg Sports Traumatol Arthrosc.* 2009;17(6):683-90.
11. Girgis FG, Marshall JL, Monajem A. The cruciate ligaments of the knee joint. Anatomical, functional and experimental analysis. *Clin Orthop Relat Res.* 1975;(106):216-31.
12. Amis AA, Gupta CM, Bull MJ, Edwards A. Anatomy of the posterior cruciate ligament and the meniscofemoral ligaments. *Knee Surg Sports Traumatol Arthrosc.* 2006;14(3):257-63.

13. Bergfeld JA, Graham SM, Parker RD, Valdevit ADC, Kambic HE. A biomechanical comparison of posterior cruciate ligament reconstructions using single- and double-bundle tibial inlay techniques. *Am J Sports Med.* 2005;33(7):976-81.
14. Lopes OV, Ferretti M, Shen W, Ekdahl M, Smolinski P, Fu FH. Topography of the femoral attachment of the posterior cruciate ligament. *J Bone Joint Surg Am.* 2008;90(2):249-55.
15. Takahashi M, Matsubara T, Doi M, Suzuki D, Nagano A. Anatomical study of the femoral and tibial insertions of the anterolateral and posteromedial bundles of human posterior cruciate ligament. *Knee Surg Sports Traumatol Arthrosc.* 2006;14(11):1055-9.
16. Morgan CD, Kalman VR, Grawl DM. The anatomic origin of the posterior cruciate ligament: where is it? Reference landmarks for PCL reconstruction. *Arthroscopy.* 1997;13(3):325-31.
17. Apsingi S, Bull AM, Deehan DJ, Amis AA. Review: femoral tunnel placement for PCL reconstruction in relation to the PCL fibre bundle attachments. *Knee Surg Sports Traumatol Arthrosc.* 2009;17(6):652-9.
18. Edwards A, Bull AM, Amis AA. The attachments of the fiber bundles of the posterior cruciate ligament: an anatomic study. *Arthroscopy.* 2007;23(3):284-90.