



RBO

REVISTA BRASILEIRA DE ORTOPEDIA

www.rbo.org.br



Artigo Original

Importância da localização anatômica do ramo infrapatelar do nervo safeno na reconstrução do ligamento cruzado anterior com tendões flexores[☆]



Julio Cesar Gali*, André França Resina, Gabriel Pedro, Ildefonso Angelo Mora Neto, Marco Antonio Pires Almagro, Phelipe Augusto Cintra da Silva e Edie Benedito Caetano

Serviço de Ortopedia e Traumatologia, Faculdade de Ciências Médicas e da Saúde de Sorocaba, Pontifícia Universidade Católica de São Paulo (PUC-SP), Sorocaba, SP, Brasil

INFORMAÇÕES SOBRE O ARTIGO

Histórico do artigo:

Recebido em 8 de outubro de 2013

Aceito em 11 de outubro de 2013

On-line em 26 de julho de 2014

Palavras-chave:

Joelho

Ligamento cruzado anterior/inervação

Ligamento cruzado anterior/cirurgia

RESUMO

Objetivo: Descrever o trajeto do ramo infrapatelar do nervo safeno (RIPNS) com o uso da linha articular medial, da tuberosidade anterior da tibia (TAT), do ligamento colateral tibial e de uma linha horizontal, paralela à linha articular medial e que passa sobre a TAT, como pontos de referência, a fim de poder auxiliar os cirurgiões a diminuir a probabilidade de lesão desse ramo nervoso na reconstrução do ligamento cruzado anterior (LCA) com tendões flexores.

Métodos: Foram examinados 10 joelhos congelados, originados de amputações. Na dissecação anatômica, feita com as peças flexionadas, procuramos encontrar o RIPNS, desde a sua porção mais medial e proximal até sua porção mais lateral e distal. Em seguida, as peças anatômicas foram fotografadas e, com o programa ImageJ, determinamos a distância do RIPNS até a linha articular medial e até uma linha horizontal inferior, que passa pela TAT e é paralela à primeira. Medimos, também, o ângulo da direção do trajeto do ramo nervoso em relação a essa linha horizontal inferior.

Resultados: O ângulo médio do trajeto do ramo nervoso, em relação à linha horizontal inferior, foi de $17,50^\circ \pm 6,17^\circ$. A distância média do RIPNS até a linha articular medial foi de $2,61 \pm 0,59$ cm e até a linha horizontal inferior, de $1,44 \pm 0,51$ cm.

Conclusão: O RIPNS foi encontrado em todos os joelhos estudados; em três, encontramos um segundo ramo, proximal ao primeiro. A direção de seu trajeto foi sempre de proximal e medial para distal e lateral. O RIPNS esteve sempre proximal e medial à TAT e distal à linha articular medial. A angulação média de sua direção, em relação a uma linha horizontal que passa pela TAT, foi de $17,50^\circ \pm 6,17^\circ$.

© 2014 Sociedade Brasileira de Ortopedia e Traumatologia. Publicado por Elsevier Editora Ltda. Todos os direitos reservados.

[☆] Trabalho desenvolvido na Faculdade de Ciências Médicas e da Saúde de Sorocaba, da PUC-SP, Sorocaba, SP, Brasil.

* Autor para correspondência.

E-mail: juliogali@note.med.br (J.C. Gali).

<http://dx.doi.org/10.1016/j.rbo.2013.10.021>

0102-3616/© 2014 Sociedade Brasileira de Ortopedia e Traumatologia. Publicado por Elsevier Editora Ltda. Todos os direitos reservados.

Importance of anatomically locating the infrapatellar branch of the saphenous nerve in reconstructing the anterior cruciate ligament using flexor tendons

A B S T R A C T

Keywords:

Knee
Anterior cruciate ligament/innervation
Anterior cruciate ligament/surgery

Objective: To describe the path of the infrapatellar branch of the saphenous nerve (IBSN) using the medial joint line, anterior tibial tuberosity (ATT), tibial collateral ligament and a horizontal line parallel to the medial joint line that passes over the ATT, as reference points, in order to help surgeons to diminish the likelihood of injuring this nerve branch during reconstruction of the anterior cruciate ligament (ACL) using flexor tendons.

Methods: Ten frozen knees that originated from amputations were examined. Through anatomical dissection performed with the specimens flexed, we sought to find the IBSN, from its most medial and proximal portion to its most lateral and distal portion. Following this, the anatomical specimens were photographed and, using the ImageJ software, we determined the distance from the IBSN to the medial joint line and to a lower horizontal line going through the ATT and parallel to the first line. We also measured the angle of the direction of the path of the nerve branch in relation to this lower line.

Results: The mean angle of the path of the nerve branch in relation to the lower horizontal line was $17.50^\circ \pm 6.17^\circ$. The mean distance from the IBSN to the medial joint line was 2.61 ± 0.59 cm and from the IBSN to the lower horizontal line, 1.44 ± 0.51 cm.

Conclusion: The IBSN was found in all the knees studied. In three, knees we found a second branch proximal to the first one. The direction of its path was always from proximal and medial to distal and lateral. The IBSN was always proximal and medial to the ATT and distal to the medial joint line. The medial angle between its direction and a horizontal line going through the ATT was $17.50^\circ \pm 6.17^\circ$.

© 2014 Sociedade Brasileira de Ortopedia e Traumatologia. Published by Elsevier Editora Ltda. All rights reserved.

Introdução

A reconstrução cirúrgica do ligamento cruzado anterior (LCA) é um procedimento muito frequente. Estima-se que sejam feitas 100 mil cirurgias desse tipo por ano, nos Estados Unidos, e que esse seja o sexto procedimento cirúrgico ortopédico mais comum nesse país.¹

O uso de enxertos dos tendões do grácil e do semitendíneo para a reconstrução cirúrgica do LCA é cada vez mais comum, porque suportam uma alta carga para falha, têm uma grande área de secção transversa, têm passagem fácil pelos túneis, necessitam de pequena incisão, têm baixa morbidade pós-operatória e causam menor morbidade no sítio doador.²

Entretanto, por causa da sua localização anatômica, existe um risco potencial de lesão do ramo infrapatelar do nervo safeno (RIPNS) na colheita dos tendões autólogos do grácil e do semitendíneo.³⁻⁶

Na literatura, a porcentagem de ocorrência de lesões iatrogênicas do RIPNS na reconstrução do LCA com tendões flexores varia de 14,9% a 77%.⁵⁻¹⁰

A orientação da incisão cirúrgica para a colheita dos tendões pode, teoricamente, influenciar o risco de lesão do RIPNS.¹¹ Tifford et al.¹² reportaram que incisões verticais são perpendiculares ao tronco nervoso e colocam o RIPNS em risco. Segundo Sabat e Kumar,¹³ incisões verticais têm maior incidência de lesões do RIPNS, com hiperestesia persistente, extensa área de perda sensorial e piores resultados subjetivos.

Vários autores recomendam que essa incisão seja preferencialmente oblíqua.^{3,4,6,8,9,11,13}

O objetivo de nosso trabalho foi descrever o trajeto do RIPNS na região de colheita dos tendões flexores, a fim de prover informações sobre onde esse ramo é mais comumente encontrado, para diminuir as chances de lesão iatrogênica.

Materiais e métodos

Foram dissecados 10 joelhos congelados, originados de amputações. Seis eram de indivíduos do sexo masculino e quatro, do feminino. Seis eram diretos e quatro, esquerdos. A idade dos pacientes variou de 28 a 72 anos, com média de 41.

Retiramos a pele do terço proximal e medial da perna e do terço distal e medial da coxa. Cuidadosamente, procuramos encontrar o RIPNS, desde a sua porção mais medial e proximal até sua porção mais lateral e distal. A dissecação anatômica foi feita com as peças flexionadas.

Depois de isolados os RIPNS, fotografamos cada peça com uma máquina digital Nikon D 3100. As imagens obtidas foram avaliadas pelo programa ImageJ.

Em cada foto traçamos um retângulo, que teve como lados: uma linha vertical medial, que passava pela borda do lateral do ligamento colateral tibial; uma linha horizontal superior, que passava pela linha articular medial; uma linha vertical lateral, que passava pelo centro da tuberosidade anterior da tibia

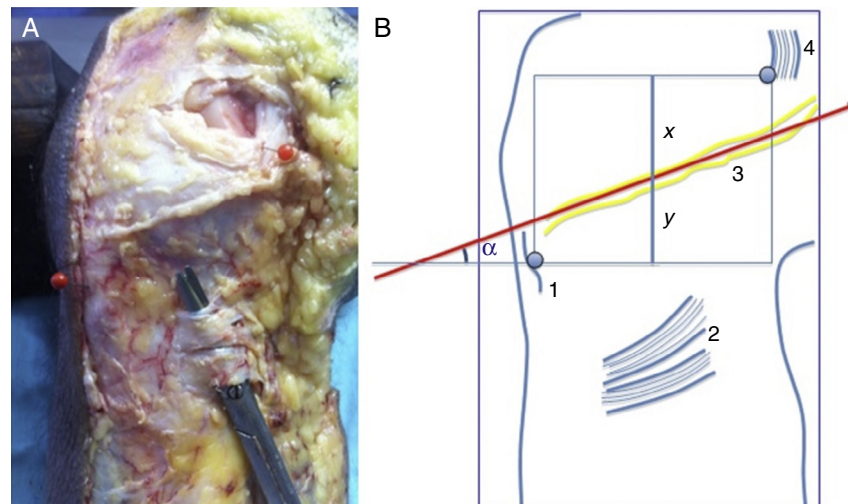


Figura 1 – Fotografia de joelho direito dissecado (A) e ilustração (B) que mostram: 1 = tuberosidade anterior da tibia; 2 = inserção dos tendões flexores; 3 = o RIPNS; 4 = ligamento colateral tibial; x = distância até a linha articular medial e y = até a linha horizontal inferior.

(TAT); e uma linha horizontal inferior, que também passava pela TAT, perpendicular às duas verticais e paralela à linha horizontal superior.

Medimos o ângulo da direção do trajeto do ramo nervoso em relação ao lado inferior do retângulo. Traçamos um segmento de reta, com extremidades nos pontos médios dos lados horizontais do retângulo. Sobre esse segmento, medimos as distâncias do ramo nervoso até linha horizontal superior e até a linha horizontal inferior (fig. 1).

Resultados

Em todas as peças anatômicas o RIPNS foi encontrado distal à linha articular medial, proximal e medial em relação à TAT e apresentava trajeto com direção de proximal e medial para distal e lateral.

Em três joelhos encontramos um segundo ramo, localizado proximalmente ao primeiro e distalmente à linha articular medial (fig. 2).

O ângulo médio do trajeto do ramo nervoso, em relação ao lado inferior do retângulo, foi de $17,50^\circ \pm 6,17^\circ$. A distância média do RIPNS, sobre o segmento de reta até a linha articular medial foi de $2,61 \pm 0,59$ cm e até o lado inferior do retângulo, paralelo à linha articular medial, foi de $1,44 \pm 0,51$ cm. Todas as medidas encontram-se na tabela 1.

Discussão

Depois de deixar o canal adutor, o nervo safeno segue um curso posteromedial em direção ao lado medial do joelho, onde emerge entre os tendões do grácil e do semitendíneo. O RIPNS emerge proximalmente ao ponto onde o nervo safeno cruza o tendão do grácil e se curva sob a patela, para suprir a pele sobre a face anterior da tibia proximal.³

Na colheita dos tendões flexores do grácil e do semitendíneo para a reconstrução do LCA existe perigo iminente de lesão do RIPNS.³⁻⁶

Ebraheim e Mekhail¹⁴ reportaram que a lesão desse ramo nervoso pode ser causada pela incisão feita para a coleta dos tendões; Figueroa et al.⁵ acreditam que a lesão ocorra na retirada dos tendões, e não na incisão de pele. Por outro lado, Kartus et al.¹⁵ acreditam que a lesão inadvertida possa ocorrer na incisão da pele, na exposição inicial dos tendões ou na perfuração do túnel tibial.

A incidência de lesões iatrogênicas do RIPNS na reconstrução do LCA com tendões flexores chega a ser de até 77%.⁵

A lesão do RIPNS pode causar hipoestesia na região anterolateral do terço proximal da perna,^{3,7,11,16} neuroma doloroso,¹²

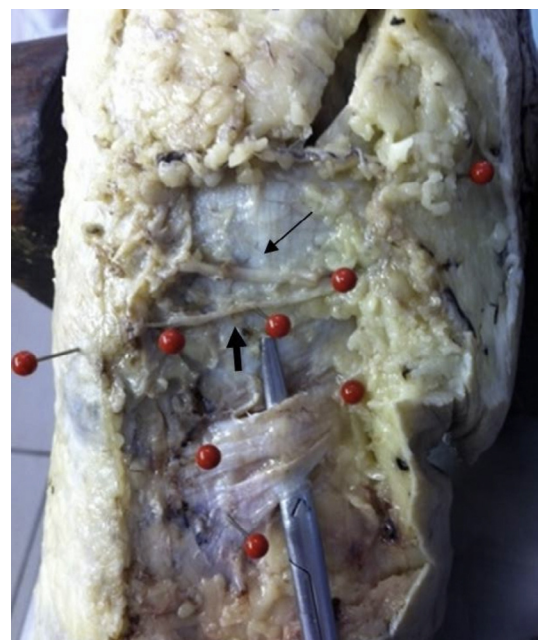

Figura 2 – Fotografia de joelho direito dissecado que mostra o RIPNS principal (seta larga) e outro ramo proximal (seta estreita).

Tabela 1 – Distâncias do RIPNS até a linha articular medial (x) e até o lado inferior do retângulo (y), em cm; comprimento do segmento de reta (x + y) em cm e ângulo médio da direção do trajeto do ramo nervoso (em graus)

Distribuição das medidas e ângulos				
Joelho	X	y	x + y	Ângulo
1	2,50	1,00	3,50	15,00
2	2,50	2,10	4,60	25,00
3	2,30	1,50	3,80	22,00
4	3,30	1,00	4,30	25,00
5	2,00	1,40	3,40	9,00
6	2,30	0,70	3,00	9,00
7	4,00	1,10	5,10	22,00
8	2,30	1,40	3,70	12,00
9	2,50	2,10	4,60	20,00
10	2,40	2,10	4,50	16,00
Média	2,61	1,44	4,05	17,50
DP	0,59	0,51	0,67	6,17
Mínima	2,00	0,70	3,00	9,00
Máxima	4,00	2,10	5,10	25,00

distrofia simpática reflexa,¹⁷ dor para ajoelhar^{7,12,18,19} ou quando pressão é aplicada diretamente sobre o local.²⁰ Entretanto, em apenas uma pequena porcentagem dos pacientes com lesão do RIPNS esses sintomas causam limitação das atividades diárias.^{4,7,10,13}

A exploração dos ramos do nervo safeno causa um enorme efeito na taxa de déficits sensitivos.⁶ Alterações de sensibilidade nas extremidades superiores são consideradas de extrema importância; talvez a proteção sensitiva das extremidades inferiores também mereça um grande esforço, especialmente para a área sensitiva do joelho usada para ajoelhar.¹⁹ Portanto, é importante localizar esses ramos sensitivos, a fim de evitar sua lesão.

Nosso objetivo foi determinar o curso do RIPNS na região de coleta dos tendões flexores, para fornecer referências sobre onde esse ramo é mais frequentemente encontrado, com o propósito de poder diminuir a probabilidade de lesão quando os tendões autólogos do grácil e do semitendíneo são usados na reconstrução do LCA.

O estudo anatômico que efetuamos foi feito com as peças flexionadas, do mesmo modo que a colheita dos tendões flexores é mais comumente feita na reconstrução do LCA. Na literatura, alguns autores relataram que fizeram sua pesquisa com o joelho em extensão.^{14,20}

Tifford et al.¹² avaliaram o efeito que a mobilidade dinâmica do joelho pode causar em relação à posição do nervo, em 20 joelhos de cadáveres recentes. Concluíram que o nervo se move distalmente com a flexão e recomendaram que incisões no aspecto anterior do joelho devessem ser feitas em flexão, para evitar lesão nervosa.

Em todos os joelhos estudados o RIPNS mostrou um padrão anatômico consistente: a direção de seu trajeto foi de proximal e medial para distal e lateral e esteve sempre localizada distalmente à linha articular medial e proximal e medialmente em relação à TAT. Um segundo ramo, proximal ao primeiro e distal à linha articular medial, foi encontrado em três joelhos.

Mochida e Kikuchi,²⁰ em um estudo feito em 129 joelhos de cadáveres, descreveram dois padrões para o RIPNS: o tipo I, presente em 68,2%, no qual o ramo cruza a borda medial

da tibia, e o tipo II, com ocorrência de 31,8%, cujo ramo passa proximal à linha articular medial.

Tifford et al.¹² encontraram dois troncos principais do nervo que trespassam o joelho numa direção de medial para lateral e de proximal para distal em todos os joelhos avaliados.

No trabalho que fizemos, o trajeto do RIPNS apresentou uma angulação média de $17,50^\circ \pm 6,17^\circ$ em relação a uma linha horizontal que passa pela TAT.

A determinação dessa angulação do RIPNS é importante para que, na reconstrução do LCA, se possa planejar uma incisão para colheita dos tendões flexores que diminua a possibilidade de lesão desse ramo. Se a direção da incisão for similar à do curso do RIPNS, existe facilidade para sua identificação e retração.¹⁹

Vários autores recomendam o uso de incisões oblíquas e horizontais para a exposição da inserção tibial dos tendões dos isquiotibiais e sua coleta, pois têm menor chance de produzir dano ao ramo nervoso quando comparadas às incisões verticais.^{3,4,6,8,9,11,13}

Podemos afirmar que, em nossas mãos, não foi fácil a identificação do RIPNS nas peças anatômicas avaliadas, mesmo com dissecação cuidadosa.

Mirzatoolei e Pisoodeh⁶ fizeram dissecação meticulosa para encontrar e poupar os ramos superficiais e sensitivos do nervo safeno em 98 pacientes, durante reconstrução do LCA com tendões quádruplos dos isquiotibiais. Apesar do tipo de incisão relativamente constante, só encontraram os ramos sensitivos em 44,8% dos casos e atribuíram tal fato às variações anatômicas.

De fato, o garroteamento usado nas reconstruções cirúrgicas do LCA pode dificultar a diferenciação entre vasos e nervos e variações anatômicas podem estar presentes.^{6,12,14,19-21}

Como implicação prática de nosso estudo, passamos a fazer, na reconstrução do LCA com tendões flexores, uma incisão oblíqua, que tende a horizontal, medial à TAT, sobre a região de inserção dos isquiotibiais. Procuramos afastar proximalmente as partes moles, junto ao periósteo, para a perfuração dos túneis. Acreditamos que, dessa maneira, poderemos diminuir a chance de lesão do ramo sensitivo do nervo safeno.

Conclusão

Em nossa pesquisa, o ramo infrapatelar do nervo safeno esteve presente em todos os joelhos estudados. Em três encontramos um segundo ramo, em situação proximal ao primeiro. A direção de seu trajeto foi sempre de proximal e medial para distal e lateral. Em todas as peças o RIPNS esteve proximal e medial à TAT e distal à linha articular medial. A angulação média de sua direção, em relação a uma linha horizontal que passa pela TAT, foi de $17,50 \pm 6,17$ graus.

Conflitos de interesse

Os autores declaram não haver conflitos de interesse.

REFERÊNCIAS

1. Brown CH Jr, Carson EW. Revision anterior cruciate ligament surgery. *Clin Sports Med.* 1999;18(1):109-71.
2. Bartlett RJ, Clatworthy MG, Nguyen TN. Graft selection in reconstruction of the anterior cruciate ligament. *J Bone Joint Surg Br.* 2001;83(5):625-34.
3. Pagnani MJ, Warner JJ, O'Brien SJ, Warren RF. Anatomic considerations in harvesting the semitendinosus and gracilis tendons and a technique of harvest. *Am J Sports Med.* 1993;21(4):565-71.
4. Boon JM, Van Wyk MJ, Jordaan D. A safe area and angle for harvesting autogenous tendons for anterior cruciate ligament reconstruction. *Surg Radiol Anat.* 2004;26(3):167-71.
5. Figueroa D, Calvo R, Vaisman A, Campero M, Moraga C. Injury to the infrapatellar branch of the saphenous nerve in ACL reconstruction with the hamstrings technique: clinical and electrophysiological study. *Knee.* 2008;15(5):360-3.
6. Mirzatooei F, Piseodeh K. Impact of exploration of sensory branches of saphenous nerve in anterior cruciate ligament reconstructive surgery. *Arch Iran Med.* 2012;15(4):219-22.
7. Spicer DD, Blagg SE, Unwin AJ, Allum RL. Anterior knee symptoms after four-strand hamstring tendon anterior cruciate ligament reconstruction. *Knee Surg Sports Traumatol Arthrosc.* 2000;8(5):286-9.
8. Mochizuki T, Muneta T, Yagishita K, Shinomiya K, Sekiya I. Skin sensory change after arthroscopically-assisted anterior cruciate ligament reconstruction using medial hamstring tendons with a vertical incision. *Knee Surg Sports Traumatol Arthrosc.* 2004;12(3):198-202.
9. Papastergiou SG, Voulgaropoulos H, Mikalef P, Ziogas E, Pappis G, Giannakopoulos I. Injuries to the infrapatellar branch(es) of the saphenous nerve in anterior cruciate ligament reconstruction with four-strand hamstring tendon autograft: vertical versus horizontal incision for harvest. *Knee Surg Sports Traumatol Arthrosc.* 2006;14(8):789-93.
10. Sanders B, Rolf R, McClelland W, Xerogeanes J. Prevalence of saphenous nerve injury after autogenous hamstring harvest: an anatomic and clinical study of sartorial branch injury. *Arthroscopy.* 2007;23(9):956-63.
11. Kjaergaard J, Faunø LZ, Faunø P. Sensibility loss after ACL reconstruction with hamstring graft. *Int J Sports Med.* 2008;29(6):507-11.
12. Tifford CD, Spero L, Luke T, Plancher KD. The relationship of the infrapatellar branches of the saphenous nerve to arthroscopy portals and incisions for anterior cruciate ligament surgery. An anatomic study. *Am J Sports Med.* 2000;28(4):562-7.
13. Sabat D, Kumar V. Nerve injury during hamstring graft harvest: a prospective comparative study of three different incisions. *Knee Surg Sports Traumatol Arthrosc.* 2013;21(9):2089-95.
14. Ebraheim NA, Mekhail AO. The infrapatellar branch of the saphenous nerve: an anatomic study. *J Orthop Trauma.* 1997;11(3):195-9.
15. Kartus J, Movin T, Karlsson J. Donor-site morbidity and anterior knee problems after anterior cruciate ligament reconstruction using autografts. *Arthroscopy.* 2001;17(9):971-80.
16. Kartus J, Magnusson L, Stener S, Brandsson S, Eriksson BI, Karlsson J. Complications following arthroscopic anterior cruciate ligament reconstruction. A 2-5-year follow-up of 604 patients with special emphasis on anterior knee pain. *Knee Surg Sports Traumatol Arthrosc.* 1999;7(1):2-8.
17. Poehling GG, Pollock FE Jr, Koman LA. Reflex sympathetic dystrophy of the knee after sensory nerve injury. *Arthroscopy.* 1988;4(1):31-5.
18. Corry IS, Webb JM, Clingeleffer AJ, Pinczewski LA. Arthroscopic reconstruction of the anterior cruciate ligament. A comparison of patellar tendon autograft and four-strand hamstring tendon autograft. *Am J Sports Med.* 1999;27(4):444-54.
19. Hunter LY, Louis DS, Ricciardi JR, O'Connor GA. The saphenous nerve: its course and importance in medial arthroscopy. *Am J Sports Med.* 1979;7(4):227-30.
20. Mochida H, Kikuchi S. Injury to infrapatellar branch of saphenous nerve in arthroscopic knee surgery. *Clin Orthop Relat Res.* 1995;320:88-94.
21. Arthornthurasook A, Gaew-Im K. Study of the infrapatellar nerve. *Am J Sports Med.* 1988;16(1):57-9.