



## Artigo Original

# Comparação dos enxertos para reconstrução anatômica do LCA: patelar versus semitendíneo/grácil<sup>☆</sup>



Patrícia Barros Bitun\*, Carlos Roberto Miranda, Ricardo Boso Escudero, Marcelo Araf e Daphnis Gonçalves de Souza

Hospital Municipal Dr. Carmino Caricchio, Autarquia Hospitalar Municipal de São Paulo, São Paulo, SP, Brasil

### INFORMAÇÕES SOBRE O ARTIGO

Histórico do artigo:

Recebido em 7 de setembro de 2013

Aceito em 24 de outubro de 2013

On-line em 24 de janeiro de 2015

Palavras-chave:

Reconstrução do ligamento cruzado anterior

Transplantes

Tendões

Keywords:

Reconstruction of the anterior cruciate ligament

Transplants

Tendons

### R E S U M O

**Objetivo:** Comparar o resultado funcional do tratamento cirúrgico da reconstrução anatômica do ligamento cruzado anterior (LCA) com banda única com o uso de dois tipos de enxerto autólogos.

**Métodos:** Foram avaliados prospectivamente 27 pacientes, submetidos à reconstrução anatômica do LCA pela técnica de Chambat, divididos em dois grupos: A, com 14 e uso como enxerto dos tendões flexores; e B, com 13 e uso como enxerto do tendão patelar. Em ambos os grupos foi feita fixação com parafuso de interferência absorvível.

**Resultados:** Com base no escore de Lysholm, o grupo A apresentou pontuação média de 71,6 no primeiro mês, enquanto o B apresentou 75. Já no fim do sexto mês ambos apresentaram 96,6. A avaliação do IKDC total mostrou que no primeiro mês a maioria dos pacientes, tanto no grupo A (85,7%) no grupo B (76,9%), apresentava uma avaliação do joelho próximo do normal e no sexto mês o grupo A apresentou 92,9% como normal e o grupo B, 100%.

**Conclusão:** Os resultados, segundo avaliação funcional de Lysholm e subjetiva do IKDC, não apresentaram diferenças estatisticamente significantes entre os grupos e foram melhores no sexto mês.

© 2014 Sociedade Brasileira de Ortopedia e Traumatologia. Publicado por Elsevier Editora Ltda. Todos os direitos reservados.

### Comparison of grafts for anatomical reconstruction of the ACL: patellar versus semitendinosus/gracilis

#### A B S T R A C T

**Objective:** To compare the functional results from surgical treatment for anatomical reconstruction of the anterior cruciate ligament (ACL) with a single band, using two types of autologous grafts.

**Methods:** Twenty-seven patients who underwent anatomical reconstruction of the ACL by means of the Chambat technique were evaluated prospectively. They were divided into two

<sup>☆</sup> Trabalho desenvolvido no Hospital Municipal Dr. Carmino Caricchio, Autarquia Hospitalar Municipal de São Paulo, SP, Brasil.

\* Autor para correspondência.

E-mail: [pbitun@hotmail.com](mailto:pbitun@hotmail.com) (P.B. Bitun).

<http://dx.doi.org/10.1016/j.rbo.2013.10.011>

0102-3616/© 2014 Sociedade Brasileira de Ortopedia e Traumatologia. Publicado por Elsevier Editora Ltda. Todos os direitos reservados.

groups: A, with 14 patients, using grafts from flexor tendons; and B, with 13 patients, using grafts from the patellar tendon. In both groups, fixation was performed using an absorbable interference screw.

**Results:** Based on the Lysholm score, group A presented a mean score of 71.6 in the first month, while B presented 75. At the end of the sixth month, both groups presented 96.6. Evaluation of the total IKDC showed that in the first month, the majority of the patients, both in group A (85.7%) and in group B (76.9%), presented a knee assessment that was close to normal. In the sixth month, 92,9% of group A had normal presentations, and 100% of group B.

**Conclusion:** According to the Lysholm functional evaluation and the IKDC subjective assessment, there was no statistically significant difference in the results between the groups, and the results were better in the sixth month.

© 2014 Sociedade Brasileira de Ortopedia e Traumatologia. Published by Elsevier Editora Ltda. All rights reserved.

## Introdução

A cirurgia de reconstrução do ligamento cruzado anterior (LCA) é frequentemente feita na prática ortopédica.<sup>1</sup>

O LCA atua como estabilizador indispensável na biomecânica do joelho. Além de ser considerado o estabilizador primário contra a translação anterior da tíbia, age como estabilizador secundário na rotação interna excessiva e no estresse em valgo e varo.<sup>1</sup>

Estudos demonstram também que diminui a possibilidade da degeneração articular, pois promove proteção à cartilagem e aos meniscos.<sup>2</sup>

A ruptura desse importante ligamento tem sido comum nos esportes de alto desempenho. Ao fazer mudanças de direção ou desaceleração rápida com o pé fixo no solo, o paciente pode promover um estresse em valgo e rotação interna ou externa e lesionar o ligamento sem trauma direto. Instalada a lesão, o paciente apresenta episódios frequentes de instabilidade, dor, edema e diminuição de função. Com isso, a possibilidade de retorno às atividades esportivas com o mesmo vigor e a mesma mobilidade é baixa.<sup>3</sup>

A escolha do melhor enxerto autólogo para a reconstrução do LCA, em joelhos com insuficiência desse ligamento, é assunto de discussão. O enxerto do terço central do ligamento da patela (TP) descrito por Campbell<sup>4</sup> foi amplamente usado nas décadas de 1980 e 1990. No fim dos anos 1990, o uso dos tendões flexores, semitendíneo e grácil (TF) foi descrito por Macey<sup>5</sup> e passou a ser feito com maior frequência.<sup>6</sup>

O LCA é composto por duas bandas: posterolateral, que estabiliza principalmente movimentos rotacionais, e anteromedial, que estabiliza o movimento de translação anteroposterior. Com os estudos anatômicos, observa-se uma tendência de fazer a reconstrução do LCA com a técnica anatômica de banda única.<sup>7,8</sup>

Atualmente, com o avanço tecnológico, a reconstrução intra-articular por via artroscópica reduziu a morbidade pós-operatória,<sup>9</sup> porém ainda há controvérsia entre os cirurgiões quanto ao melhor enxerto a ser usado.

## Materiais e métodos

Ensaio clínico controlado randomizado cego. Foram avaliados, prospectivamente, 27 pacientes com lesão do LCA, de ambos os sexos, 25 do masculino (92,6%) e dois do feminino (7,4%), com 18 a 48 anos (média de 31,7). O lado direito foi acometido em 19 (70,4%) e o esquerdo em oito (29,6%). Doze (44%) apresentavam lesão do menisco medial e um lesão tanto do menisco medial quanto do lateral.

Os critérios de inclusão exigiam que os pacientes apresentassem lesão unilateral do LCA e ausência de antecedentes cirúrgicos ou patologias prévias no joelho acometido.

Esses pacientes foram divididos em dois grupos aleatoriamente, por sorteio que determinava o tipo de enxerto (patelar ou flexores) a ser usado na cirurgia de reconstrução do LCA.

O grupo A, composto por 14 pacientes, teve a reconstrução do LCA com enxertos autólogos de tendões flexores e o B, com 13, com tendão patelar.

Em ambos os grupos foi usada a técnica anatômica com banda única para reconstrução ligamentar intra-articular do LCA por via artroscópica e fixação do enxerto com parafuso de interferência absorvível.<sup>8</sup>

Após a reconstrução, ambos os grupos foram encaminhados ao mesmo programa de reabilitação precoce, feita individualmente, por profissionais capacitados.

Todos os pacientes foram avaliados no ambulatório pelo mesmo pesquisador nos períodos de um mês, três meses e seis meses de pós-operatório, por meio dos protocolos do Internacional Knee Documentation Committee (IKDC) 2000<sup>10</sup> e de Lysholm.<sup>11</sup> O IKDC é composto por 10 questões objetivas, subdivididas em sete sobre sintomas, duas sobre atividades esportivas e uma sobre funcionalidade pré e pós-lesão. A escala modificada de Lysholm é composta por oito questões, na qual as opções são de respostas fechadas, cujo resultado final será expresso de forma nominal e cordial: de 95 a 100 pontos como "excelente", de 84 a 94 como "bom", de 65 a 83 como "regular" e inferior a 64 pontos como "ruim".<sup>11</sup> Após a coleta, os dados foram submetidos a análise estatística descritiva com uso de frequência percentual.




Figura 1 – (A) flexores; (B) patelar.

Os dados foram analisados estatisticamente pelos softwares SPSS® V17, Minitab® 16 e Excel Office® 2010. Apresentam intervalo de confiança (p) de 95%, com o uso de testes estatísticos paramétricos, pois os dados são quantitativos e contínuos, e foi usado o teorema do limite central, que garante a distribuição normal. Dessa forma, não houve a necessidade de testar a normalidade dos resíduos e foram usados diretamente os testes paramétricos, pois são mais poderosos do que os não paramétricos, como o Anova e o de igualdade de duas proporções.

### Técnica cirúrgica

Os dois grupos se diferem quanto ao enxerto a ser usado (fig. 1), retirado nas respectivas áreas doadoras como de rotina. A técnica de reconstrução foi a mesma em ambos os grupos. A reconstrução foi feita pela técnica de Chambat.<sup>12</sup>

Após a artroscopia e o tratamento das lesões associadas, os túneis são feitos de forma independente e de fora para dentro. Através de um acesso lateral sobre o epicôndilo lateral de 2 cm, introduziu-se um fio-guia com o uso do guia tibial adaptado para confecção do túnel femoral com angulação entre 80° a 90° (figs. 2 e 3), que surge intra-articular entre a origem das duas bandas (footprint) do côndilo lateral na localização anatômica do LCA no fêmur. Através desse fio-guia, fez-se perfuração progressiva com broca correspondente à espessura do enxerto.

O túnel tibial foi feito com os restos do LCA na tibia como referência, ou paralelamente à margem posterior do corno anterior do menisco lateral com perfuração progressiva. A passagem do enxerto foi feita de distal para proximal, com o uso de dois fios de ethibond 2.0. Após a passagem, o enxerto foi fixado com parafuso de interferência absorvível no fêmur e na tibia, respectivamente<sup>13</sup> (fig. 4).

### Resultados

Para análise dos resultados dos grupos após o tratamento cirúrgico usaram-se os parâmetros dos índices do IKDC e funcional da escala de Lysholm no primeiro, terceiro e sexto mês de pós-operatório.

A escala funcional de Lysholm apresentou pontuação média de 71,6 em 100 no grupo A, no primeiro mês, enquanto o B apresentou média de 75. No fim do sexto mês eles apresentaram os mesmos 96,6 pontos de média (fig. 5).


A avaliação do IKDC mostrou que no primeiro mês a maioria dos pacientes, tanto no grupo A (85,7%) quanto no B (76,9%), apresentava uma avaliação do joelho próximo do normal. No sexto mês o grupo A apresentou 92,9% como normal e o B, 100%. No entanto, estatisticamente, tanto Lysholm quanto IKDC não apresentaram diferenças significativas, com  $p > 0,05$  (fig. 6).

A amplitude de movimento apresentou limitação em ambos os grupos no primeiro mês de pós-operatório. Houve uma limitação da flexão em 14,3% dos pacientes do grupo A e em 7,7% dos do B. Em relação à extensão, ainda no primeiro mês o grupo A não apresentou limitação e 15,4% dos pacientes do B apresentaram. Após a reabilitação com fisioterapia, houve uma melhoria nos pacientes de ambos os grupos e não existiu déficit de amplitude articular no sexto mês. Estatisticamente, não ocorreu diferença significativa entre os grupos.

Pela avaliação do IKDC, os critérios área doadora do enxerto e dor anterior do joelho não apresentaram diferença estatisticamente significativa no fim do sexto mês em ambos os grupos (figs. 7 e 8). O grupo B apresentou dois casos de retardo de cicatrização até o terceiro mês.

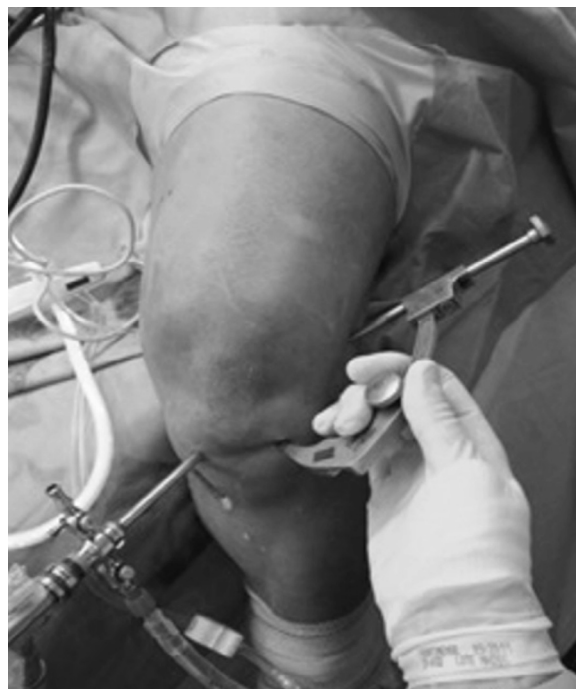

Figura 2 – Guia adaptado para o fêmur.



**Figura 3 – Visualização artroscópica do guia adaptado para fêmur..**

Na avaliação do teste de Lachman, no grupo B os resultados foram melhores no terceiro e no sexto meses e apresentaram translação de 1-2 mm de 100%, enquanto no A 42,9% dos pacientes apresentaram translação de 3-5 mm (tabela 1).

A gaveta anterior apresentou diferença estatística no primeiro e no terceiro meses. No primeiro mês o grupo A apresentou 57,1% de translação anterior de 0-2 mm, enquanto o B apresentou 100%. No terceiro mês, o grupo A teve 35,7% de translação anterior de 0-2 mm, enquanto o B teve uma queda para 84,6%. No fim do sexto mês o grupo B apresentou uma tendência a menor anteriorização da tibia (tabela 2).

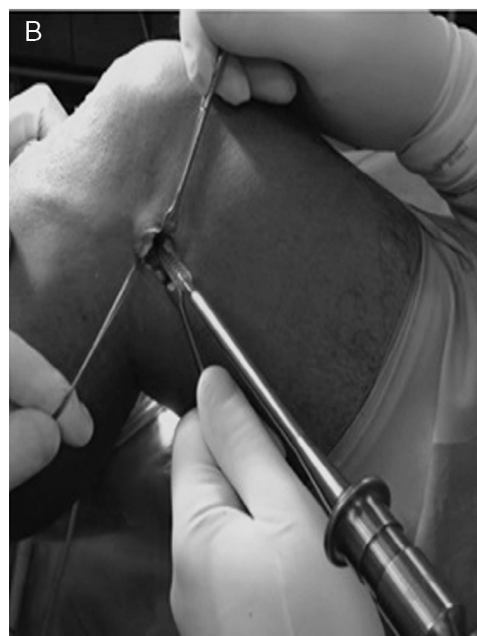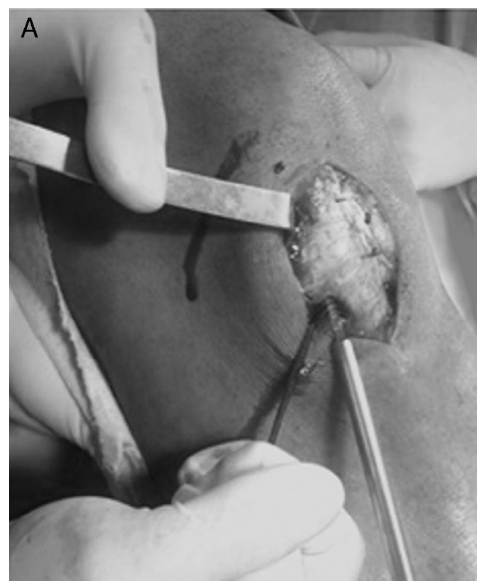
Quanto à avaliação ligamentar global (Lachman, “ponto final”, gaveta anterior, posteriorização da tibia, abertura medial e lateral, pivot shift) os grupos A e B não apresentaram diferenças nos resultados em todas as avaliações.

**Tabela 1 – Comparação entre os grupos avaliados por meio do teste de Lachman**

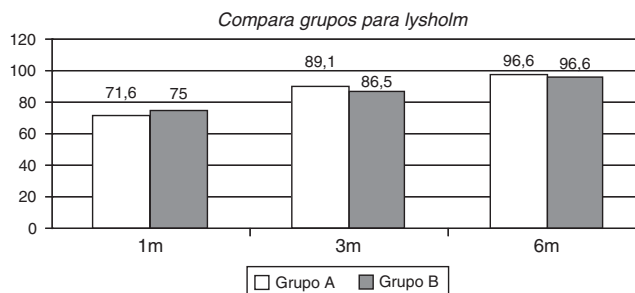
Lachman		Grupo A		Grupo B		p-valor
		N	%	N	%	
1 m	A	11	78,6%	13	100%	0,077
	B	3	21,4%	0	0%	
3 m	A	8	57,1%	13	100%	0,007
	B	6	42,9%	0	0%	
6 m	A	8	57,1%	13	100%	0,007
	B	6	42,9%	0	0%	

**Tabela 2 – Comparação entre os grupos avaliados por meio do teste da gaveta anterior**

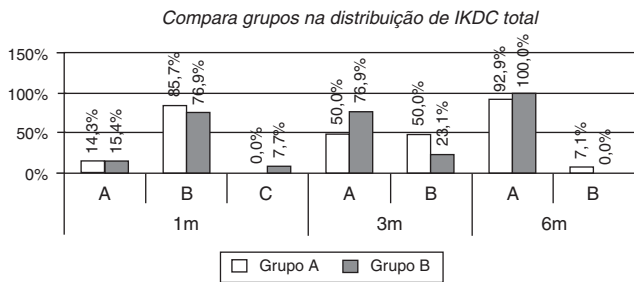
Gaveta anterior		Grupo A		Grupo B		p-valor
		N	%	N	%	
1 m	A	8	57,1%	13	100%	0,007
	B	6	42,9%	0	0%	
3 m	A	5	35,7%	11	84,6%	0,010
	B	9	64,3%	2	15,4%	
6 m	A	5	35,7%	9	69,2%	0,082
	B	9	64,3%	4	30,8%	



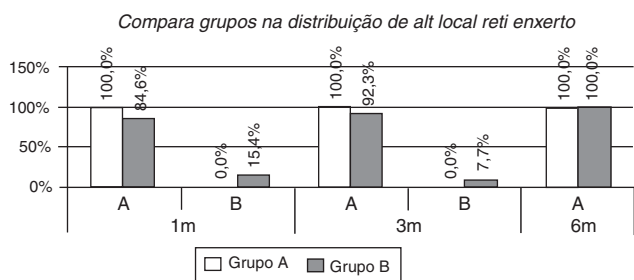
**Figura 4 – Fixação do enxerto com parafuso absorvível; (A) fixação tibial; (B) fixação femoral.**



**Figura 5 – Comparação entre os grupos de acordo com a Escala de Lysholm.**



**Figura 6 – Comparação entre os grupos de acordo com IKDC total.**



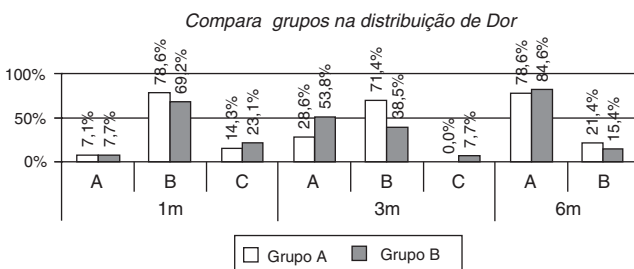
**Figura 7 – Comparação entre os grupos quanto às alterações nas áreas doadoras de enxerto.**

## Discussão

A reconstrução do LCA tem sido amplamente discutida nos últimos anos. É uma lesão frequente, principalmente na faixa entre 20 a 40 anos. Por muito tempo o tendão patelar foi escolhido como principal fonte de enxerto,<sup>14</sup> mas, por causa das morbidades apresentadas, alguns autores optaram pelo uso dos tendões flexores, o que levou a inúmeros estudos comparativos.<sup>9</sup>

Eriksson et al.,<sup>15</sup> em 2001, demonstraram uma pequena vantagem do tendão patelar quanto à estabilidade. Em contrapartida, em uma metanálise em 2005, Prodromos et al.<sup>16</sup> mostraram que a instabilidade e a frouxidão do enxerto dos tendões flexores ocorria por causa dos métodos de fixação e apresentaram resultados semelhantes ao enxerto do tendão patelar, quando se usaram métodos mais eficazes.<sup>17,18</sup>

Neste estudo optou-se pela fixação dos enxertos dos tendões patelar e flexores, tanto no túnel tibial quanto no femoral,



**Figura 8 – Comparação entre os grupos quanto à dor anterior do joelho.**

com um parafuso de interferência absorvível, por apresentar excelentes resultados de fixação, com rigidez adequada.<sup>19-22</sup>

Além da boa fixação, o objetivo atual é a reconstrução anatômica do LCA em busca de restabelecer as propriedades estruturais e biomecânicas do joelho,<sup>7,8</sup> principalmente em relação à instabilidade rotacional.<sup>8</sup> Estudos recentes comparam a reconstrução anatômica do LCA com o uso de dupla banda e banda única.<sup>7,23</sup> Para Misonoo et al.<sup>7</sup> não há diferenças estatísticas quanto à estabilidade rotacional. Neste trabalho optou-se por fazer a reconstrução anatômica com banda única, pois apresenta menor complexidade na técnica, menor custo e facilita possíveis revisões.<sup>7</sup>

Este trabalho não apresentou diferença estatisticamente significativa na avaliação comparativa entre os enxertos dos tendões patelar e flexores quando observados pelos métodos do Lysholm, que avaliam subjetivamente a função do joelho e têm um excelente resultado no fim do sexto mês. Esse resultado pode ser observado também em outros trabalhos publicados.<sup>9,22,24</sup>

Assim como observado por outros autores, não houve diferença entre o uso dos enxertos quando foram avaliados pelo IKDC.<sup>24-26</sup>

Jansson et al.,<sup>27</sup> em 2003, fizeram um estudo randomizado prospectivo em 89 pacientes acompanhados durante 21 meses, no qual observaram que a reconstrução do LCA com o tendão patelar apresentou limitação da extensão no primeiro ano e normalizou no fim desse período. Goldblatt et al.<sup>28</sup> demonstraram em 2005 que os pacientes que usaram o tendão patelar como enxerto apresentaram maior déficit de extensão, 5° ou mais, enquanto que os que usaram os tendões flexores apresentaram déficit de flexão de 5° graus ou mais. Em 2007, Laxdal et al.<sup>26</sup> apresentaram em seu artigo prospectivo que não se observou diferença estatisticamente significativa na amplitude de movimento entre os grupos estudados, assim como neste trabalho.

Algumas pesquisas mostram que o paciente apresenta maior queixa algica na região anterior do joelho, principalmente para ajoelhar, quando se usou o tendão patelar como enxerto.<sup>9,25,27</sup> No trabalho de Vasconcelos et al.,<sup>25</sup> em pacientes nos quais se usou enxerto dos tendões flexores, a queixa algica era principalmente na região medial.<sup>25</sup> Entretanto, outros estudos reportaram-se à ausência de diferença estatística na dor do joelho entre os enxertos usados,<sup>15,18</sup> similares aos resultados obtidos neste trabalho.

A avaliação ligamentar global do joelho que foi submetido à reconstrução do LCA não apresentou diferenças estatísticas entre os grupos observados no nosso trabalho e em outros publicados.<sup>15,27,29</sup> Se avaliado isoladamente, com o tendão reconstruído por meio do teste da gaveta anterior foi possível observar uma translação anterior da tibia a 90° de flexão maior no grupo em que se usaram os tendões flexores, nos primeiros três meses de pós-operatório. No fim de seis meses de avaliação não se observou diferença entre os grupos.<sup>22</sup> No teste de Lachman, observou-se um melhor resultado no terceiro e no sexto meses de pós-operatório nos pacientes em que a reconstrução ligamentar foi feita com o tendão patelar, diferentemente do que foi observado no estudo de Pinczewski et al.,<sup>24</sup> em que não se mostrou diferença entre os grupos após 10 anos de seguimento.

As críticas a este estudo são o pequeno número de pacientes selecionados (n=27), o curto tempo de seguimento, a maior porcentagem de pacientes do sexo masculino, a ausência de avaliação estatística nas lesões associadas e a falta de um artrômetro para a avaliação mais precisa do ligamento reconstruído.

## Conclusão

Os resultados segundo a avaliação funcional de Lysholm subjetiva do IKDC não apresentaram diferenças estatisticamente significantes entre os grupos. Sugere-se que em estudos futuros avaliem-se lesões associadas, maior tempo de acompanhamento e uso de um artrômetro para uma avaliação mais precisa.

## Conflitos de interesse

Os autores declaram não haver conflitos de interesse.

## REFERÊNCIAS

- Fukubayashi T, Torzilli PA, Sherman MF, Warren RF. An in vitro biomechanical evaluation of anterior-posterior motion of the knee. Tibial displacement, rotation, and torque. *J Bone Joint Surg Am.* 1982;64(2):258-64.
- Busfield BT, Safran MR, Cannon WD. Extensor mechanism disruption after contralateral middle third patellar tendon harvest for anterior cruciate ligament revision reconstruction. *Arthroscopy.* 2005;21(10):1268.
- Lyman S, Koulouvaris P, Sherman S, Do H, Mandl LA, Marx RG. Epidemiology of anterior cruciate ligament reconstruction: trends, readmissions, and subsequent knee surgery. *J Bone Joint Surg Am.* 2009;91(10):2321-8.
- Campbell WC. Reconstruction of the ligaments of the knee. *Am J Surg.* 1939;43:473-80.
- Macey BH. A new operative procedure for repair of ruptured cruciate ligaments of the knee joint. *Surg Gynaecol Obstet.* 1939;69:108-9.
- Kopf S, Martin DE, Tashman S, Fu FH. Effect of tibial drill angles on bone tunnel aperture during anterior cruciate ligament reconstruction. *J Bone Joint Surg Am.* 2010;92(4):871-81.
- Misonoo G, Kanamori A, Ida H, Miyakawa S, Ochiai N. Evaluation of tibial rotational stability of single-bundle vs. anatomical double-bundle anteriorcruciate ligament reconstruction during a high-demand activity - quasi-randomized trial. *Knee.* 2012;19(2):87-93.
- Steiner M. Anatomic single-bundle ACL reconstruction. *Sports Med Arthrosc.* 2009;17(4):247-51.
- Shaieb MD, Kan DM, Chang SK, Marumoto JM, Richardson AB. A prospective randomized comparison of patellar tendon versus semitendineous and gracilis tendon autografts for anterior cruciate ligament reconstruction. *Am J Sports Med.* 2002;30(2):214-20.
- Metsavaht L, Loporace G, Riberto M, de Mello Sposito MM, Batista LA. Translation and cross-cultural adaptation of the Brazilian version of the International Knee Documentation Committee Subjective Knee Form: validity and reproducibility. *Am J Sports Med.* 2010;38(9):1894-9.
- Peccin MS, Ciconelli R, Cohen M. Questionário específico para sintomas do joelho Lysholm Knee Scoring Scale: tradução e validação para a língua portuguesa. *Acta Ortop Bras.* 2006;14(5):268-72.
- Garofalo R, Mouhsine E, Chambat P, Siegrist O. Anatomic anterior cruciate ligament reconstruction: the two-incision technique. *Knee Surg Sports Traumatol Arthrosc.* 2006;14(6):510-6.
- Harilainen A, Linko E, Sandelin J. Randomized prospective study of ACL reconstruction with interference screw fixation in patellar tendon autografts versus femoral metal plate suspension and tibial post fixation in hamstring tendon autografts: 5-year clinical and radiological follow-up results. *Knee Surg Sports Traumatol Arthrosc.* 2006;14(6):517-28.
- Shelbourne KD, Gray T. Results of anterior cruciate ligament reconstruction based on meniscus and articular cartilage status at the time of surgery. Five- to fifteen-year evaluations. *Am J Sports Med.* 2000;28(4):446-52.
- Eriksson K, Anderberg P, Hamberg P, Löfgren AC, Bredenberg M, Westman I, et al. A comparison of quadruple semitendineous and patellar tendon grafts in reconstruction of the anterior cruciate ligament. *J Bone Joint Surg Br.* 2001; 83(3):348-54.
- Prodromos CC, Joyce BT, Shi K, Keller BL. A meta-analysis of stability after anterior cruciate ligament reconstruction as a function of hamstring versus patellar tendon graft and fixation type. *Arthroscopy.* 2005;21(10):1202.
- Milano G, Mulas PD, Ziranu F, Piras S, Manunta A, Fabbriani C. Comparison between different femoral fixation devices for ACL reconstruction with doubled hamstring tendon graft: a biomechanical analysis. *Arthroscopy.* 2006;22(6):660-8.
- Biau DJ, Tournoux C, Katsahian S, Schranz PJ, Nizard RS. Bone-patellar tendon-bone autografts versus hamstring autografts for reconstruction of anterior cruciate ligament: meta-analysis. *BMJ.* 2006;332(7548):995-1001.
- Kousa P, Järvinen TL, Kannus P, Järvinen M. Initial fixation strength of bioabsorbable and titanium interference screws in anterior cruciate ligament reconstruction. Biomechanical evaluation by single cycle and cyclic loading. *Am J Sports Med.* 2001;29(4):420-5.
- Radford MJ, Noakes J, Read J, Wood DG. The natural history of a bioabsorbable interference screw used for anterior cruciate ligament reconstruction with a 4-strand hamstring technique. *Arthroscopy.* 2005;21(6):707-10.
- Brand JC Jr, Nyland J, Caborn DN, Johnson DL. Soft-tissue interference fixation: bioabsorbable screw versus metal screw. *Arthroscopy.* 2005;21(8):911-6.
- Maletis GB, Cameron SL, Tengan JJ, Burchette RJ. A prospective randomized study of anterior cruciate ligament reconstruction: a comparison of patellar tendon and quadruple-strand semitendineous/gracilis tendons fixed with bioabsorbable interference screws. *Am J Sports Med.* 2007;35(3):384-94.
- Ferretti A, Monaco E, Labianca L, De Carli A, Maestri B, Conteduca F. Double-bundle anterior cruciate ligament reconstruction: a comprehensive kinematic study using navigation. *Am J Sports Med.* 2009;37(8):1548-53.
- Pinczewski LA, Lyman J, Salmon LJ, Russell VJ, Roe J, Linklater J. A 10-year comparison of anterior cruciate ligament reconstructions with hamstring tendon and patellar tendon autograft: a controlled, prospective trial. *Am J Sports Med.* 2007;35(4):564-74.
- Vasconcelos W, Santos C, Ferracini AM, Dejour D. Influence of anterior painon results from anterior cruciate ligament reconstruction. *Rev Bras Ortop.* 2011;46(1):40-4.
- Laxdal G, Sernert N, Ejerhed L, Karlsson J, Kartus JT. A prospective comparison of bone-patellar tendon-bone and hamstring tendon grafts for anterior cruciate ligament reconstruction in male patients. *Knee Surg Sports Traumatol Arthrosc.* 2007;15(2):115-25.

27. Jansson KA, Linko E, Sandelin J, Harilainen A. A prospective randomized study of patellar versus hamstring tendon autografts for anterior cruciate ligament reconstruction. *Am J Sports Med.* 2003;31(1):12-8.
28. Goldblatt JP, Fitzsimmons SE, Balk E, Richmond JC. Reconstruction of the anterior cruciate ligament: meta-analysis of patellar tendon versus hamstring tendon autograft. *Arthroscopy.* 2005;21(7):791-803.
29. O'Neill DB. Arthroscopically assisted reconstruction of the anterior cruciate ligament. A prospective randomized analysis of three techniques. *J Bone Joint Surg Am.* 1996;78(6):803-13.