



## Nota Técnica

# Dor glútea em atletas – como investigar e tratar?☆



Guilherme Guadagnini Falótico\*, Diogo Fernandes Torquato, Ticiane Cordeiro Roim, Edmilson Takehiro Takata, Alberto de Castro Pochini e Benno Ejnisman

Universidade Federal de São Paulo, São Paulo, SP, Brasil

### INFORMAÇÕES SOBRE O ARTIGO

#### Histórico do artigo:

Recebido em 30 de abril de 2014

Aceito em 1 de julho de 2014

On-line em 11 de setembro de 2014

#### Palavras-chave:

Dor  
Nádegas  
Atletas

#### Keywords:

Pain  
Buttocks  
Athletes

### R E S U M O

A dor glútea é um sintoma frequente em atletas. Sua definição etiológica é um desafio para o ortopedista. No presente estudo, os autores propõem, por meio de uma abordagem anatômica da região posterior da pelve e do fêmur proximal, dividida em quatro quadrantes, a investigação sistematizada do local, visando, por meio do diagnóstico correto, a aperfeiçoar o tratamento e acelerar o retorno do atleta ao esporte.

© 2014 Sociedade Brasileira de Ortopedia e Traumatologia. Publicado por Elsevier Editora Ltda. Todos os direitos reservados.

### Gluteal pain in athletes: How should it be investigated and treated?

#### A B S T R A C T

Gluteal pain is a frequent symptom in athletes, and defining it etilogically is a challenge for orthopedists. In the present study, using an anatomical approach to the posterior region of the pelvis and the proximal femur, divided into four quadrants, systematized investigation is proposed with the aim of optimizing the treatment and accelerating athletes' return to their sport, through correct diagnosis.

© 2014 Sociedade Brasileira de Ortopedia e Traumatologia. Published by Elsevier Editora Ltda. All rights reserved.

## Introdução

A dor glútea é manifestação comum em atletas, porém sua investigação representa situação bastante desafiadora na prática ortopédica, visto que a dor pode se originar das estruturas

glúteas propriamente, mas também da coluna lombossacra, da articulação sacroilíaca e do quadril.<sup>1</sup>

O tema, apesar de frequente na rotina do ortopedista do esporte, é pouco discutido na literatura atual.

Este artigo propõe um modelo para investigação desse quadro em esportistas.

☆ Trabalho desenvolvido no Centro de Traumatologia do Esporte (Cete), Setor de Quadril, Universidade Federal de São Paulo, Escola Paulista de Medicina, São Paulo, SP, Brasil.

\* Autor para correspondência.

E-mail: [ggfalotico@yahoo.com.br](mailto:ggfalotico@yahoo.com.br) (G.G. Falótico).

<http://dx.doi.org/10.1016/j.rbo.2014.07.004>

0102-3616/© 2014 Sociedade Brasileira de Ortopedia e Traumatologia. Publicado por Elsevier Editora Ltda. Todos os direitos reservados.

## Descrição do método

A região a ser estudada foi delimitada por quatro linhas imaginárias: superiormente, uma linha horizontal, tangente à margem superior da crista ilíaca; inferiormente, uma linha horizontal tangente à margem inferior da tuberosidade isquiática; medialmente, uma linha vertical que passa pelo centro do sacro e, lateralmente, uma linha vertical tangente à margem lateral da trocanter maior.

No interior desse retângulo imaginário são delimitados quatro quadrantes, a partir da espinha ilíaca posterossuperior (fig. 1).

## Quadrante súpero-medial (A)

Estruturas palpáveis de interesse: Processo espinhoso de L4 e L5; Interlinha articular da sacroilíaca.

Os distúrbios mais frequentes desse quadrante são a dor lombar aguda por lesão músculo-ligamentar, a radiculopatia por hérnia discal e a dor proveniente da articulação sacroilíaca.

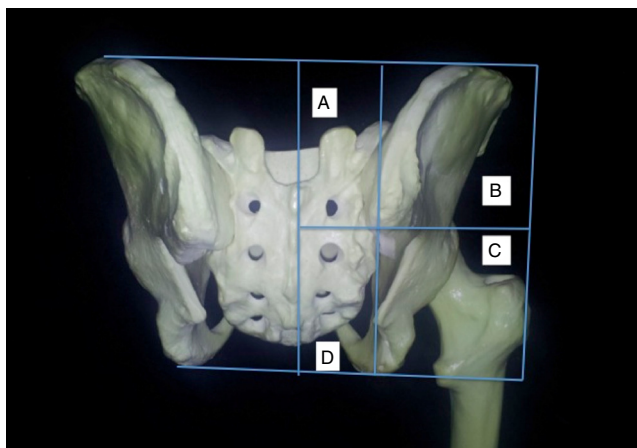
Outros diagnósticos incluem a fratura por stress do sacro, a espondilólise/espondilolistese e a artropatia facetária.

## Lombalgia por lesão músculo-ligamentar

Corresponde a cerca de 97% das lesões agudas na coluna lombossacra em atletas.<sup>2</sup> Causada comumente por contração muscular excêntrica vigorosa, a lesão é comumente próxima à transição miotendínea.<sup>3</sup> A lesão do ligamento ilio-lombar também é causa de lombalgia e dor glútea e simula até distúrbios sacroilíacos.<sup>1</sup>

## Radiculopatia

Aproximadamente 90% das compressões radiculares ocorrem no nível de L4-L5 e L5-S1<sup>4</sup> e são muito bem estudadas por meio da ressonância magnética.



**Figura 1 – Fotografia posterior da anatomia óssea da pelve e do fêmur proximal direito com a divisão em quatro quadrantes a partir da espinha ilíaca posterossuperior.**

Os esportes que exigem movimentos torsionais extremos da coluna lombossacra (ex: tênis, beisebol) apresentam maior número de atletas acometidos.<sup>5</sup>

O exame físico pode demonstrar alterações neurológicas no dermatomo acometido e o teste de Lasègue pode ser positivo.

A maioria dos pacientes responde ao tratamento não cirúrgico. A cirurgia é indicada nos casos de déficit neurológico progressivo, disfunção esfíncteriana ou sexual e dor refratária.<sup>2</sup>

## Dor sacroilíaca

Articulação fundamental para a adequada transferência de cargas da coluna lombar para a pelve.<sup>6</sup> Sua hiper ou hipomobilidade pode gerar sintomas dolorosos.<sup>7,8</sup>

A dor tipicamente acomete o quadrante súpero-medial da nádega, porém também pode acometer a região lombar, a coxa e região lateral do quadril e a região inguinal,<sup>7,8</sup> por causa da extensa inervação local.<sup>9-11</sup>

Várias atividades esportivas podem desencadear dor sacroilíaca. As mais frequentes são aquelas que envolvem corrida, saltos e mudanças súbitas de direção. Cerca de 64% dos pacientes têm história de trauma agudo ou microtraumas de repetição.<sup>12</sup>

O exame clínico pode revelar alteração na inclinação pélvica e na curvatura lombar, discrepância de comprimento dos membros inferiores e hipermovimentação pélvica durante a marcha. Frequentemente existe dor à palpação local e pontos-gatilho na musculatura adjacente.<sup>13</sup> As manobras provocativas podem ser positivas. O teste da compressão da coxa tem a maior especificidade para o diagnóstico.<sup>14,15</sup>

Exames de imagem, incluindo radiografias, tomografia computadorizada (TC) e ressonância magnética (RM), podem auxiliar no diagnóstico, porém o padrão-ouro é a injeção de anestésico, guiada por fluoroscopia, com desaparecimento dos sintomas.<sup>8</sup>

O tratamento deve focar no fortalecimento muscular e na estabilização da pelve. Órteses para compensação da discrepância dos membros inferiores são úteis. Injeções locais de corticoide devem ser indicadas nos casos refratários ao tratamento clínico após um mês ou se a dor inicial é muito intensa, a fim de acelerar a reabilitação.<sup>16-20</sup>

Vale salientar que nos pacientes refratários ao tratamento habitual, especialmente homens jovens com acometimento bilateral, sintomas sistêmicos ou rigidez articular matinal associados, deve-se pesquisar a espondilite anquilosante.<sup>21</sup>

## Fratura por estresse do sacro

Representa de 1% a 20% das lesões no trauma esportivo e frequentemente está relacionada à fraqueza ou fadiga da musculatura local num osso que sofre altas cargas cíclicas.<sup>22,23</sup>

Acomete mais mulheres jovens com alta carga de treinamento, deficiência nutricional e irregularidade no ciclo menstrual.<sup>7,24-26</sup> Foi também descrita em soldados do sexo masculino.<sup>23</sup>

O exame físico demonstra dor à palpação do sacro, exacerbada pelos testes provocativos para a articulação sacroilíaca.

A RM representa excelente método complementar para o diagnóstico, visto que a fratura já é visível com 72 horas de evolução.<sup>24,27</sup>

O tratamento exige a proteção de carga no lado acometido até alívio da dor e, após a fase analgésica, feitura de protocolo de reabilitação visando à estabilização pélvica e lombar.

O retorno ao esporte inicialmente inclui atividades de baixo impacto. A prática competitiva é liberada normalmente após 12 semanas. Nas mulheres com osteopenia deve ser implementada reposição de cálcio e vitamina D.<sup>25</sup>

### **Espondilólise/espondilolistese**

A espondilólise representa um defeito da *pars* interarticular. A incidência em atletas varia de 8%-15%. A forma traumática mais comum ocorre em ginastas, jogadores de futebol, bailarinas e levantadores de peso.<sup>28</sup>

A espondilolistese é o escorregamento de uma vértebra em relação à outra. A espondilólise bilateral é um fator de risco. O escorregamento maior do que 25% frequentemente está associado a quadro doloroso.<sup>29</sup>

O tratamento conservador é indicado com sucesso na maioria dos casos. O retorno ao esporte ocorre normalmente entre quatro e seis meses após o início da reabilitação.

A cirurgia é indicada em cerca de 9%-15% dos pacientes por causa da dor refratária após seis meses de tratamento, déficit neurológico ou instabilidade vertebral.<sup>28</sup>

### **Artropatia facetária**

As articulações facetárias estão na porção posterior da coluna entre vértebras adjacentes. A dor local é mais frequente em atletas acima de 40 anos.

O trauma torsional da coluna, com dor pior à extensão lombar e que pode irradiar para a região glútea alta, é sugestivo da doença.<sup>30</sup> A ressonância magnética pode ser solicitada para confirmação diagnóstica.

Em resumo, as dores originárias do quadrante súpero-medial do glúteo podem se originar da coluna lombossacra e da articulação sacroilíaca. Como sugestão dos autores, na rotina do exame clínico para as doenças desse quadrante devem ser incluídos os testes de estresse da articulação sacroilíaca (Gaenslen, compressão da coxa, compressão do sacro e Fabere), além dos testes de elevação da perna reta e Lasègue.

Os pacientes com dores persistentes, refratárias ao tratamento habitual – anti-inflamatório não hormonal (AINH), redução da carga de treinamento e fisioterapia – devem ser submetidos à investigação por imagem. O exame sugerido para o estudo desse quadrante é a ressonância magnética lombossacra com inclusão da articulação sacroilíaca. Nos pacientes com sintomas neurológicos, sugere-se também a eletroneuromiografia.

### **Quadrante súpero-lateral (B)**

Estrutura palpável de interesse: Margem posterior da crista ilíaca.

O distúrbio mais frequente nesse quadrante é a síndrome miofascial que acomete os músculos glúteo máximo e glúteo

médio e se caracteriza pela formação de pontos-gatilho dolorosos na massa muscular propriamente ou na inserção fascial. Os pontos-gatilho geralmente estão associados ao trauma agudo ou microtrauma de repetição da musculatura envolvida e levam à fadiga muscular, o que favorece a formação de mais pontos-gatilho e gera um círculo vicioso patológico.<sup>31</sup>

O diagnóstico é clínico, com a pesquisa dos pontos-gatilho, e o tratamento envolve a redução da carga de treinamento, a fisioterapia, com manipulação dos pontos dolorosos, e, posteriormente, o alongamento e o fortalecimento muscular e o uso de medicações: anti-inflamatórios, relaxantes musculares, antidepressivos tricíclicos ou anticonvulsivantes (ex: gabapentina), a depender do tempo de duração da dor e do perfil do paciente. A infiltração dos pontos-gatilho também se revela bastante útil nos casos refratários às medidas iniciais.<sup>31</sup>

Os diagnósticos diferenciais possíveis são as lesões musculares agudas e a entesopatia da origem dos glúteos na crista ilíaca.

Para os pacientes refratários ao tratamento habitual os exames complementares indicados são a ressonância magnética da pelve, para a avaliação das inserções musculares na crista ilíaca, além da eletroneuromiografia, para a pesquisa de possível dor irradiada decorrente de compressão nervosa não suspeitada clinicamente.

### **Quadrante ífero-lateral (C)**

Estruturas palpáveis de interesse: Tuberosidade isquiática; Espinha isquiática e trocanter maior.

Nesse quadrante, os distúrbios mais frequentes são a lesão na origem dos músculos isquiotibiais, a síndrome dolorosa do trocanter maior, a síndrome do músculo piriforme e a bursite isquiática.

Outros diagnósticos são: o impacto isquiofemoral/lesão do músculo quadrado femoral, a fratura por estresse no ramo isquiopúbico e os tumores do ísquio. Os mais frequentes nessa localização são o osteocondroma e o condrossarcoma.

### **Lesão dos isquiotibiais**

A tendinopatia da origem dos isquiotibiais é bastante frequente em corredores de média e longa distância. A fraqueza ou fadiga muscular, associada à contração excêntrica durante a fase de balanço tardia na corrida, predispõe à lesão.<sup>32</sup> A dor pode ser reproduzida pela palpação da tuberosidade isquiática (TI) ou pela flexão passiva do quadril associada à flexão ativa do joelho contrarresistência. A dor localizada distal ao ísquio geralmente está associada à lesão muscular dos isquiotibiais, enquanto que a dor proximal a TI pode estar relacionada à síndrome do piriforme.<sup>1</sup>

Casos de tendinopatia crônica ou lesões traumáticas extensas (ex.: desinserção/avulsão óssea) podem cursar com cialgia por irritação química ou efeito de compressão extrínseca do nervo ciático pelo hematoma.<sup>33</sup>

A radiografia pode demonstrar calcificação adjacente ao ísquio e avulsão óssea, porém o exame de escolha para o diagnóstico é a ressonância magnética.<sup>34,35</sup> O tratamento envolve medicação anti-inflamatória e analgésica, além de fisioterapia motora.

Em casos refratários pode-se fazer infiltração com corticoide guiada por ultrassom, terapia de ondas de choque, injeção do plasma rico em plaquetas e o debridamento cirúrgico.<sup>36</sup>

Nas desinserções ou avulsões ósseas, o tratamento cirúrgico precoce (quatro a seis semanas após a lesão) demonstra bons resultados.<sup>3</sup>

### **Síndrome dolorosa do trocanter maior**

Definida como a palpção dolorosa do trocanter maior com o paciente em decúbito lateral, envolve vários distúrbios do espaço peritrocantérico do quadril, tais como a bursite trocantérica, a tendinopatia/lesão do glúteo médio e mínimo e o ressalto externo do quadril.<sup>37</sup>

Os pacientes frequentemente queixam-se de dor na região lateral e posterior do trocanter maior, agravada durante a fase de apoio do membro acometido durante a caminhada ou corrida. A associação com lombalgia crônica é bastante frequente.<sup>37</sup>

No exame físico, além da dor à palpção trocantérica, o teste de Trendelenburg pode ser positivo e a dor exacerbada pela abdução do quadril acometido contrarresistência (teste de Beatty).<sup>1,37</sup>

O diagnóstico é clínico e os exames de imagem podem ser indicados nos pacientes com resposta inadequada ao tratamento. Os mais úteis são o ultrassom (USG) e a ressonância magnética.

O tratamento envolve medicação, fisioterapia e infiltração local de corticoide. É indicado tratamento cirúrgico nos casos refratários, especialmente quando existe ruptura do glúteo médio/mínimo (sutura) ou ressalto externo (alongamento cirúrgico do trato iliotibial).<sup>3,37</sup>

### **Síndrome do piriforme**

Descrita como dor glútea associada a ciatalgia secundária à compressão do nervo ciático pelo músculo piriforme.

Cerca de 5% dos casos de lombalgia, dor glútea e dor irradiada no aspecto posterior no membro inferior são associadas à síndrome.<sup>38</sup> Contudo, existe controvérsia na definição da síndrome, visto que grande parte dos pacientes com esse diagnóstico não exibe alterações neurológicas clínicas ou eletroneuromiográficas.<sup>39</sup>

Pode ser atribuída também à mialgia do piriforme, decorrente de sua fraqueza relativa em relação à musculatura glútea.<sup>1</sup>

O exame clínico frequentemente demonstra dor à palpção proximal à espinha isquiática, na região da incisura isquiática maior, sobre o músculo piriforme, frequentemente endurecido em relação ao lado não acometido. Os testes clínicos descritos são o Freiberg, o Pace, o Beatty e o Faduri.<sup>40-43</sup>

Por se tratar de diagnóstico de exclusão, outras causas de neuropatia devem ser pesquisadas.

Nesse contexto, a neurografia por ressonância magnética surge como uma importante opção diagnóstica. Nessa técnica usam-se cortes de 1 mm, de alta resolução, com sequências ponderadas em T1 e T2 com supressão de gordura, que permitem a avaliação completa do nervo ciático, desde a sua formação pelas raízes lombossacras até seu trajeto pela

região glútea e pela coxa. Dessa forma pode ser evidenciada a estrutura anatômica exata responsável pela compressão do nervo.<sup>44</sup>

O tratamento é baseado no alongamento e fortalecimento muscular dos rotadores externos do quadril e dos glúteos. Casos refratários após seis semanas de reabilitação podem ser submetidos à infiltração de corticoide, anestésico ou toxina botulínica.<sup>41</sup>

A liberação cirúrgica do piriforme – aberta ou endoscópica – é citada por alguns autores em séries de caso pequenas e deve ser indicada com cautela após exclusão de outros diagnósticos mais frequentes de ciatalgia.<sup>45-47</sup>

### **Bursite isquiática**

Associada a excesso de força da musculatura isquiotibial sobre a bursa. Geralmente os pacientes se queixam de dor quando permanecem muito tempo sentados e o exame clínico revela dor sobre a tuberosidade isquiática. Pode aparecer isolada ou associada à tendinopatia dos isquiotibiais.

A confirmação diagnóstica pode ser com a ultrassonografia ou ressonância magnética e a maioria dos pacientes evolui bem após seis a oito semanas de tratamento conservador. Novamente, os casos refratários podem ser submetidos à infiltração local.

Casos crônicos associados à tendinopatia podem necessitar de tratamento cirúrgico para bursectomia e desbridamento tendíneo ou tenotomia.<sup>26,37</sup>

## **Impacto isquiofemoral**

Alguns autores têm associado à redução do intervalo isquiofemoral com a compressão do músculo quadrado femoral (QF) e o aparecimento de sintomas glúteos.

A morfologia feminina, com a pelve larga e rasa, predispõe ao impacto isquiofemoral. Todos os casos descritos na literatura são em mulheres.

Geralmente o diagnóstico clínico é difícil, visto que as queixas são vagas e o exame clínico é impreciso.

Os testes descritos para avaliação da síndrome do piriforme podem ser dolorosos, visto que o quadrado femoral é também um rotador externo do quadril. Não há relato de sintomas neurológicos associados ao impacto isquiofemoral.

O autor principal do presente estudo descreveu, junto com outros autores, uma manobra para o impacto isquiofemoral. Consiste no exame do paciente em decúbito lateral na borda da mesa de exame, com o lado sintomático para cima. A partir daí, o quadril é estendido, aduzido e são feitos movimentos sucessivos de rotação interna e externa, visando a reproduzir o impacto, com o músculo quadrado femoral tensionado.

A ressonância magnética é fundamental para o diagnóstico e geralmente demonstra alterações no ventre muscular do QF.

O tratamento não cirúrgico é descrito como eficaz e envolve protocolo de exercícios de alongamento, infiltrações com corticoide, neuroestimulação e fisioterapia com ultrassom percutâneo.

O tratamento cirúrgico foi descrito apenas em casos secundários a deformidades femorais ou tumores.<sup>48</sup>



### Fratura por estresse no ramo isquiopúbico

Trata-se de lesão rara. Evolui com aparecimento insidioso de dor glútea e está associada geralmente à intensificação do ritmo de treinamento. O diagnóstico depende de um alto índice de suspeição.<sup>23</sup>

O exame clínico pode demonstrar a pioria da dor na ortostase com apoio monopodal no lado afetado, além de dor no "Hop Test" (salto horizontal unipodal a distância).<sup>23,49</sup>

A ressonância magnética geralmente confirma o diagnóstico e o tratamento inclui medicações analgésicas e redução da carga de treinamento por cerca de seis a oito semanas.

Como padronização de avaliação das doenças nesse quadrante, os autores recomendam, após a palpação minuciosa dos pontos ósseos de interesse, a feitura dos testes clínicos de Freiberg, Pace, Beatty, Faduri, flexão passiva do quadril com flexão ativa do joelho, além do teste para impacto isquiofemoral.

A investigação com exames, quando necessária, deve envolver a ressonância magnética do quadril e, na presença de sintomas neurológicos, a eletroneuromiografia. Caso a origem da ciatalgia não seja esclarecida por esses exames, a neurografia do ciático pode ser solicitada.

### Quadrante ínfero-medial (D)

Estrutura palpável de interesse: Cóccix.

Os distúrbios desse quadrante são a coccidínia, a disfunção crônica do assoalho pélvico, a lesão do plexo sacral e os tumores do sacro. O cordoma é o mais comum nessa localização.

#### Coccidínia

O cóccix frequentemente está envolvido na dor perineal crônica. Num trabalho que envolveu 208 pacientes com dor no cóccix, em 27% dos casos sua excessiva mobilidade foi fator etiológico, em 22% a dor foi causada pela luxação posterior do cóccix, em 14% estava relacionada à presença de espícula óssea, em 5% a dor tinha origem na sua luxação anterior e em 31% a etiologia permaneceu indefinida (idiopática). O trauma é outro fator etiológico de considerável importância, já que

pode ser associado à instabilidade do cóccix, particularmente à sua subluxação posterior.<sup>50</sup>

O diagnóstico pode ser estabelecido por radiografias dinâmicas (com o paciente sentado e em ostotase) e pela ressonância magnética, que pode demonstrar hipersinal inflamatório local, além da avaliação de possíveis neoplasias.<sup>51</sup>

O tratamento envolve medicações anti-inflamatórias, além de proteção mecânica do cóccix com almofadas para os pacientes que permanecem longas jornadas sentados. A fisioterapia com estabilização pélvica pode auxiliar.

Os casos refratários podem ser submetidos a infiltrações com anestésico e corticoide e à ressecção cirúrgica – parcial ou total – do cóccix.<sup>52</sup>

#### Disfunção crônica do assoalho pélvico

Condição que pode estar presente nas mulheres após gestação, em situação pós-trauma pélvico ou em ciclistas. Geralmente ocorre insuficiência dos músculos coccígeo e levantador do ânus – formadores do assoalho pélvico – e do ligamento pubococcígeo.

Na presença dos fatores de risco, a investigação deve incluir uma ressonância magnética do assoalho pélvico, bem como eletroneuromiografia para avaliação da atividade elétrica dos músculos acima.

O tratamento envolve o fortalecimento e a estabilização do assoalho pélvico.<sup>53</sup>

#### Lesão do plexo sacral-coccígeo

Rara em atletas. Quando a sintomatologia está presente, deve-se suspeitar de compressão extrínseca por neoplasias ou endometriose. A investigação inclui eletroneuromiografia e ressonância magnética da pelve.

O atleta deve ser afastado de suas funções até a completa investigação e o adequado tratamento.<sup>1,54,55</sup>

O principal dado de exame físico nesse quadrante é a palpação das estruturas ósseas de interesse. Casos sem resposta ao tratamento sintomático devem ser investigados com radiografias dinâmicas para avaliação do cóccix, bem como por ressonância magnética da pelve. No caso de sintomas

**Tabela 1 – Diagnóstico da dor glútea**

Quadrantes	Diagnósticos principais	Exame clínico	Exames
Súpero-medial	Lombalgia aguda Radiculopatia Dor sacroilíaca	Lasègue Compressão axial da coxa Fabere Gaeslen	RNM lombossacra ENMG
Súpero-lateral	Dor miofascial (g. máximo e médio)	Pesquisa de pontos-gatilho	RNM da pelve (pacientes refratários ao tratamento)
Ínfero-lateral	Sd. dolorosa trocanter maior Sd. piriforme Tendinopatias isquiotibiais	Lasègue Freiberg/Beatty Flexão joelho contrarresistência	RNM do quadril ENMG dinâmica (FADURI) Neurografia do ciático
Ínfero-medial	Coccidínea Disfunção assoalho pélvico Lesão plexo sacral	Palpação detalhada Exame neurológico (raízes sacrais)	Radiografia dinâmica cóccix RNM assoalho pélvico ENMG

neurológicos, incluir a eletroneuromiografia na sequência de exames solicitados.

O resumo dos diagnósticos, o exame clínico e os exames complementares necessários para o diagnóstico da dor glútea nos atletas podem ser vistos na [tabela 1](#).

## Considerações finais

A investigação da dor glútea requer amplo conhecimento dos diagnósticos diferentes possíveis, bem como o estabelecimento de uma rotina de exame clínico e exames complementares.

Por meio de uma abordagem anatômica em quadrantes, os autores propõem um modelo para sistematizar a avaliação dos atletas com sintomas glúteos, visando, assim, a seu adequado tratamento.

## REFERÊNCIAS

- Vasudevan JM, Smuck M, Fredericson M. Evaluation of the athlete with buttock pain. *Curr Sports Med Rep*. 2012;11(1):35-42.
- Trainor TJ, Trainor MA. Etiology of low back pain in athletes. *Curr Sports Med Rep*. 2004;3(1):41-6.
- Anderson K, Strickland SM, Warren R. Hip and groin injuries in athletes. *Am J Sports Med*. 2001;29(4):521-33.
- Lawrence JP, Greene HS, Grauer JN. Back pain in athletes. *J Am Acad Orthop Surg*. 2006;14(13):726-35.
- Watkins RG. *The spine in sports*. St. Louis: Mosby; 1996.
- Foley BS, Buschbacher RM. Sacroiliac joint pain: anatomy, biomechanics, diagnosis, and treatment. *Am J Phys Med Rehabil*. 2006;85(12):997-1006.
- Bruckner P, Khan K. *Clinical sports medicine*. Sydney: McGraw Hill; 2010.
- Chen YC, Fredericson M, Smuck M. Sacroiliac joint pain syndrome in active patients: a look behind the pain. *Phys Sportsmed*. 2002;30(11):30-7.
- Atlihan D, Tekdemir I, Ateş Y, Elhan A. Anatomy of the anterior sacroiliac joint with reference to lumbosacral nerves. *Clin Orthop Relat Res*. 2000;(376):236-41.
- Fortin JD, Washington WJ, Falco FJ. Three pathways between the sacroiliac joint and neural structures. *AJNR Am J Neuroradiol*. 1999;20(8):1429-34.
- Fortin JD, Kissling RO, O'Connor BL, Vilensky JA. Sacroiliac joint innervation and pain. *Am J Orthop (Belle Mead NJ)*. 1999;28(12):687-90.
- Slipman CW, Patel RK, Whyte WS. Diagnosing and managing sacroiliac pain. *J Musculoskeletal Med*. 2001;18:325-32.
- Brolinson PG, Kozar AJ, Cibor G. Sacroiliac joint dysfunction in athletes. *Curr Sports Med Rep*. 2003;2(1):47-56.
- Solonen KA. The sacroiliac joint in the light of anatomical, roentgenological and clinical studies. *Acta Orthop Scand Suppl*. 1957;27:1-127.
- Laslett M, Williams M. The reliability of selected pain provocation tests for sacroiliac joint pathology. *Spine (Phila PA 1976)*. 1994;19(11):1243-9.
- Broadhurst NA, Bond MJ. Pain provocation tests for the assessment of sacroiliac joint dysfunction. *J Spinal Disord*. 1998;11(4):341-5.
- Dreyfuss P, Cole AJ, Pauza K. Sacroiliac joint injection techniques. *Phys Med Rehabil Clin North Am*. 1995;6:785-814.
- Kinard RE. Diagnostic spinal injection procedures. *Neurosurg Clin N Am*. 1996;7(1):151-65.
- Maigne JY, Aivaliklis A, Pfefer F. Results of sacroiliac joint double block and value of sacroiliac pain provocation tests in 54 patients with low back pain. *Spine (Phila PA 1976)*. 1996;21(16):1889-92.
- Schwarzer AC, Aprill CN, Bogduk N. The sacroiliac joint in chronic low back pain. *Spine (Phila PA 1976)*. 1995;20(1):31-7.
- Harper BE, Reveille JD. Spondyloarthritis: clinical suspicion, diagnosis, and sports. *Curr Sports Med Rep*. 2009;8(1):29-34.
- Delvaux K, Lysens R. Lumbosacral pain in an athlete. *Am J Phys Med Rehabil*. 2001;80(5):388-91.
- Fredericson M, Jennings F, Beaulieu C, Matheson GO. Stress fractures in athletes. *Top Magn Reson Imaging*. 2006;17(5):309-25.
- Bottomley MB. Sacral stress fracture in a runner. *Br J Sports Med*. 1990;24(4):243-4.
- Fredericson M, Salamanca L, Beaulieu C. Sacral stress fractures: tracking down nonspecific pain in distance runners. *Phys Sportsmed*. 2003;31(2):31-42.
- Tibor LM, Sekiya JK. Differential diagnosis of pain around the hip joint. *Arthroscopy*. 2008;24(12):1407-21.
- Johnson AW, Weiss CB Jr, Stento K, Wheeler DL. Stress fractures of the sacrum. An atypical cause of low back pain in the female athlete. *Am J Sports Med*. 2001;29(4):498-508.
- Standaert CJ, Herring SA. Spondylolysis: a critical review. *Br J Sports Med*. 2000;34(6):415-22.
- Saraste H. Long-term clinical and radiological follow-up of spondylolysis and spondylolisthesis. *J Pediatr Orthop*. 1987;7(6):631-8.
- Heck JF, Sparano JM. A classification system for the assessment of lumbar pain in athletes. *J Athl Train*. 2000;35(2):204-11.
- Lavelle ED, Lavelle W, Smith HS. Myofascial trigger points. *Med Clin North Am*. 2007;91(2):229-39.
- Koller A, Sumann G, Schobersberger W, Hoertnagl H, Haid C. Decrease in eccentric hamstring strength in runners in the Tirol Speed Marathon. *Br J Sports Med*. 2006;40(10):850-2.
- Puranen J, Orava S. The hamstring syndrome. A new diagnosis of gluteal sciatic pain. *Am J Sports Med*. 1988;16(5):517-21.
- Verrall GM, Slavotinek JP, Barnes PG, Fon GT, Spriggins AJ. Clinical risk factors for hamstring muscle strain injury: a prospective study with correlation of injury by magnetic resonance imaging. *Br J Sports Med*. 2001;35(6):435-9.
- Zissen MH, Wallace G, Stevens KJ, Fredericson M, Beaulieu CF. High hamstring tendinopathy: MRI and ultrasound imaging and therapeutic efficacy of percutaneous corticosteroid injection. *AJR Am J Roentgenol*. 2010;195(4):993-8.
- Fredericson M, Moore W, Guillet M, Beaulieu C. High hamstring tendinopathy in runners: meeting the challenges of diagnosis, treatment, and rehabilitation. *Phys Sportsmed*. 2005;33(5):32-43.
- Strauss EJ, Nho SJ, Kelly BT. Greater trochanteric pain syndrome. *Sports Med Arthrosc*. 2010;18(2):113-9.
- Papadopoulos EC, Khan SN. Piriformis syndrome and low back pain: a new classification and review of the literature. *Orthop Clin North Am*. 2004;35(1):65-71.
- Stewart JD. *Focal peripheral neuropathies*. 3 ed. Philadelphia: Lippincott Williams & Wilkins; 2000.
- Beatty RA. The piriformis muscle syndrome: a simple diagnostic maneuver. *Neurosurgery*. 1994;34(3):512-4.
- Fishman LM, Dombi GW, Michaelsen C, Ringel S, Rozbruch J, Rosner B, et al. Piriformis syndrome: diagnosis, treatment, and outcome—a 10-year study. *Arch Phys Med Rehabil*. 2002;83(3):295-301.
- Freiberg AH, Vinke TH. Sciatica and the sacroiliac joint. *J Bone Joint Surg*. 1934;16:126.
- Pace JB, Nagle D. Piriform syndrome. *West J Med*. 1976;124(6):435-9.

44. Polesello GC, Queiroz MC, Linhares JPT, Amaral DT, Ono NK. Variação anatômica do músculo piriforme como causa de dor glútea profunda: diagnóstico por neurografia por RM e seu tratamento. *Rev Bras Ortop.* 2013;48(1):114-7.
45. Benson ER, Schutzer SF. Posttraumatic piriformis syndrome: diagnosis and results of operative treatment. *J Bone Joint Surg Am.* 1999;81(7):941-9.
46. Dezawa A, Kusano S, Miki H. Arthroscopic release of the piriformis muscle under local anesthesia for piriformis syndrome. *Arthroscopy.* 2003;19(5):554-7.
47. Mizuguchi T. Division of the piriformis muscle for the treatment of sciatica. Postlaminectomy syndrome and osteoarthritis of the spine *Arch Surg.* 1976;111(6):719-22.
48. Yanagishita CMA, Falotico GG, Rosário DVA, Pugina GG, Wever AAN, Takata ET. Impacto Isquiofemoral – uma etiologia de quadril doloroso. *Rev Bras Ortop.* 2012;47(6):780-3.
49. Daniel D, Malcom L, Stone ML, Perth H, Morgan J, Riehl B. Quantification of knee stability and function. *Contemp Orthop.* 1982;5:83-91.
50. Maigne JY, Doursounian L, Chatellier G. Causes and mechanisms of common coccydynia: role of body mass index and coccygeal trauma. *Spine (Phila PA 1976).* 2000;25(23):3072-9.
51. Fogel GR, Cunningham PY 3rd, Esses SI. Coccygodynia: evaluation and management. *J Am Acad Orthop Surg.* 2004;12(1):49-54.
52. Pennekamp PH, Kraft CN, Stütz A, Wallny T, Schmitt O, Diedrich O. Coccygectomy for coccygodynia: does pathogenesis matter? *J Trauma.* 2005;59(6):1414-9.
53. Almeida MBA, Barra AA, Figueiredo EM, Velloso FSB, Silva AL, Monteiro MVC, et al. Disfunções de assoalho pélvico em atletas. *Femina.* 2011;39(8):395-402. Disponível em: <http://files.bvs.br/upload/S/0100-7254/2011/v39n8/a2695.pdf>
54. Krivickas LS, Wilbourn AJ. Peripheral nerve injuries in athletes: a case series of over 200 injuries. *Semin Neurol.* 2000;20(2):225-32.
55. Wilbourn AJ, Aminoff MJ. AAEM minimonograph 32: the electrodiagnostic examination in patients with radiculopathies. *American Association of Electrodiagnostic Medicine. Muscle Nerve.* 1998;21(12):1612-31.