



Artigo original

Artropatia de manguito: o que esperar do resultado funcional da artroplastia reversa?☆



Rodrigo Caldonazzo Fávaro, Michel Abdulahad*, Salim Mussi Filho, Rafael Valério e Mauro José Superti

Hospital Universitário Cajuru, Curitiba, PR, Brasil

INFORMAÇÕES SOBRE O ARTIGO

Histórico do artigo:

Recebido em 17 de setembro de 2014

Aceito em 10 de novembro de 2014

On-line em 7 de junho de 2015

Palavras-chave:

Bainha rotadora

Artroplastia

Ombro

Avaliação de resultados

R E S U M O

Objetivo: Avaliar o resultado funcional da artroplastia reversa, suas complicações e relações com os tipos de lesões.

Métodos: Foram tratados 27 ombros, de 26 mulheres e um homem. Os pacientes foram avaliados pela escala funcional de UCLA. O modelo de implantes usado foi o Delta Xtend Depuy®. As lesões foram classificadas segundo Seebauer para o grau de artropatia e Nerot para o *notching*.

Resultado: A idade média foi de 77,4 (67-89), o seguimento foi de 25,8 meses (6-51), o UCLA pré era de 10,1 (6-15) e o UCLA pós foi de 29,8 (22-35), com uma melhoria estatisticamente significativa ($p < 0,001$). Pela classificação de Seebauer, cinco eram 1 B, 19 eram 2 A e três eram 2 B. Tivemos 15 complicações (55,5%), o *notching* foi o mais comum e ocorreu em 14 pacientes, nove deles grau I e cinco grau II, mas nenhum deles gerou instabilidade. Apenas uma paciente (3,7%) teve complicação maior, com luxação no pós-operatório imediato. Dois pacientes (7,4%) alegaram que não repetiriam o procedimento. Uma paciente (3,7%) foi submetida a revisão.

Conclusão: A artroplastia reversa mostrou-se uma excelente opção para o tratamento de pacientes com artropatia do manguito rotador com baixo índice de complicações maiores. O *notching* é uma complicação frequente, mas que na maioria dos casos não apresenta repercussão clínica

© 2015 Sociedade Brasileira de Ortopedia e Traumatologia. Publicado por Elsevier Editora Ltda. Todos os direitos reservados.

☆ Trabalho feito pelo Grupo do Ombro e Cotovelo, Serviço de Ortopedia e Traumatologia, Hospital Universitário Cajuru, Curitiba, PR, Brasil.

* Autor para correspondência.

E-mail: michelabduhad@yahoo.com (M. Abdulahad).

<http://dx.doi.org/10.1016/j.rbo.2015.04.007>

0102-3616/© 2015 Sociedade Brasileira de Ortopedia e Traumatologia. Publicado por Elsevier Editora Ltda. Todos os direitos reservados.

Rotator cuff arthropathy: what functional results can be expected from reverse arthroplasty?

A B S T R A C T

Keywords:

Rotator cuff
Arthroplasty
Shoulder
Evaluation of results

Objective: To evaluate the functional results from reverse arthroplasty and its complications and relationships with types of injury.

Methods: Twenty-seven shoulders (26 women and one man) were treated. The patients were assessed using the UCLA functional scale. The implant used was the Delta Xtend Depuy® model. The injuries were classified using the Seebauer method for the degree of arthroplasty and the Nerot method for notching.

Result: The mean age was 77.4 years (range: 67-89) and the follow-up was 25.8 months (range: 6-51). The preoperative UCLA score was 10.1 (range: 6-15) and the postoperative UCLA score was 29.8 (range: 22-35), which was a statistically significant improvement ($p < 0.001$). According to the Seebauer classification, five patients were 1B, 19 were 2A and three were 2B. Fifteen cases presented complications (55.5%) and notching was the commonest of these, occurring in 14 patients (nine with grade I and five with grade II), but this did not cause instability in any of them. Only one patient (3.7%) had a major complication, consisting of dislocation in the immediate postoperative period. Two patients (7.4%) said that they would undergo the procedure again. One patient (3.7%) underwent a revision procedure.

Conclusion: Reverse arthroplasty was shown to be an excellent option for treating patients with rotator cuff arthropathy, with a low rate of major complications. Notching was a frequent complication, but in the majority of the cases, it did not present clinical repercussions.

© 2015 Sociedade Brasileira de Ortopedia e Traumatologia. Published by Elsevier Editora Ltda. All rights reserved.

Introdução

Os primeiros casos de artrose glenoumeral resultantes de lesões do manguito rotador foram descritos por Adams e Smith, em 1850, *apud* Feeley et al.,¹ mas foi Neer et al.,² em 1983, que descreveu e usou pela primeira vez o termo “artropatia do manguito rotador” para o conjunto de lesão maciça do manguito associada a migração superior e femoralização da cabeça umeral e erosão com eventual acetabularização do acrômio.

Quanto à etiologia, Garancis et al.³ propuseram o nome “ombro de Milwaukee” para a patologia e sugeriram que a doença seria causada por acúmulo de cristais de hidroxapatita no interior da articulação que seriam fagocitados por células sinoviais e liberariam enzimas proteolíticas que levariam à destruição articular. Neer et al.² descreveram a hipótese de alterações mecânicas e nutricionais interagirem na etiologia da doença. Mecanicamente a presença da lesão maciça do manguito causaria um desbalanço no par de forças e resultaria na migração superior da cabeça e erosão do acrômio. O descobrimento da cabeça levaria ao destamponamento da articulação com perda da pressão negativa e extravasamento do fluido sinovial para os tecidos moles. A qualidade do fluido remanescente diminuiria e levaria à degeneração da cartilagem articular e osteopenia por desuso.²

A doença acomete mais mulheres entre a sexta e sétima décadas de vida. O membro dominante é mais comumente afetado e a bilateralidade ocorre em 10-25% dos casos. A evolução natural leva a uma dor progressiva e crônica e limitação das atividades. Na avaliação física os testes de suprapinhoso foram positivos. O subescapular pode ser avaliado

pelo teste de Gerber ou *lift-off* e o paciente pode apresentar uma pseudoparalisia com um teste positivo para o *Hornblower sign*. Dor noturna e perda do arco de movimento são comuns, principalmente a elevação e a rotação externa. Edema anterior (sinal de Geysler ou *Fluid Sign*) recorrente resultante do aumento da pressão do fluido na bursa subacromial também pode ser observado.^{1,4}

As formas de tratamento variam do tratamento conservador,^{5,6} sempre indicado inicialmente, ao debridamento artroscópico,⁷⁻⁹ à hemiarthroplastia,¹⁰⁻¹² à artroplastia reversa¹³⁻¹⁵ e aos procedimentos de salvação, como artrodese^{16,17} e artroplastia de ressecção.¹⁸ Atualmente a artroplastia total anatômica está proscrita para o tratamento dessa patologia, devido ao baixo índice de sucesso, alto índice de soltura, desgaste e à instabilidade gerados pelo fenômeno conhecido como *Rocking Horse*.¹⁹

Recentemente, a popularidade da artroplastia reversa tem aumentado. O conceito dos modelos atuais baseia-se nos princípios de Grammont com a medialização e inferiorização do centro de rotação, que potencializam a ação do deltoide.^{13,20}

O objetivo deste trabalho é avaliar o resultado funcional da artroplastia reversa no tratamento da artropatia do manguito rotador, suas complicações e relações com os tipos de lesões.

Materiais e métodos

Entre janeiro de 2010 e novembro de 2013, o Grupo de Cirurgia do Ombro e Cotovelo do Departamento de Ortopedia e Traumatologia da nossa instituição fez um estudo epidemiológico longitudinal retrospectivo com revisão de prontuários.

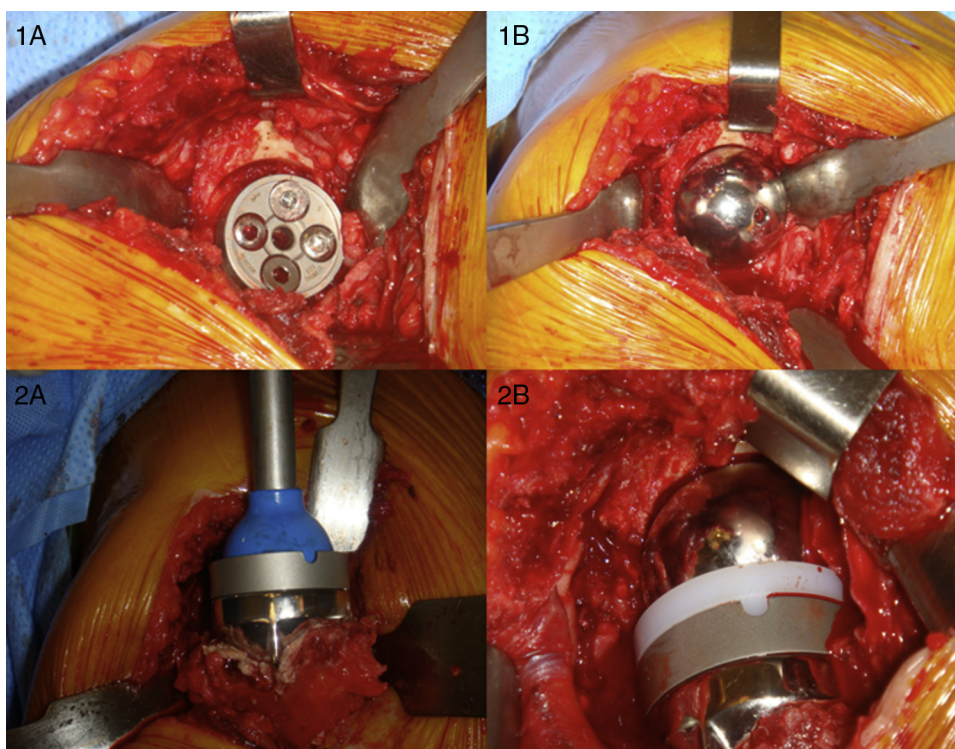


Figura 1 – Transoperatório; (1 A) Inserção do baseplate com parafusos bloqueados e corticais; (1 B) Encaixe da glenosfera; (2 A) Inserção do componente umeral cimentado; (2 B) Encaixe do polietileno e redução dos componentes.

O trabalho foi aprovado pelo Comitê de Ética da Instituição onde foi feito.

Os critérios de inclusão foram: (1) artropatia do manguito instalada; (2) exames de imagem que demonstraram ruptura maciça do manguito; (3) deltoide trófico e com força grau V.

Os critérios de exclusão foram: (1) lesão permanente do nervo axilar; (2) artrose de outras etiologias; (3) fraturas prévias da articulação glenoumeral.

De acordo com esses critérios, foram incluídos 27 ombros de 24 pacientes em nossa amostra.

Todos os pacientes foram operados pelo cirurgião sênior do grupo. Todos em posição de cadeira de praia. O acesso usado foi o superolateral transdeltoide (fig. 1). O modelo de implantes usado foi o Delta Xtend Depuy®. As lesões foram classificadas segundo Seebauer²¹ para o grau de artropatia e Valenti et al.²² para o notching.

Após o procedimento era instalado dreno suctor que permanecia por 24 horas. Os pacientes receberam alta no segundo dia pós-operatório e entre a cirurgia e alta recebiam 3 g de cefazolina intravenosa diários divididos em três doses de 1 g cada.

O seguimento dos pacientes (fig. 2) foi feito com duas semanas, seis semanas, três meses, seis meses e, a partir de então, anualmente. Para todas as consultas os pacientes faziam exames radiológicos da série trauma da articulação escapuloumeral. Durante a consulta os pacientes eram avaliados com o escore UCLA e era preenchido um questionário que constava de complicações e grau de satisfação com o procedimento.

Análise estatística

Os resultados de variáveis quantitativas foram descritos por médias, medianas, valores mínimos, valores máximos e desvios padrões. Variáveis qualitativas foram descritas por frequências e percentuais. Para a comparação dos grupos definidos pela classificação de Seebauer²¹ e Valenti et al.,²² em relação ao escore UCLA, foram considerados os testes não paramétricos de Mann-Whitney e de Kruskal-Wallis. Valores de $p < 0,05$ indicaram significância estatística. Os dados foram analisados com o programa computacional SPSS v.20.0.

Resultados

Foram analisados os dados registrados de 27 ombros de 24 pacientes submetidos a cirurgia de ombro e avaliados nos momentos pré e pós-operatório em relação ao escore UCLA. A média de idade dos pacientes foi de 77,4 anos (60 a 89). O tempo médio de seguimento dos pacientes analisados foi de 25,8 meses (seis a 51).

Dos 24 pacientes, apenas um (3,7%) foi do sexo masculino e os outros 23 (96,3%) do feminino. Em relação ao lado acometido, 14 (51,9%) foram do lado direito e 13 (48,1%) do esquerdo.

Segundo a classificação de Seebauer²¹ para artropatia do manguito, 19 (70,4%) dos ombros foram classificados como 2 A, cinco (18,5%) como 1 B e três (11,1%) como 2 B (tabela 1).



Figura 2 – Elevação, rotação externa e interna em paciente com 12 meses pós-operatório.

Tivemos 15 complicações, 14 *notching* e uma luxação dos componentes no pós-operatório imediato, em que foi necessária revisão com troca do polietileno. Até o atual acompanhamento apenas essa paciente foi submetida a revisão.

Em relação à presença de *notching*, 13 (48,1%) dos pacientes não apresentaram essa complicação, enquanto nove (33,3%) apresentaram grau 1 segundo Nerot e cinco (18,5%) grau 2 (fig. 3).

Foram comparados e analisados os valores do escore UCLA pré-operatório e pós-operatório e os valores do escore UCLA pós-operatório com a presença e grau de *notching* presente e sua gravidade segundo Nerot.

O escore UCLA pré-operatório teve média de 10,1 (6-15). O escore UCLA pós-operatório teve média de 29,8 (20-35).

A diferença média do escore UCLA para o pré-operatório mostrou um aumento médio de 19,7 neste escore ($p < 0,001$) e mostrou uma melhoria funcional dos pacientes com significância estatística (tabela 2).

Testou-se a hipótese nula de que não existe correlação entre UCLA pré e UCLA pós (coeficiente de correlação igual a 0), versus a hipótese alternativa de que existe correlação (coeficiente de correlação diferente de 0). O coeficiente de correlação de Spearman estimado foi de 0,18, sem significância estatística ($p = 0,360$), ou seja, embora houvesse diferença significativa do aumento do escore UCLA no grupo pós-operatório, não houve uma relação entre um UCLA pré-operatório menor com um UCLA pós-operatório também

menor. Assim, não podemos afirmar que há correlação entre uma escala funcional ruim antes da cirurgia com o seu resultado pós-operatório.

Na análise da correlação entre o UCLA pós-operatório X presença de *notching* e sua gravidade segundo a classificação de Nerot, testou-se a hipótese nula de que os resultados são iguais para os grupos de pacientes com *notching* 0, 1 e 2 versus a hipótese alternativa de que pelo menos um grupo tem

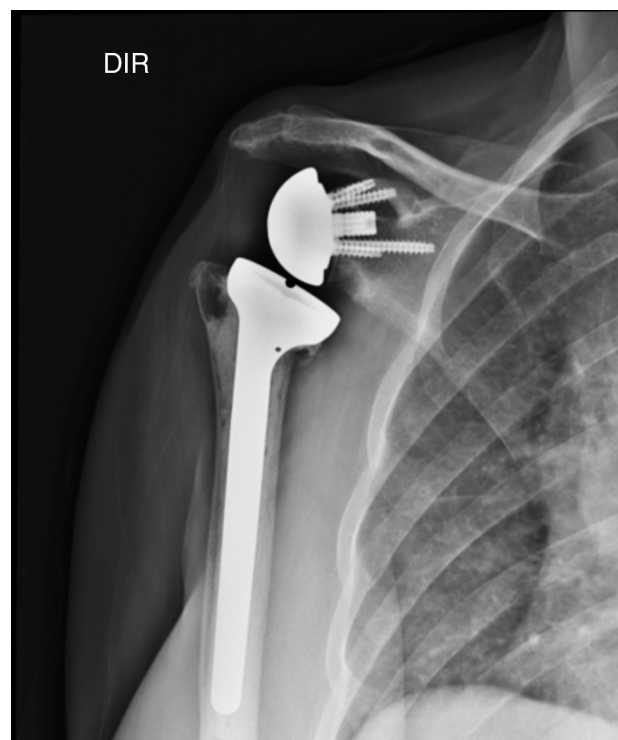


Figura 3 – Notching. Reabsorção da porção inferior do colo da escápula.

Tabela 1 – Artropatia de manguito segundo classificação de Seebauer

Seebauer	Frequência	Percentual
2A	19	70,4
1B	5	18,5
2B	3	11,1
Total	27	100

Tabela 2 – Escore UCLA pré e pós-operatório

Variável	n	Média	Mediana	Mínimo	Máximo	Desvio padrão	Valor de p ¹
UCLA pré	27	10,1	11	6	15	2,8	<0,001
UCLA pós	27	29,8	31	20	35	4,2	
Dif UCLA (pós-pré)	27	19,7	19	11	29	4,6	

* p < 0,001 portanto com significância estatística UCLA pré x UCLA pós operatório.

resultados diferentes dos demais. Nessa análise foi usado o teste não paramétrico de Kruskal-Wallis.

Pacientes sem a presença de erosão óssea (Nerot = 0) apresentaram um escore UCLA pós-operatório médio de 29,5 (23-35). Já os pacientes com *notching* grau 1 segundo Nerot apresentaram escore UCLA médio de 31,1 (22-35), enquanto os que apresentaram *notching* grau 2 apresentaram escore UCLA médio de 28,2 (20-35). Na avaliação da diferença do UCLA pós-operatório e a sua correlação com a presença e grau de *notching*, verificamos que não há correlação com a presença e a gravidade de *notching* em relação ao resultado funcional obtido ($p=0,446$) (tabela 3).

Apenas dois pacientes alegaram que não repetiriam o procedimento.

Discussão

Embora o tratamento inicial deva ser sempre conservador, com alterações das atividades, analgésicos orais, fisioterapia e infiltrações intra-articulares, o tratamento cirúrgico geralmente torna-se necessário. A artrodese glenoumeral tem o objetivo de melhoria da dor, porém a ausência dessa articulação leva a uma sobrecarga da articulação acromioclavicular e pode causar dor nessa articulação. Porém, essa técnica ainda é uma alternativa de salvação nos pacientes que já foram submetidos a outros procedimentos cirúrgicos, com defeito de manguito irreparável, história de infecção ou um deltoide deficiente.^{16,17}

Outro procedimento de salvação possível é a artroplastia de ressecção, indicada como opção de salvação e última opção de tratamento nos casos de infecção crônica, pós-osteossíntese com perda óssea ou após artroplastias infectadas.¹⁸

Artroplastia convencional foi uma técnica muito usada, porém sem os vetores de força inferior e de compressão, a cabeça umeral desviava superiormente e levava a uma carga excêntrica no componente da glenoide, efeito conhecido como *Rocking Horse*. Assim, hoje essa técnica é proscrita.^{19,20}

Hemiartroplastia é uma opção viável e com bons resultados, especialmente nos pacientes que ainda têm uma amplitude de movimento satisfatória pré-operatória. O risco de reabsorção da glenoide e do acrômio, complicações relacionadas a esse método de tratamento, está associado a acromioplastia prévia e ressecção do ligamento coracocromial. Assim, estudos mostraram que a ressecção desse ligamento e a história de acromioplastia prévia estão relacionadas a piores resultados devido à instabilidade e à migração superior da prótese.^{10,11}

A média de idade dos pacientes foi de 77,4 anos, um pouco acima da média da literatura internacional, na qual a maior parte dos pacientes está na sétima década de vida;

o lado dominante foi mais acometido (55%) e o sexo feminino foi mais prevalente (96,3%), dados semelhantes a outros trabalhos.²³

As complicações da artroplastia reversa incluem *notching* (a mais comum), infecção, instabilidade, hematoma, soltura do componente da glenoide, soltura do componente umeral, dissociação dos componentes, fraturas do acrômio, outras fraturas e lesão neurovascular. Neste trabalho, tivemos 14 casos (51,9%) de *notching* escapular e um (3,7%) de luxação dos componentes. Não houve caso de infecção ou outras complicações. A taxa de *notching* foi semelhante à da literatura, enquanto a taxa de complicações gerais foi menor.^{6,23-25}

A complicação mais frequente encontrada na literatura é o *notching*, caracterizado como o desgaste ou a reabsorção do colo da escápula em sua porção inferior e posterior. Sua gravidade foi estratificada e classificada por Valenti et al.²² Sua relevância clínica ainda é controversa na literatura. Em nosso estudo, o *notching* foi a complicação mais frequente. Obtivemos uma incidência de 51,9%, porcentagem semelhante à da literatura, que varia de 19% a 100%.^{23,26,27} Dentre os fatores que contribuem para a presença dessa erosão óssea estão: curva de aprendizado, posição do componente glenoidal, diminuição do espaço acrômio umeral e infiltração gordurosa do infra-espinhoso. A inferiorização da baseplate é o fator que mais contribui para prevenção dessa complicação.²⁷ Não houve relação entre a presença e a gravidade do *notching* segundo Nerot com o resultado funcional, ou seja, a presença ou não dessa complicação não afetou o resultado e a satisfação dos pacientes obtidos na artroplastia reversa.

Não houve caso de infecção nesse grupo. De acordo com a literatura, essa seria a segunda complicação mais frequente, em torno de 5%.^{23,28} A ausência de tecidos moles ao redor (manguito), associada a pacientes idosos, formação de hematoma e grande número de cirurgias prévias, contribui para a infecção na artroplastia reversa. O agente mais comum isolado em infecções, segundo a literatura, é o *Propionibacterium acnes*, seguido por *Staphylococcus epidermidis*.²⁸ Quando presente, o quadro infeccioso apresenta-se com caráter insidioso, dor inespecífica, pode levar à soltura dos componentes umeral e da glenoide e levar a resultados insatisfatórios e a maior número de cirurgias subsequentes para o seu tratamento.

Na literatura, há poucos estudos sobre fraturas periprotéticas em artroplastias que envolvem a articulação glenoumeral.²⁹ Não foi encontrado artigo específico sobre fratura umeral de prótese reversa em nosso levantamento e também não tivemos essa complicação em nossa casuística.

A instabilidade da interface “bola e soquete” do componente da prótese leva a luxação. Sua incidência varia de 0% a 14%.²³ A falta de forças compressivas associada a um componente raso umeral é o fator mais relacionado à luxação. Essa complicação tende a ocorrer dentro dos primeiros meses e a

Tabela 3 – Relação de notching conforme diferença do escore UCLA pré e pós-operatório

Notching	n	Dif UCLA (pós-pré)				Desvio padrão	Valor de p ^a
		Média	Mediana	Mínimo	Máximo		
0	13	19,2	17	14	29	4,7	0,225
1	9	21,3	23	11	26	4,6	
2	5	18,0	18	12	24	4,3	

^a p = 0,225 portanto sem significância estatística a relação notching x escore UCLA.

redução fechada é o tratamento imediato. Quando recorrente, é necessária nova cirurgia para correção de eventuais falhas técnicas. Tivemos apenas um (3,7%) caso de luxação, que ocorreu no pós-operatório imediato, durante a manipulação da paciente no transporte para a maca que apresentou soltura do componente umeral e foi submetida a cirurgia de revisão com troca do polietileno por um componente maior. Essa paciente evoluiu satisfatoriamente, sem recidivas da instabilidade.

Quando há indicação de artroplastia reversa, geralmente já existe uma erosão do acrômio pela cabeça do úmero. Com essa prótese, o comprimento do braço aumenta em média 2,5 cm e aumenta também a tensão sobre o deltoide. Além disso, a medialização do centro de rotação aumenta a tensão sobre o acrômio. Isso leva ao risco de fraturas do acrômio, que podem ocorrer em até 3% dos casos pós-artroplastia reversa.³⁰ Em nosso grupo, não tivemos caso dessa complicação. A lesão pré-operatória do acrômio não contraindica artroplastia, porém quando a fratura ocorre no pós-operatório há uma correlação com pior prognóstico e resultado funcional da artroplastia reversa.³⁰ Seu diagnóstico pode passar despercebido e deve haver alta suspeição conforme a clínica apresentada pelo paciente confirmada por meio de radiografias e tomografia quando necessário.

O escore UCLA pré-operatório médio de 10,1 mostra uma função ruim dos ombros avaliados, com grande incapacidade funcional para atividades diárias, limitação da amplitude de movimento e dor. Na comparação com o UCLA pós-operatório médio de 29,8, podemos observar uma melhoria significativa estatisticamente ($p < 0,05$), com uma diferença média de 19,7 nessa escala. Dentre todos os pacientes, apenas um (3,7%) declarou que não faria novamente a cirurgia, o que demonstra um alto índice de satisfação dos pacientes com a cirurgia. Na comparação do escore UCLA pós-operatório com a presença de notching, nota-se que não houve uma correlação entre ambos.

Conclusão

A artroplastia reversa mostrou-se uma excelente opção para o tratamento de pacientes com artropatia do manguito rotador com resultado funcional satisfatório. O notching é uma complicação freqüente. No entanto, em nossa casuística, não apresentou repercussão clínica, embora nossa série seja limitada pela pequena amostra.

Conflitos de interesse

Os autores declaram não haver conflitos de interesse.

REFERÊNCIAS

1. Feeley BT, Gallo RA, Craig EV. Cuff tear arthroplasty: current trends in diagnosis and surgical management. *J Shoulder Elbow Surg.* 2009;18(3):484-94.
2. Neer CS 2nd, Craig EV, Fukuda H. Cuff-tear arthroplasty. *J Bone Joint Surg Am.* 1983;65(9):1232-44.
3. Garancis JC, Cheung HS, Halverson PB, McCarty DJ. Milwaukee shoulder – Association of microspheroids containing hydroxyapatite crystals, active collagenase, and neutral protease with rotator cuff defects. III. Morphologic and biochemical studies of an excised synovium showing chondromatosis. *Arthritis Rheum.* 1981;24(3):484-91.
4. Nam D, Maak TG, Raphael BS, Kepler CK, Cross MB, Warren RF. Rotator cuff tear arthroplasty: evaluation, diagnosis, and treatment: AAOS exhibit selection. *J Bone Joint Surg Am.* 2012;94(6):e34.
5. Jensen KL, Williams GR Jr, Russell IJ, Rockwood CA Jr. Rotator cuff tear arthroplasty. *J Bone Joint Surg Am.* 1999;81(9):1312-24.
6. Walch G, Wall B, Mottier F. Complications and revision of the reverse prosthesis, a multicenter study of 457 cases. In: Walch G, Boileau P, Mole D, Favard L, Levigne C, Sirveaux F, editors. *Reverse shoulder arthroplasty: clinical results, complications, revision.* Montpellier, France: Sauramps Medical; 2006. p. 335-52.
7. Hockman DE, Lucas GL, Roth CA. Role of the coracoacromial ligament as restraint after shoulder hemiarthroplasty. *Clin Orthop Relat Res.* 2004;(419):80-2.
8. Boileau P, Baqué F, Valerio L, Ahrens P, Chuinard C, Trojani C. Isolated arthroscopic biceps tenotomy or tenodesis improves symptoms in patients with massive irreparable rotator cuff tears. *J Bone Joint Surg Am.* 2007;89(4):747-57.
9. Klinger HM, Steckel H, Ernstberger T, Baums MH. Arthroscopic debridement of massive rotator cuff tears: negative prognostic factors. *Arch Orthop Trauma Surg.* 2005;125(4):261-6.
10. Brasil Filho R, Ribeiro FR, Tenor Junior AC, Filardi Filho CS, Costa GBL, Storti TM, et al. Resultados do tratamento cirúrgico da artropatia degenerativa do manguito rotador utilizando hemiarthroplastia-CTA®. *Rev Bras Ortop.* 2012;47(1):66-72.
11. Visotsky JL, Basamania C, Seebauer L, Rockwood CA, Jensen KL. Cuff tear arthroplasty: pathogenesis, classification, and algorithm for treatment. *J Bone Joint Surg Am.* 2004;86 Suppl 2:35-40.
12. Williams GR Jr, Rockwood CA Jr. Hemiarthroplasty in rotator cuff-deficient shoulders. *J Shoulder Elbow Surg.* 1996;5(5):362-7.
13. Boileau P, Watkinson DJ, Hatzidakis AM, Balg F. Grammont reverse prosthesis: design, rationale, and biomechanics. *J Shoulder Elbow Surg.* 2005;14 1 Suppl S:147S-61S.
14. Frankle M, Levy JC, Pupello D, Siegal S, Saleem A, Mighell M, et al. The reverse shoulder prosthesis for glenohumeral arthritis associated with severe rotator cuff deficiency. a minimum two-year follow-up study of sixty patients surgical

- technique. *J Bone Joint Surg Am.* 2006;88 Suppl 1 Pt 2: 178-90.
15. Sirveaux F, Favard L, Oudet D, Huquet D, Walch G, Molé D. Grammont inverted total shoulder arthroplasty in the treatment of glenohumeral osteoarthritis with massive rupture of the cuff. Results of a multicentre study of 80 shoulders. *J Bone Joint Surg Br.* 2004;86(3):388-95.
 16. Scalise JJ, Iannotti JP. Glenohumeral arthrodesis after failed prosthetic shoulder arthroplasty. *J Bone Joint Surg Am.* 2008;90(1):70-7.
 17. Cofield RH, Briggs BT. Glenohumeral arthrodesis. Operative and long-term functional results. *J Bone Joint Surg Am.* 1979;61(5):668-77.
 18. Godinho GG, Freitas JMA, Franca FO, França FO, Fernandes LFD, Carvalho B. Artroplastia de ressecção da cabeça umeral como procedimento de salvação em complicações pós-cirúrgicas. *Rev Bras Ortop.* 2006;41(9):361-5.
 19. Franklin JL, Barrett WP, Jackins SE, Matsen FA 3rd. Glenoid loosening in total shoulder arthroplasty. Association with rotator cuff deficiency. *J Arthroplasty.* 1988;3(1):39-46.
 20. Grammont PM, Baulot E. Delta shoulder prosthesis for rotator cuff rupture. *Orthopedics.* 1993;16(1):65-8.
 21. Seebauer L. Total reverse shoulder arthroplasty: European lessons and future trends. *Am J Orthop (Belle Mead NJ).* 2007;36 12 Suppl 1:22-8.
 22. Valenti PH, Boutens D, Nerot C. Delta 3 reversed prosthesis for osteoarthritis with massive rotator cuff tear: long-term results (5 years). In: Walch G, Boileau P, Mole D, editors. *Shoulder prosthesis: two to ten year follow-up.* Montpellier, France: Sauramps Medical; 2001. p. 253-9.
 23. Farshad M, Gerber C. Reverse total shoulder arthroplasty-from the most to the least common complication. *Int Orthop.* 2010;34(8):1075-82.
 24. Wierks C, Skolasky RL, Ji JH, McFarland EG. Reverse total shoulder replacement: intraoperative and early postoperative complications. *Clin Orthop Relat Res.* 2009;467(1):225-34.
 25. Simovitch RW, Zumstein MA, Lohri E, Helmy N, Gerber C. Predictors of scapular notching in patients managed with the Delta III reverse total shoulder replacement. *J Bone Joint Surg Am.* 2007;89(3):588-600.
 26. Lévine C, Boileau P, Favard L. Scapular notching. In: Walch G, Boileau P, Molé D, editors. *Reverse shoulder arthroplasty: clinical results, complications, revision.* Montpellier, France: Sauramps Medical; 2006. p. 353-72.
 27. Lévine C, Boileau P, Favard L, Garaud P, Molé D, Sirveaux F, et al. Scapular notching in reverse shoulder arthroplasty. *J Shoulder Elbow Surg.* 2008;17(6):925-35.
 28. Zeller V, Ghorbani A, Strady C, Leonard P, Mamoudy P, Desplaces N. *Propionibacterium acnes*: an agent of prosthetic joint infection and colonization. *J Infect.* 2007;55(2):119-24.
 29. Andersen JR, Williams CD, Cain R, Mighell M, Frankle M. Surgically treated humeral shaft fractures following shoulder arthroplasty. *J Bone Joint Surg Am.* 2013;95(1):9-18.
 30. Walch G, Mottier F, Wall B, Boileau P, Molé D, Favard L. Acromial insufficiency in reverse shoulder arthroplasties. *J Shoulder Elbow Surg.* 2009;18(3):495-502.