



Artigo Original

Qual a melhor técnica para fixação no tratamento de fratura supracondilar do úmero em crianças?☆



Gyoguevara Sol Queiroz Andrade Patriota^{a,*}, Carlos Alberto Assunção Filho^b
e Carlos Alberto Assunção^b

^a Hospital Manoel Victorino, Serviço de Ortopedia e Traumatologia, Salvador, BA, Brasil

^b Hospital Regional de Santo Antonio de Jesus, Serviço de Ortopedia e Traumatologia, Santo Antônio de Jesus, BA, Brasil

INFORMAÇÕES SOBRE O ARTIGO

Histórico do artigo:

Recebido em 31 de maio de 2016

Aceito em 5 de agosto de 2016

On-line em 11 de abril de 2017

Palavras-chave:

Fraturas do úmero

Fixação interna de fraturas

Crianças

Fios ortopédicos

R E S U M O

Objetivo: Definir a melhor técnica para o tratamento cirúrgico da fratura supracondilar do úmero (FSU) nas crianças e avaliar a pinagem percutânea com fios laterais vs. cruzados.

Métodos: Revisão de ensaios clínicos randomizados nas bases de dados Medline, Capes, Bireme. Os critérios de inclusão dos artigos foram: (1) Ensaios clínicos randomizados que comparam técnicas de fixação percutânea com fios, (2) FSU Gartland II tipo B, III e IV e (3) Crianças com um a 14 anos. Usamos como principais variáveis: incidência de lesão iatrogênica do nervo ulnar e perda da redução.

Resultados: Foram selecionados oito estudos (521 pacientes) que comparam tratamento cirúrgico com pinagem em fratura supracondilar do úmero em crianças classificadas como Gartland II tipo B, III ou IV. A lesão iatrogênica do nervo ulnar foi maior com a técnica de pinagem cruzada, apresentou RR 0,28 e $p=0,03$, enquanto que na técnica de *mini-open* encontraram-se RR 0,14 e $p=0,2$. Em casos de FSU Gartland III e IV, evidenciou-se maior perda da redução na pinagem lateral, com significância estatística ($p=0,04$).

Conclusão: Embasado em nossa metanálise com ensaios clínicos randomizados prospectivos, recomendamos: (1) pinagem percutânea com fios laterais em fraturas supracondilar do úmero em crianças classificadas como Gartland II tipo B (2) Uso de fios cruzados para fraturas Gartland tipo III ou IV, com a técnica de *mini-open* para o fio medial.

© 2017 Sociedade Brasileira de Ortopedia e Traumatologia. Publicado por Elsevier Editora Ltda. Este é um artigo Open Access sob uma licença CC BY-NC-ND (<http://creativecommons.org/licenses/by-nc-nd/4.0/>).

What is the best fixation technique for the treatment of supracondylar humerus fractures in children?

A B S T R A C T

Objective: To define the best technique for the surgical treatment of supracondylar fracture of the humerus (SFH) in children, evaluating percutaneous pinning with side wires vs. cross-pinning.

Keywords:

Humeral fractures

Internal fracture fixation

☆ Trabalho desenvolvido no Hospital Manoel Victorino e Hospital Regional de Santo Antonio de Jesus, Salvador, BA, Brasil.

* Autor para correspondência.

E-mail: chepatriota@hotmail.com (G.S. Patriota).

<http://dx.doi.org/10.1016/j.rbo.2016.08.015>

0102-3616/© 2017 Sociedade Brasileira de Ortopedia e Traumatologia. Publicado por Elsevier Editora Ltda. Este é um artigo Open Access sob uma licença CC BY-NC-ND (<http://creativecommons.org/licenses/by-nc-nd/4.0/>).

Child
Bone wires

Methods: Randomized controlled trials using the Medline, CAPES, and BIREME. The criteria for inclusion of articles criteria were: (1) randomized controlled trials (RCTs) comparing percutaneous wire fixation techniques, (2) SFH Gartland II B, III, and IV, and (3) children aged 1 to 14 years. The following were used as main variables: incidence of iatrogenic injury to the ulnar nerve and loss of reduction.

Results: Eight studies were selected (521 patients) comparing surgical treatment with pinning in supracondylar fracture of the humerus in children Gartland II type B, III or IV. Iatrogenic injury to the ulnar nerve was greater with the cross-pinning technique, with RR 0.28 and $p=0.03$, while the mini-open technique presented RR 0.14 and $p=0.2$. A statistically significant greater loss of reduction in the lateral pinning was observed in SFH Gartland III and IV ($p=0.04$).

Conclusion: Based upon this meta-analysis of prospective randomized clinical trials, the following is recommended: (1) percutaneous pinning with lateral wires in supracondylar fractures of the humerus in children classified as Gartland II type B; (2) Use of crossed wires for Gartland type III or IV, using the mini-open technique for the medial wire.

© 2017 Sociedade Brasileira de Ortopedia e Traumatologia. Published by Elsevier Editora Ltda. This is an open access article under the CC BY-NC-ND license (<http://creativecommons.org/licenses/by-nc-nd/4.0/>).

Introdução

A fratura supracondilar do úmero (FSU) é típica do esqueleto imaturo.¹ Há predomínio no lado esquerdo ou no lado não dominante.² As fraturas em extensão, com desvio dorsal, representam 97% dos casos.^{2,3}

A classificação mais usada é a descrita por Gartland,⁴ proposta para fraturas em mecanismo de extensão e baseada no desvio do plano coronal nas radiografias do cotovelo. Tipo I: sem desvio ou minimamente desviada e com a linha umeral anterior intacta. Tipo II: desvio pequeno, mantêm-se os fragmentos em contato (cortical posterior intacta), Tipo III: afastamento completo dos fragmentos (lesão da cortical posterior). Wilkins, em 1996, propôs a subdivisão tipo B para FSU em crianças com desvio rotacional.⁵⁻⁷ Leitch et al.⁸ acrescentaram em 2006 o Tipo IV, que apresenta instabilidade multidirecional.

Nas fraturas tipo IIB, III e IV o tratamento cirúrgico está indicado. A redução incruenta e a estabilização com pinos é a técnica mais usada.^{9,10} A fixação pode ser feita com pinos cruzados⁸ ou pinos laterais.⁴ O *mini-open* é uma opção para a passagem medial.¹¹ A complicação mais comum é o cúbito varo (3-57% dos casos)¹¹ e deve-se principalmente à má redução ou perda da redução durante o tratamento. A lesão nervosa iatrogênica mais frequente é a do nervo ulnar, com incidência de 0-6%.¹²

O objetivo deste trabalho é definir a melhor técnica, recomendada pela literatura contemporânea, para o tratamento cirúrgico da fratura supracondilar do úmero nas crianças e avaliar pinagem percutânea com fios laterais *vs.* cruzados.

Material e métodos

Revisão sistemática com ensaios clínicos randomizados obtidos após pesquisa na literatura das bases de dados PubMed, Capes e Bireme. Usamos os termos “supracondylar

fractures”, “percutaneous fixation”, “k-wire”, “children”, “cross-pinning” e “lateral pinning fixation” durante a busca, em diferentes combinações. Pesquisa direta dos estudos inclusos nas referências dos artigos encontrados também foi feita. Não houve restrição quanto ao idioma de publicação. Os títulos e os resumos dos trabalhos encontrados pela pesquisa eletrônica foram avaliados e os textos completos dos artigos selecionados foram obtidos.

Os critérios de inclusão dos artigos foram: (1) Ensaios clínicos randomizados (ECR) que comparam técnicas de fixação percutânea com fios, (2) FSU Gartland II tipo B, III e IV e (3) Crianças com um a 14 anos. Os critérios de exclusão foram: estudo repetido, técnica cirúrgica diferente da preconizada neste estudo. Os dois autores (GSQAP e CAAF) independentemente avaliaram a qualidade metodológica dos estudos incluídos com o *Detsky Quality Index Score* (máximo de 21 pontos).¹³

Usamos como principais variáveis: incidência de lesão iatrogênica do nervo ulnar e perda da redução. Achados secundários preconizados foram: resultados radiográficos (ângulo de Baumann, ângulo de carregamento, ângulo umero-capitelar, mudança do ângulo de Baumann, perda do ângulo de carregamento). Perda da redução foi determinada com base na mudança do ângulo de Baumann de acordo com os critérios reportados por Skaggs et al.:¹⁴ (1) ausência de deslocamento (perda menor do que 6°), (2) deslocamento moderado (6-12°) e (3) deslocamento maior (maior do que 12°).

Os dados foram analisados com o *software Review Manager* (Revman) 5.1. Avaliamos a heterogeneidade dos artigos com o teste do qui-quadrado padrão (I^2), considerada estatisticamente significativa com $p>0,05$, e a mensuração do I^2 , em que valores maiores do que 50% foram considerados heterogeneidade substancial. Nos grupos que apresentaram heterogeneidade, aplicaram-se os efeitos aleatórios aos dados selecionados.

O risco relativo (RR) e a diferença de risco foram calculados para os desfechos dicotômicos. Para os desfechos contínuos calculamos a diferença média e o intervalo de confiança (IC) a 95%.

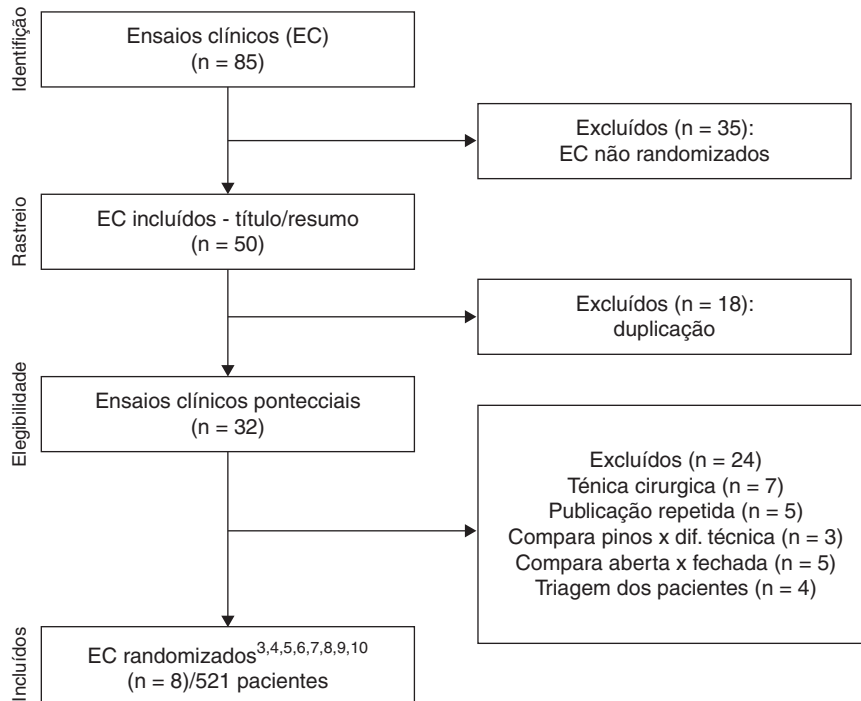


Figura 1 – Desenho do estudo.

Resultados

Inicialmente identificamos 85 ensaios clínicos que comparavam pinagem percutânea na FSU na criança. Desses estudos, 35 foram excluídos por não ser randomizados. Dos 50 ECR foram excluídos 42 por duplicação e/ou técnica cirúrgica usada. Por fim, este estudo usou oito ECR prospectivos, com 521 pacientes (fig. 1). Quanto à avaliação da qualidade metodológica, a pontuação no *Detsky Quality Index Score* variou de 13 a 20 pontos (média de 15,7).¹⁵⁻²²

A lesão nervosa ulnar iatrogênica no tratamento de fratura supracondilar do úmero em crianças foi mais comum nos pacientes tratados com pinagem cruzada quando comparada com a pinagem lateral exclusivamente (RR 0,28; IC a 95% 0,09-0,87; p=0,03). Quanto ao teste de heterogeneidade,

encontrou-se insignificante com $I^2=0\%$. Dentre os oito ECR incluídos no estudo, 12 pacientes (4,46%) apresentaram lesão iatrogênica do nervo ulnar no grupo com pinagem cruzada, enquanto no outro grupo foram apenas dois (0,78%) (fig. 2).

Quando analisados ECR que usaram *mini-open* para pinagem cruzada não foi encontrada significância estatística (RR 0,14; IC a 95% 0,01-2,79; p=0,20) referente à lesão do nervo ulnar em comparação com a pinagem lateral (fig. 3).

Os pacientes submetidos à pinagem percutânea lateral apresentaram maior perda da redução (32 casos – 15,84%). Enquanto na pinagem cruzada apresentou-se com 26 casos (12,87%). Não foi encontrada significância estatística (p=0,35) (fig. 4).

Ao analisar os pacientes com FSU Gartland III e IV, ficou evidenciada, com significância estatística (p=0,04), maior

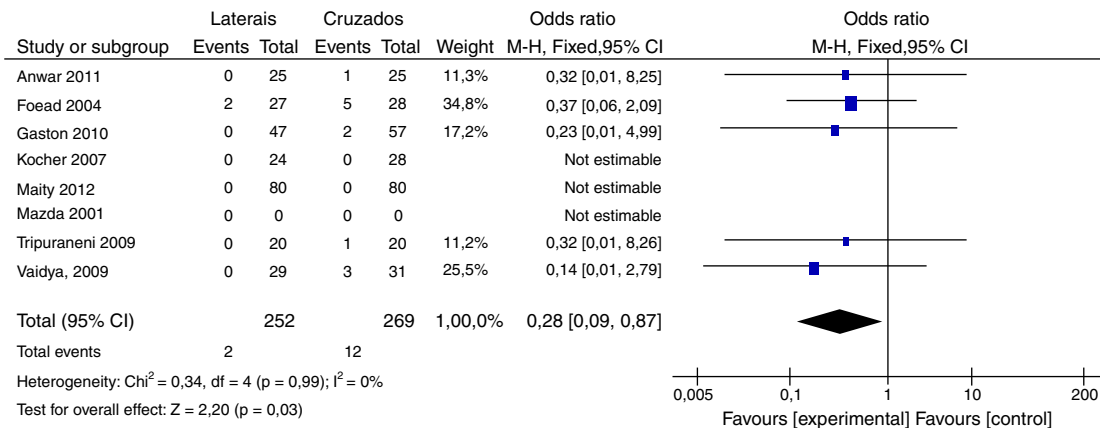


Figura 2 – Análise comparativa para avaliar lesão iatrogênica do nervo ulnar entre 521 pacientes submetidos à pinagem percutânea com fio de Kirschner para tratamento de fratura supracondiliana do úmero em crianças.

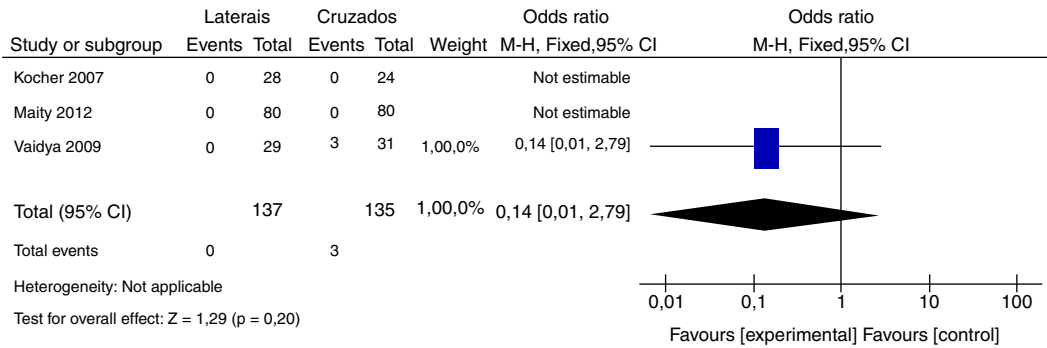


Figura 3 – Análise comparativa para avaliar lesão iatrogênica do nervo ulnar entre 272 pacientes submetidos à pinagem percutânea com fio de Kirschner exclusivamente laterais ou cruzados (com mini-open para acesso medial) para tratamento de fratura supracondiliana do úmero em crianças.

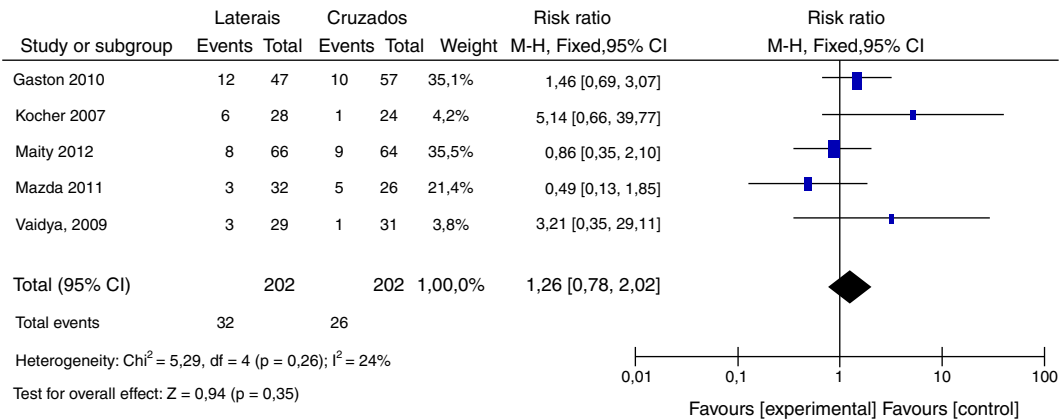


Figura 4 – Análise comparativa para avaliar perda de redução entre 404 pacientes submetidos à pinagem percutânea com fio de Kirschner exclusivamente laterais ou cruzados para tratamento de fratura supracondiliana do úmero em crianças.

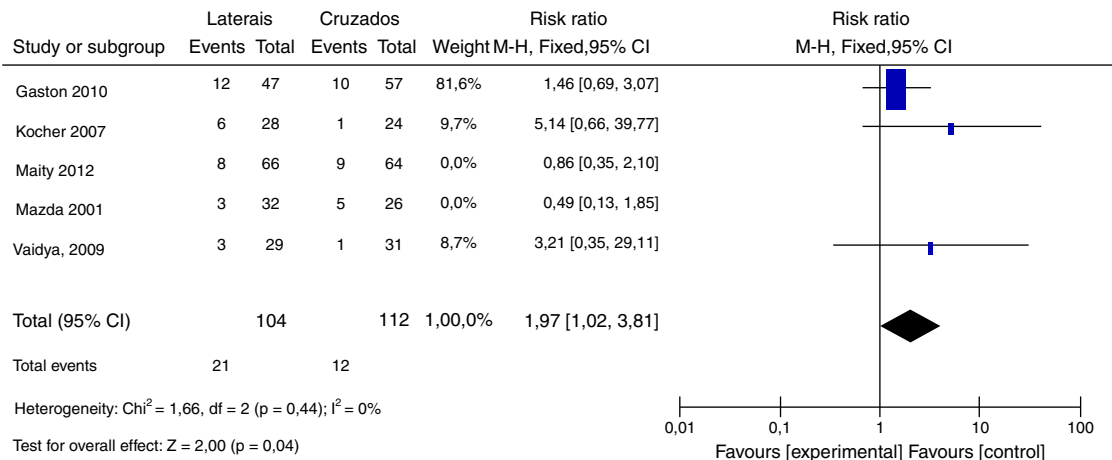


Figura 5 – Análise comparativa para avaliar perda de redução entre 216 pacientes com FSC do úmero Gartland III ou IV submetidos à pinagem percutânea com fio de Kirschner exclusivamente laterais ou cruzados.

perda da redução nos pacientes submetidos à pinagem lateral (21 casos – 20,19%). O grupo com pinagem cruzada apresentou 12 pacientes com perda da redução (10,71%) (fig. 5).

Não foi encontrada diferença significativa entre as duas técnicas quanto ao ângulo de Baumann, variação do ângulo de Baumann, ângulo de carregamento, variação do ângulo de

carregamento, ângulo umerocapitelar e variação do ângulo umerocapitelar (figs. 6-9).

Discussão

Lesão iatrogênica do nervo ulnar é um fator importante a ser analisado no tratamento da fratura supracondilar do úmero

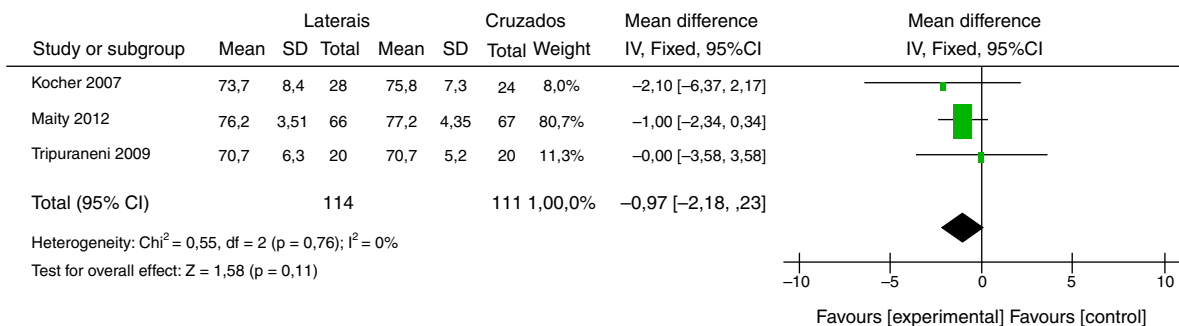


Figura 6 – Ângulo de Baumann.

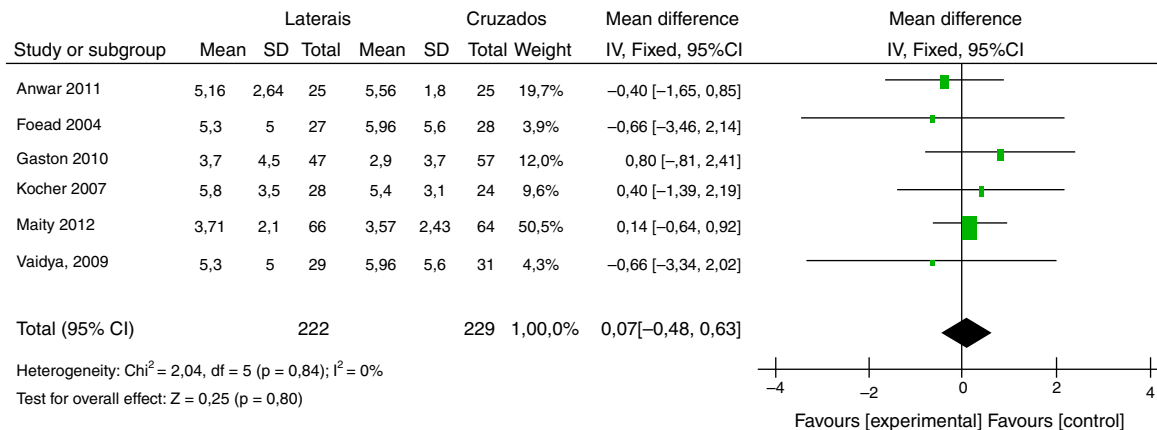


Figura 7 – Variação do ângulo de Baumann.

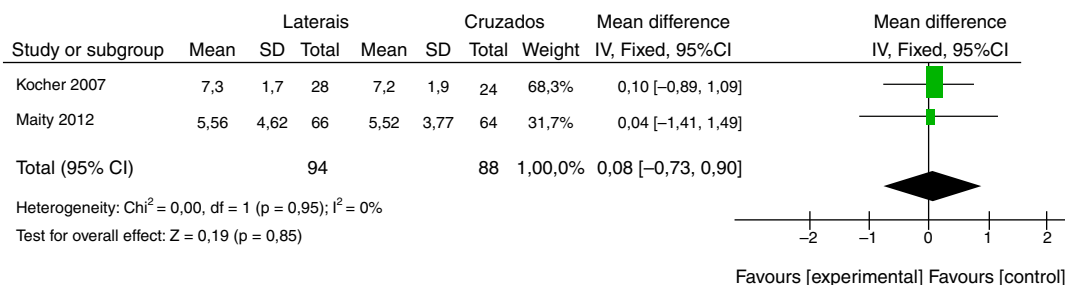


Figura 8 – Ângulo de carregamento.

na criança com pinagem percutânea com fios de Kirschner. A incidência de lesão do nervo ulnar encontrada no nosso trabalho (4,46%) está de acordo com resultados encontrados previamente na literatura.¹⁵⁻²² Babal et al.²³ concluíram que

o pino medial é a principal causa de lesão iatrogênica no nervo ulnar. Brauer et al.²⁴ demonstram que o uso do pino medial aumenta em 1,84 vezes a incidência de lesão neurológica.

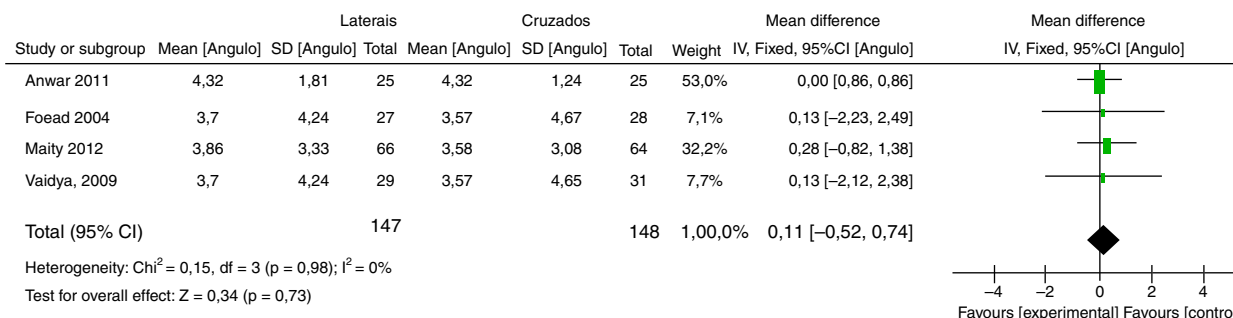


Figura 9 – Variação do ângulo de carregamento.

Nesta metanálise, observou-se diferença estatística significativa na incidência de lesão iatrogênica do nervo ulnar quanto comparada com as técnicas de pinos laterais vs. pinos cruzados ($p=0,03$), corroborou-se a relação da lesão iatrogênica do nervo ulnar com a passagem do pino medial. A recuperação neural geralmente ocorre após 2-2,5 meses de observação, mas pode prolongar-se até seis meses.¹¹ Nos trabalhos que usamos, todos os pacientes recuperaram o déficit neurológico durante o seguimento.

Estudos prévios demonstraram que a técnica de *mini-open* para o pino medial tem baixa incidência de lesão do nervo ulnar.¹¹ Neste trabalho não foi encontrada diferença com significância estatística na análise da lesão do nervo ulnar quando usada a pinagem medial com *mini-open*.

Quanto à perda da redução, a literatura ainda apresenta resultados inconsistentes.^{18,23,24} Skaggs et al.²⁵ concluíram, em estudo retrospectivo com 345 pacientes com fratura supracondiliana do úmero em crianças, não haver diferença em relação à manutenção da redução da fratura quando comparadas as duas técnicas cirúrgicas. Omid et al.²⁶ encontraram estabilidade semelhante em estudo clínico e biomecânico quando usados fios laterais divergentes e afastados entre si na comparação com a pinagem cruzada. Em revisão sistemática produzida por Brauer et al.,²⁴ foi observada deformidade residual (secundária à perda de redução) em 3,4% dos pacientes conduzidos com pinagem cruzada e 5,9% no grupo com pinagem lateral exclusivamente, com significância estatística. Eles concluíram que a pinagem cruzada propicia maior estabilidade na configuração dos fios (deve cruzar acima da fratura) e a probabilidade de deformidade ou perda de redução foi de 58% menor comparada com a pinagem lateral.

Nossa metanálise não encontrou significância estatística da perda de redução ao avaliar a totalidade dos pacientes envolvidos nos trabalhos usados. Quando avaliados grupos com fraturas do tipo III ou IV de Gartland, apresentaram incidência de perda de redução cerca de 10% maior no grupo com fios laterais, representou uma diferença estatisticamente significativa ($p=0,04$).

Conclusão

Embasado em nossa metanálise com ensaios clínicos randomizados prospectivos, recomendamos: (1) Pinagem percutânea com fios laterais em fraturas supracondilar do úmero em crianças Gartland II tipo B; (2) Uso de fios cruzados para fraturas Gartland tipo III ou IV, com a técnica de *mini-open* para o fio medial.

Conflitos de interesse

Os autores declaram não haver conflitos de interesse.

REFERÊNCIAS

- Davis RT, Gorczyca JT, Pugh K. Supracondylar humerus fractures in children. Comparison of operative treatment methods. *Clin Orthop Relat Res.* 2000;(376):49-55.
- Wilkins KE. Fractures and dislocations of the elbow region. In: Rockwood CA, King RE, Wilkins KE, editors. *Fractures in children.* 3th ed. New York: JB Lippincott; 1991. p. 526-617.
- Cheng JC, Lam TP, Maffulli N. Epidemiological features of supracondylar fractures of the humerus in Chinese children. *J Pediatr Orthop B.* 2001;10(1):63-7.
- Gartland JJ. Management of supracondylar fractures of the humerus in children. *Surg Gynecol Obstet.* 1959;109(2):145-54.
- Wilkins KE. Fractures and dislocations of the elbow region. In: Rockwood CA Jr, Wilkins KE, King RE, editors. *Fractures in children.* 4th ed. Philadelphia: Lippincott-Raven Publishers; 1996. p. 680.
- O'Hara LJ, Barlow JW, Clarke NM. Displaced supracondylar fractures of the humerus in children. Audit changes practice. *J Bone Joint Surg Br.* 2000;82(2):204-10.
- Skaggs DL, Mirzayan R. The posterior fat pad sign in association with occult fracture of the elbow in children. *J Bone Joint Surg Am.* 1999;81(10):1429-33.
- Leitch KK, Kay RM, Femino JD, Tolo VT, Storer SK, Skaggs DL. Treatment of multidirectionally unstable supracondylar humeral fractures in children. A modified Gartland type-IV fracture. *J Bone Joint Surg Am.* 2006;88(5):980-5.
- Buturovic S. Komparacija rezultata liječenja preloma distalnog humerusa kod djece prema indikaciji za konzervativno ili operativno rješenje: doktorska disertacija. Sarajevo: Univerzitet u Sarajevu, Medicinski fakultet; 2006.
- Madjar-Simic I, Talic-Tanovic A, Hadziahmetovic Z, Sarac-Hadzihililovic A. Radiographic assessment in the treatment of supracondylar humerus fractures in children. *Acta Inform Med.* 2012;20(3):154-9.
- Green DW, Widmann RF, Frank JS, Gardner MJ. Low incidence of ulnar nerve injury with crossed pin placement for pediatric supracondylar humerus fractures using a mini-open technique. *J Orthop Trauma.* 2005;19:158-63.
- Krusche-Mandl I, Aldrian S, Köttstorfer J, Seis A, Thalhammer G, Egkher A. Crossed pinning in paediatric supracondylar humerus fractures: a retrospective cohort analysis. *Int Orthop.* 2012;36(9):1893-8.
- Detsky AS, Naylor CD, O'Rourke K, McGeer AJ, L'Abbé KA. Incorporating variations in the quality of individual randomized trials into meta-analysis. *J Clin Epidemiol.* 1992;45(3):255-65.
- Skaggs DL, Cluck MW, Mostofi A, Flynn JM, Kay RM. Lateral-entry pin fixation in the management of supracondylar fractures in children. *J Bone Joint Surg Am.* 2004;86(4):702-7.
- Anwar W, Rahman N, Iqbal MJ, Khan MA. Comparison of two methods of percutaneous K-wire fixation in displaced supracondylar fracture of humerus in children. *J Postgrad Med Inst.* 2011;25:356-61.
- Foead A, Penafort R, Saw A, Sengupta S. Comparison of two methods of percutaneous pin fixation in displaced supracondylar fractures of the humerus in children. *J Orthop Surg (Hong Kong).* 2004;12(1):76-82.
- Gaston RG, Cates TB, Devito D, Schmitz M, Schrader T, Busch M, et al. Medial and lateral pin versus lateral-entry pin fixation for Type 3 supracondylar fractures in children: a prospective, surgeon-randomized study. *J Pediatr Orthop.* 2010;30(8):799-806.
- Kocher MS, Kasser JR, Waters PM, Bae D, Snyder BD, Hresko MT, et al. Lateral entry compared with medial and lateral entry pin fixation for completely displaced supracondylar humeral fractures in children. A randomized clinical trial. *J Bone Joint Surg Am.* 2007;89(4):706-12.
- Maity A, Saha D, Roy DS. A prospective randomised, controlled clinical trial comparing medial and lateral entry pinning with lateral entry pinning for percutaneous fixation

- of displaced extension type supracondylar fractures of the humerus in children. *J Orthop Surg Res.* 2012;7:6.
20. Tripuraneni KR, Bosch PP, Schwend RM, Yaste JJ. Prospective, surgeon-randomized evaluation of crossed pins versus lateral pins for unstable supracondylar humerus fractures in children. *J Pediatr Orthop B.* 2009;18(2):93-8.
 21. Mazda K, Boggione C, Fitoussi F, Penneçot GF. Systematic pinning of displaced extension-type supracondylar fractures of the humerus in children. A prospective study of 116 consecutive patients. *J Bone Joint Surg Br.* 2001;83(6):888-93.
 22. Vaidya SM. Percutaneous fixation of displaced supracondylar fracture in children comparing lateral with medial and lateral pin [thesis]. University of Seychelles: American Institute of Medicine; 2009. Disponível em: <http://www.mch-orth.com/pdf/Thesis%20by%20Dr.Sudeep%20Vaidya>.
 23. Babal JC, Mehlman CT, Klein G. Nerve injuries associated with pediatric supracondylar humeral fractures: a meta-analysis. *J Pediatr Orthop.* 2010;30(3):253-63.
 24. Brauer CA, Lee BM, Bae DS, Waters PM, Kocher MS. A systematic review of medial and lateral entry pinning versus lateral entry pinning for supracondylar fractures of the humerus. *J Pediatr Orthop.* 2007;27(2):181-6.
 25. Skaggs DL, Hale JM, Bassett J, Kaminsky C, Kay RM, Tolo VT. Operative treatment of supracondylar fractures of the humerus in children. The consequences of pin placement. *J Bone Joint Surg Am.* 2001;83(5):735-40.
 26. Omid R, Choi PD, Skaggs DL. Supracondylar humeral fractures in children. *J Bone Joint Surg Am.* 2008;90(5):1121-32.