



Artigo Original

Qual o papel da descompressão simples em estágios precoces na osteonecrose da cabeça femoral? Avaliação do resultado cirúrgico por meio de escore funcional e acompanhamento radiológico[☆]



Helder de Souza Miyahara*, Bruno Berbert Rosa, Fabio Yuiti Hirata, Henrique de Melo Campos Gurgel, Leandro Ejnisman e José Ricardo Negreiros Vicente

Instituto de Ortopedia e Traumatologia, Faculdade de Medicina, Universidade de São Paulo, São Paulo, SP, Brasil

INFORMAÇÕES SOBRE O ARTIGO

Histórico do artigo:

Recebido em 8 de junho de 2017

Aceito em 20 de julho de 2017

On-line em 5 de janeiro de 2018

Palavras-chave:

Descompressão da cabeça femoral

Necrose da cabeça do fêmur/patologia

Necrose da cabeça do fêmur/fisiopatologia

Necrose da cabeça do fêmur/diagnóstico

Resultado do tratamento

R E S U M O

Objetivos: O presente estudo tem como objetivo avaliar se a descompressão simples da cabeça femoral nos estágios iniciais da osteonecrose da cabeça femoral melhora a percepção subjetiva da dor dos pacientes e se evita a progressão da doença para o colapso da cabeça femoral e a indicação final de artroplastia total do quadril.

Métodos: Foram avaliados 18 pacientes (30 quadris) em estágios iniciais da doença (Ficat e Arlet 1 e 2A) por critérios clínicos, radiológicos, manutenção dos fatores de risco e pela escala funcional de Merle D'Aubigné e Postel antes e após a descompressão simples da cabeça femoral.

Resultados: Houve melhoria dos sintomas precocemente (até o sexto mês) em 83,3% dos quadris avaliados pela escala de Merle D'Aubigné e Postel. No entanto, 73,3% dos casos evoluíram com colapso da cabeça femoral e em 50% deles foi indicada artroplastia total do quadril, independentemente da manutenção ou não dos fatores de risco.

Conclusões: A descompressão simples da cabeça femoral melhora a dor dos pacientes precocemente nos estágios iniciais da patologia. Entretanto, não altera o prognóstico da doença e a indicação final de artroplastia total do quadril nos estágios finais da doença.

© 2018 Sociedade Brasileira de Ortopedia e Traumatologia. Publicado por Elsevier Editora Ltda. Este é um artigo Open Access sob uma licença CC BY-NC-ND (<http://creativecommons.org/licenses/by-nc-nd/4.0/>).

[☆] Trabalho desenvolvido no Grupo de Quadril, Instituto de Ortopedia e Traumatologia, Hospital das Clínicas, Faculdade de Medicina, Universidade de São Paulo, São Paulo, SP, Brasil.

* Autor para correspondência.

E-mail: helder_miyahara@hotmail.com (H.S. Miyahara).

<https://doi.org/10.1016/j.rbo.2017.07.008>

0102-3616/© 2018 Sociedade Brasileira de Ortopedia e Traumatologia. Publicado por Elsevier Editora Ltda. Este é um artigo Open Access sob uma licença CC BY-NC-ND (<http://creativecommons.org/licenses/by-nc-nd/4.0/>).

What is the role of core decompression in the early stages of osteonecrosis of the femoral head? Evaluation of the surgical result by functional score and radiological follow-up

A B S T R A C T

Keywords:

Core decompression
Femur head necrosis/pathology
Femur head
necrosis/physiopathology
Femur head necrosis/diagnosis
Treatment outcome

Objectives: This study is aimed at evaluating whether core decompression of the femoral head in the early stages of femoral head osteonecrosis improves patients' subjective perception of pain and avoids the progression the disease to a femoral head collapse and a final indication of total hip arthroplasty.

Methods: Eighteen patients (30 hips) in the early stages of the disease (Ficat and Arlet 1 and 2 A) were evaluated through clinical, radiological, risk factor maintenance, and by the functional Merle D'Aubigné and Postel score before and after core decompression of the femoral head.

Results: There was an improvement of symptoms up to the sixth month in 83.3% of the hips evaluated through the Merle D'Aubigné and Postel score. However, 73.3% of the cases evolved with femoral head collapse and in 50% of them, total hip arthroplasty was indicated, regardless of whether or not the risk factors were maintained.

Conclusions: Core decompression of the femoral head improves patients' pain early in the initial stages of the pathology. However, it does not alter the prognosis and the ultimate indication of total hip arthroplasty in the final stages of the disease.

© 2018 Sociedade Brasileira de Ortopedia e Traumatologia. Published by Elsevier Editora Ltda. This is an open access article under the CC BY-NC-ND license (<http://creativecommons.org/licenses/by-nc-nd/4.0/>).

Introdução

A osteonecrose avascular da cabeça do fêmur é uma patologia multifatorial, com fisiopatologia não muito bem definida.¹⁻³ Inúmeros trabalhos foram descritos para tentar elucidar a patologia e o prognóstico da doença, sem muito sucesso.

É encontrada frequentemente na prática ortopédica, especialmente entre os especialistas de quadril. A faixa etária mais acometida compreende adultos entre a terceira e quinta década de vida e tem um caráter evolutivo, representa 5% a 18% das cirurgias de artroplastia total do quadril. Tem como principais etiologias conhecidas: o uso de corticoide e álcool, sequelas de trauma e doenças de coagulação, além de ser comum em pacientes com HIV, lúpus eritematoso sistêmico e em pacientes submetidos a transplante de órgãos em uso de imunossupressores.⁴ Todos os fatores levam à troca de remodelação óssea para reabsorção óssea, o que culmina no colapso da cabeça femoral.

O tratamento dessa patologia ainda não é consenso na literatura, porém a maioria dos trabalhos baseia a conduta na presença ou não de colapso da cabeça femoral. Nos estágios iniciais da doença, nos quais ainda não há o colapso (classificação I e II de Ficat e Arlet), um dos tratamentos sugeridos é a descompressão da área de necrose, com ou sem colocação de enxerto, vascularizado ou não.⁵⁻¹⁵ Esse tratamento pode gerar melhoria da sintomatologia em até 80% dos casos e é uma tentativa de retardar a progressão da doença. A presença ou não de edema no estudo de imagem feito com RNM desses casos não está bem relacionada com a melhoria sintomática dos pacientes.¹⁶ Outros autores mais conservadores orientam o uso de anticoagulantes como prevenção da evolução da doença, não fazem procedimento cirúrgico, também com resultados positivos.¹⁷⁻¹⁹ Em outros estudos,

foi investigada também a eficácia do uso de bifosfonados na prevenção do colapso da cabeça femoral, com resultados não satisfatórios.²⁰

O objetivo primário do estudo é verificar se houve alteração na percepção subjetiva de dor dos pacientes após o procedimento.

O objetivo secundário foi correlacionar a melhoria ou piora dos sintomas dentre as classificações da osteonecrose e verificar se a progressão radiológica da doença e o escore funcional de Merle D'Aubigné e Postel²¹ estão associados às características avaliadas, principalmente a manutenção dos fatores de risco.

Métodos

Nosso estudo consiste em uma série de casos e tem como objetivo relatar os resultados clínicos e radiológicos dos casos de osteonecrose avascular da cabeça femoral, independentemente da etiologia, tratados com descompressão simples da área de necrose. O presente estudo foi aprovado no Comitê de Ética (número de aprovação 2071224) e todos os pacientes avaliados assinaram o termo de consentimento esclarecido.

Foram incluídos na pesquisa todos os pacientes com osteonecrose da cabeça femoral submetidos a descompressão simples nos últimos cinco anos. Foram excluídos da pesquisa os pacientes que se recusaram a participar, pacientes que apresentavam na radiografia inicial colapso da cabeça femoral (estágios II B, III e IV de Ficat e Arlet), pacientes que não tiveram seguimento adequado no pós-operatório e casos de óbitos por causas não relacionadas à patologia.

Nosso protocolo de descompressão simples da cabeça femoral consistiu em colocar o paciente em decúbito dorsal horizontal, em mesa cirúrgica ortopédica radiotransparente,

e introduzir um fio guia 2,5 mm no colo femoral até a área de necrose conforme visto em exame de ressonância magnética com auxílio de escopia e fresagem com broca canulada da área necrótica com trefina de tamanho 10 mm, sem colocação de enxerto de qualquer tipo) (fig. 1). Todos os pacientes no pós-operatório foram submetidos ao mesmo protocolo de reabilitação: sem carga por três semanas no membro operado, carga parcial por mais três semanas, até completar seis semanas de pós-operatório e carga total após esse período; controle da dor com analgésico simples e anti-inflamatório não hormonal por sete dias, salvo contraindicações.

Os critérios pré-operatórios avaliados foram gênero, idade, etiologia da osteonecrose, classificação de Ficat e Arlet e escore funcional de Merle D'Aubigné e Postel.

Os critérios pós-operatórios avaliados foram a resposta subjetiva de melhoria dos sintomas no sexto mês pós-operatório, a dor articular do quadril foi a principal queixa pesquisada e satisfação com a cirurgia em relação a dor. O tempo de seguimento médio dos nossos pacientes foi de 2,53 anos. Foram avaliados também, a manutenção do fator etiológico pós-cirurgia, o tempo de melhoria dos sintomas, a progressão radiológica da doença e a indicação de artroplastia total de quadril (Endpoint).

Análise estatística

Após seleção dos pacientes, 30 quadris submetidos a descompressão simples da área de osteonecrose da cabeça do fêmur em 18 pacientes foram avaliados. Em 12 deles foi observada

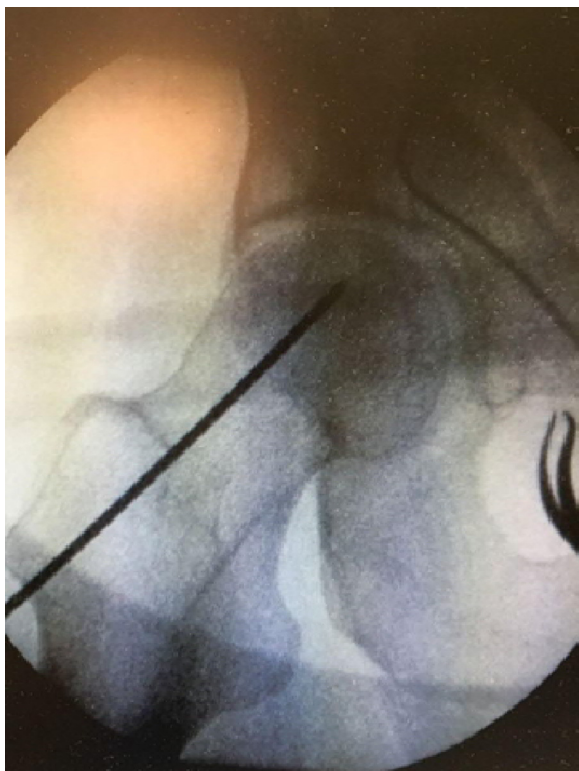


Figura 1 – Posicionamento do fio-guia no colo femoral em direção à área de necrose.

bilateralidade da lesão, de ocorrência simultânea, nos estágios iniciais da doença (Ficat e Arlet 1 e 2A), foi indicada a descompressão bilateral em um único momento cirúrgico. Nos demais, foi indicada a descompressão unilateral. Os pacientes foram categorizados segundo classificação radiológica e causas de osteonecrose (14 pacientes com causa secundária – nove em uso de corticoide, quatro portadores de HIV, um portador de anemia falciforme e quatro pacientes de etiologia idiopática).

As características quantitativas avaliadas foram descritas com uso de medidas resumo (média, desvio-padrão, mediana, mínimo e máximo) e as características qualitativas foram descritas com uso de frequências absolutas e relativas.²² O escore de dor foi descrito segundo classificação da osteonecrose e o momento de avaliação e comparado entre as classificações e momentos com uso de estimação generalizada com matriz de correlação permutável entre os momentos de avaliação, com distribuição marginal Poisson e função de ligação identidade.²³ Foram descritos os colapsos da cabeça do fêmur segundo as características de interesse e foi verificada a associação com uso de regressões logísticas bivariadas.²⁴ Foi criada a alteração no escore de dor entre os períodos de avaliação (final-inicial), foram descritas as alterações segundo manutenção dos fatores de risco e comparadas as alterações no escore de Merle D'Aubigné e Postel entre casos com e sem manutenção dos fatores de risco com uso de testes Mann-Whitney.²²

Os testes foram feitos com nível de significância de 5%.

Resultados

Os resultados foram elaborados em tabelas que descrevem as características dos pacientes, os escores de Merle D'Aubigné e Postel e a presença ou não do colapso da cabeça femoral e a indicação de cirurgia de artroplastia total de quadril (tabelas 1 e 2).

A tabela 2 mostra que houve diferença no escore funcional de Merle D'Aubigné e Postel apenas entre os momentos de avaliação ($p < 0,001$) independentemente da classificação da osteonecrose, ou seja, no sexto mês de pós-operatório, os pacientes, no geral, apresentaram melhoria funcional em relação a antes da cirurgia, porém não houve diferença entre as classificações de Ficat e Arlet pré-operatórias. O comportamento médio do Merle D'Aubigné e Postel ao longo dos momentos foi estatisticamente igual entre as classificações ($p = 0,497$) e não houve diferença entre as classificações ($p = 0,157$).

Pela tabela 3, houve uma melhoria dos sintomas precocemente e notamos que o colapso da cabeça femoral influenciou diretamente na indicação de ATQ ($p = 0,030$). Tal resultado foi alcançado após regressão logística bivariada. A manutenção do fator de risco (uso de corticoide e demais patologias) não se mostrou estatisticamente significativa como fator predisponente a pioria no escore funcional (tabela 4) ou progressão radiológica.

A tabela 4 mostra que não houve diferença na alteração do Merle D'Aubigné e Postel entre casos com e sem a manutenção dos fatores de risco ($p = 0,325$).

Tabela 1 – Descrição das características dos pacientes e nos casos avaliados

Variável	Descrição
Idade (anos), média ± DP	43,6 ± 11,8
Sexo, n (%)	
Feminino	7 (38,9)
Masculino	11 (61,1)
Lado, n (%)	
Direito	14 (46,7)
Esquerdo	16 (53,3)
Ficat e Arlet, n (%)	
1	11 (36,7)
2A	19 (63,3)
Melhoria dos sintomas (precoce), n (%)	
Não	5 (16,7)
Sim	25 (83,3)
Indicação de ATQ, n (%)	
Não	15 (50)
Sim	15 (50)
Manutenção do fator de risco, n (%)	
Não	12 (40)
Sim	18 (60)
Colapso da cabeça, n (%)	
Não	8 (26,7)
Sim	22 (73,3)
Merle d'Aubigne e Postel (pré)	
Média ± DP	10,4 ± 2,4
Mediana (mín.; máx)	10 (7; 16)
Merle d'Aubigne e Postel (6 meses)	
Média ± DP	13,9 ± 2,2
Mediana (mín.; máx)	14 (10; 18)

Discussão

A osteonecrose é uma doença de etiologia multifatorial e extensa, o que dificulta o estabelecimento de um tratamento único e padronizado. A quantidade de fatores que influenciam na doença e sua característica progressiva fazem com que diversas técnicas fossem empregadas com o objetivo de melhorar os sintomas precoces da doença e a progressão da patologia óssea. Essa multifatorialidade dificulta a obtenção de um estudo sem vieses e com análise estatística com resultados

reveladores. A patologia continua a ser pouco diagnosticada na fase inicial e se o diagnóstico é feito precocemente a descompressão é uma opção de tratamento empregado. Se o diagnóstico é feito em estágios avançados, com o colapso da cabeça femoral estabelecido, o tratamento indicado é a artroplastia total de quadril.

Este estudo teve por objetivo analisar a característica dos pacientes submetidos a descompressão nos últimos dois anos, todas feitas da mesma maneira (colocação de fio-guia no colo femoral com auxílio de escopia e fresagem com broca canulada da área necrótica). Acreditamos que os sintomas podem estar relacionados com a presença de edema ósseo, que foi encontrado em todos os casos submetidos ao procedimento.²⁵ Observamos que houve uma melhoria significativa dos sintomas precoces dos pacientes em 83,3% dos quadris submetidos a descompressão.

O escore usado para a avaliação da dor pré e pós-operatória não mostrou alteração significativa estatística após os seis meses, o que significa que o tratamento com descompressão melhora a sintomatologia dolorosa precocemente, porém não altera o prognóstico da doença. Esse tem sido o desafio dos cirurgiões de quadril que usam novas técnicas associadas a descompressão simples como o uso de enxerto vascularizado ou não,²⁶⁻²⁸ injeção de células tronco,²⁹ ondas de choque e uso de medicamentos anticoagulantes.³⁰ Além disso, diversas técnicas foram descritas com uso de diferentes tipos de brocas e quantidades de perfurações. Os resultados têm sido semelhantes com melhoria sintomática inicial sem influenciar na progressão da doença.

Cabe salientar alguns fatores limitantes do nosso estudo: o ideal seria isolar um único fator de risco e fazer um acompanhamento em longo prazo, a fim de determinar se um tipo de tratamento é eficaz, tanto para sintomas como para alteração da história natural da doença. Apesar de todas as lesões se encontrarem na área de carga da cabeça femoral, não foi possível quantificar a extensão da área de necrose e correlacionar com o prognóstico. Além disso, a presença de um grupo controle de tratamento conservador poderia contribuir para esclarecer a real eficácia da descompressão simples da cabeça femoral.

Por se tratar de um estudo retrospectivo, com levantamento de prontuários de casos já operados, tanto a criação de um grupo controle quanto a análise de um único fator de risco não foi possível.

Tabela 2 – Descrição dos escores de Merle D'Aubigné e Postel em cada momento e segundo classificação da osteonecrose e resultado dos testes comparativos

Merle d'Aubigne e Postel	Ficat e Arlet 1 (n = 11)	2A (n = 19)	P Classificação	P Momento	P Internação
Pré			0,157	< 0,001	0,497
Média ± DP	11,7 ± 2,9	9,7 ± 1,7			
Mediana (mín.; máx)	12 (8; 16)	10 (7; 13)			
6 meses					
Média ± DP	14,5 ± 2,3	13,6 ± 2,1			
Mediana (mín.; máx)	14 (11; 18)	14 (10; 18)			

Equações de estimação generalizadas com distribuição de Poisson.

Tabela 3 – Descrição do colapso da cabeça do fêmur segundo características de interesse e resultado das análises de associação

Variável	Colapso da cabeça		OR	IC (95%)		P
	Não (n = 8)	Sim (n = 22)		Inferior	Superior	
Ficat e Arlet, n (%)						0,088
1	5 (45,5)	6 (54,5)	1,00			
2A	3 (15,8)	16 (84,2)	4,44	0,80	24,61	
Melhoria dos sintomas (precoce), n (%)						0,466
Não	2 (40)	3 (60)	1,00			
Sim	6 (24)	19 (76)	2,11	0,28	15,77	
Indicação de ATQ, n (%)						0,030
Não	7 (46,7)	8 (53,3)	1,00			
Sim	1 (6,7)	14 (93,3)	12,25	1,27	118,36	
Manutenção do fator de risco, n (%)						0,866
Não	3 (25)	9 (75)	1,00			
Sim	5 (27,8)	13 (72,2)	0,87			
Alteração do Merle d'Aubigne e Postel			1,20	0,90	1,59	0,210
Média ± DP	2,4 ± 3,2	3,9 ± 2,7				
Mediana (mín.; máx)	3 (-4; 5)	4 (-2; 7)				
Regressão logística bivariada.						

Tabela 4 – Descrição das alterações nas escalas de dor (Merle D'Aubigné e Postel) segundo manutenção dos fatores de risco e resultado do teste comparativo

	Manutenção do fator de risco		P
	Não (n = 12)	Sim (n = 18)	
Alteração do Merle d'Aubigne e Postel			0,325
Média ± DP	4 ± 2,6	3,1 ± 3	
Mediana (mín.; máx)	5 (-1; 7)	4 (-4; 6)	
Teste de Mann-Whitney.			

A evolução da doença, que significa o colapso da cabeça femoral, ocorreu em 73,3% dos casos e a indicação de artroplastia total de quadril, em 50%, devido a queixas álgicas com tempo médio de indicação de 1,13 anos após a descompressão simples da cabeça femoral. Mesmo com a descompressão o desfecho observado foi a progressão natural da doença na maioria dos casos, assim como nos estudos feitos em outros centros.

Conclusão

A descompressão simples da cabeça femoral auxilia na sintomatologia dolorosa dos pacientes em curto prazo, porém não parece alterar a progressão da lesão óssea.

Mais estudos precisam ser feitos para definir qual o melhor tipo de tratamento a ser indicado nos estágios iniciais da doença, sempre com o objetivo final de evitar a artroplastia em pacientes jovens.

Conflitos de interesse

Os autores declaram não haver conflitos de interesse.

REFERÊNCIAS

1. Ficat RP. Treatment of avascular necrosis of the femoral head. *Hip*. 1983;279-95.
2. Gou WL, Lu Q, Wang X, Wang Y, Peng J, Lu SB. Key pathway to prevent the collapse of femoral head in osteonecrosis. *Eur Rev Med Pharmacol Sci*. 2015;19(15):2766-74.
3. Pouya F. 1, Kerachian MA. 1. Avascular necrosis of the femoral head: are any genes involved? *Arch Bone Jt Surg*. 2015;3(3):149-55.
4. Shah KN, Racine J, Jones LC, Aaron RK. Pathophysiology and risk factors for osteonecrosis. *Curr Rev Musculoskelet Med*. 2015;8(3):201-9.
5. Hungerford DS. Response: the role of core decompression in the treatment of ischemic necrosis of the femoral head. *Arthritis Rheum*. 1989;32(6):801-6.
6. Specchiulli F, Capocasale N, Laforgia R, Solarino GB. The surgical treatment of idiopathic osteonecrosis of the femoral head. *Ital J Orthop Traumatol*. 1987;13(3):345-51.
7. Tooke SM, Nugent PJ, Bassett LW, Nottingham P, Mirra J, Jinnah R. Results of core decompression for femoral head osteonecrosis. *Clin Orthop Relat Res*. 1988;(228):99-104.
8. Warner JJ, Philip JH, Brodsky GL, Thornhill TS. Studies of nontraumatic osteonecrosis. The role of core decompression in the treatment of nontraumatic osteonecrosis of the femoral head. *Clin Orthop Relat Res*. 1987;(225):104-27.

9. Chotivichit A, Korwutthikulrangsri E, Pornrattanamaneepong C, Achawakulthep C. Core decompression with bone marrow injection for the treatment of femoral head osteonecrosis. *J Med Assoc Thai.* 2014;97 Suppl 9:S139-43.
10. Saito S, Ohzono K, Ono K. Joint-preserving operations for idiopathic avascular necrosis of the femoral head. Results of core decompression, grafting and osteotomy. *J Bone Joint Surg Br.* 1988;70(1):78-84.
11. Chotivichit A, Korwutthikulrangsri E, Auewarakul C, Sarirasririd S. Core decompression and concentrated autologous bone marrow injection for treatment of osteonecrosis of the femoral head. *J Med Assoc Thai.* 2012;95 Suppl 9:S14-20.
12. Joint Surgery Group of the Orthopaedic Branch of the Chinese Medical Association. Guideline for Diagnostic and Treatment of Osteonecrosis of the Femoral Head. *Orthop Surg.* 2015;7(3):200-7.
13. Wei M, Wang ZG, Liu YJ, Li ZL. Drilling decompression for femoral head necrosis at collapse stage. *Zhongguo Gu Shang.* 2015;28(6):562-6.
14. Beckmann J, Roth A, Niethard C, Mauch F, Best R, Maus U. Bone marrow edema and atraumatic necrosis of the femoral head: Therapy. *Orthopade.* 2015;44(9):662-71.
15. Shah SN, Kapoor CS, Jhaveri MR, Golwala PP, Patel S. Analysis of outcome of avascular necrosis of femoral head treated by core decompression and bone grafting. *J Clin Orthop Trauma.* 2015;6(3):160-6.
16. Kerimaa P, Väänänen M, Ojala R, Hyvönen P, Lehenkari P, Tervonen O, et al. MRI-guidance in percutaneous core decompression of osteonecrosis of the femoral head. *Eur Radiol.* 2016;26(4):1180-5.
17. Papakostidis C, Tosounidis TH, Jones E, Giannoudis PV. The role of "cell therapy" in osteonecrosis of the femoral head. A systematic review of the literature and meta-analysis of 7 studies. *Acta Orthop.* 2016;87(1):72-8.
18. Wang CJ, Cheng JH, Huang CC, Yip HK, Russo S. Extracorporeal shockwave therapy for avascular necrosis of femoral head. *Int J Surg.* 2015;24 Pt B:184-7.
19. Hong YC, Zhong HM, Lin T, Shi JB. Comparison of core decompression and conservative treatment for avascular necrosis of femoral head at early stage: a meta-analysis. *Int J Clin Exp Med.* 2015;8(4):5207-16.
20. Lee YK, Ha YC, Cho YJ, Suh KT, Kim SY, Won YY, et al. Does zoledronate prevent femoral head collapse from osteonecrosis? A prospective, randomized, open-label multicenter study. *J Bone Joint Surg Am.* 2015;97(14):1142-8.
21. Ugino FK, Righetti CM, Alves DPL, Guimarães RP, Honda EK, Ono NK. Evaluation of the reliability of the modified Merle d'Aubigné and Postel Method. *Acta Ortop Bras.* 2012;20(4):213-7.
22. Kirkwood BR, Sterne JAC. *Essential medical statistics.* 2nd ed. Malden, MA: Blackwell Science; 2006.
23. McCullagh P, Nelder JA. *Generalized linear models.* 2nd ed. Boca Raton, FL: Chapman and Hall/CRC; 1989.
24. Neter J, Kutner MH, Nachtsheim CJ, Wasserman W. *Applied linear statistical models.* 4th ed Chicago: Irwin; 1996.
25. Kubo Y, Yamamoto T, Motomura G, Tsukamoto N, Karasuyama K, Sonoda K, et al. MRI-detected bone marrow changes within 3 weeks after initiation of high-dose corticosteroid therapy: a possible change preceding the subsequent appearance of low-intensity band in femoral head osteonecrosis. *Rheumatol Int.* 2015;35(11):1909-12.
26. Fontecha CG, Roca I, Barber I, Menendez ME, Collado D 5, Mascarenhas VV, et al. Femoral head bone viability after free vascularized fibular grafting for osteonecrosis: SPECT/CT study. *Microsurgery.* 2016;36(7):573-7.
27. Chen XT, Tan XY, Liu YW, Zhang XD, Liu LY, Jia YD. Application of minimally invasive, decompression bone graft implantation combined with metal trabecular bone reconstruction system for early stage osteonecrosis of femoral head. *Zhongguo Gu Shang.* 2015;28(5):422-5.
28. Chen X, Tan X, Gao S, Zhang X, Li J, Liu Y. Sartorius muscle-pedicle bone graft for osteonecrosis of the femoral head. *Int Orthop.* 2016;40(7):1417-25.
29. Tabatabaee RM, Saberi S, Parvizi J, Mortazavi SM, Farzan M. Combining concentrated autologous bone marrow stem cells injection with core decompression improves outcome for patients with early-stage osteonecrosis of the femoral head: a comparative study. *J Arthroplasty.* 2015;30 9 Suppl:11-5.
30. Albers A, Carli A, Routy B, Harvey EJ, Séguin C3. Treatment with acetylsalicylic acid prevents short to mid-term radiographic progression of nontraumatic osteonecrosis of the femoral head: a pilot study. *Can J Surg.* 2015;58(3): 198-205.