


Classificação pós-tratamento para lesões condrais acetabulares na artroscopia de quadril*

Post-Treatment Classification for Acetabular Chondral Lesions in Hip Arthroscopy

Giancarlo Cavalli Polesello¹  Maria-Roxana Viamont-Guerra¹ Fábio Zego¹
Nayra Deise dos Anjos Rabelo^{1,2} Walter Ricioli Junior¹ Marcelo Cavalheiro Queiroz¹

¹ Grupo de Quadril, Departamento de Ortopedia e Traumatologia, Faculdade de Ciências Médicas da Santa Casa de São Paulo (FCMSCSP), Irmandade Santa Casa de Misericórdia, São Paulo, SP, Brasil

² Laboratório de Análise do Movimento Humano, Departamento de Ciências da Reabilitação, Universidade Nove de Julho - UNINOVE, São Paulo, SP, Brasil

Endereço para correspondência Giancarlo Cavalli Polesello, Rua Dr Cesário Mota Júnior, 112, Bairro Vila Buarque, São Paulo, SP, 01221-020, Brazil (e-mail: dot.quadril@hotmail.com).

Rev Bras Ortop 2019;54:679–684.

Resumo

Objetivo Descrever um sistema de classificação de tratamento pós-artroscópico para as lesões condrais acetabulares no quadril e relatar as confiabilidades intra e interobservador deste sistema.

Métodos Esta é uma revisão retrospectiva de 99 gravações de vídeo digital realizadas durante artroscopia. Os pacientes submetidos a tratamento artroscópico para impacto femoroacetabular e avaliados no ambulatório de quadril entre março de 2015 e março de 2016 foram incluídos no estudo. Os pacientes com histórico de cirurgia anterior do quadril, evidência radiológica de osteoartrose avançada (Tönnis > 2), pacientes submetidos à ressecção labral ou cujas gravações digitais estavam incompletas ou de qualidade insuficiente para avaliação adequada foram excluídos. Dois ortopedistas, que não participaram da cirurgia, revisaram de forma independente as gravações de vídeo e classificaram a cartilagem acetabular remanescente usando o sistema de classificação pós-tratamento. A análise intra e interobservador foi então realizada utilizando o coeficiente de correlação intraclassa (CCI).

Resultados Excelente confiabilidade intraobservador (CCI = 0,790; $p < 0,001$) e confiabilidade interobservador (CCI = 0,882; $p < 0,001$). Ambos os valores de CCI foram estatisticamente significativos.

Conclusão a classificação pós-tratamento da cartilagem acetabular remanescente possui excelente confiabilidade intra e interobservador.

Palavras-chave

- ▶ artroscopia
- ▶ lesões do quadril
- ▶ condrócitos/classificação
- ▶ resultado do tratamento

* Trabalho feito pelo Grupo do Quadril do Departamento de Ortopedia e Traumatologia da Irmandade Santa Casa de Misericórdia, Faculdade de Ciências Médicas da Santa Casa de São Paulo (FCMSCSP), São Paulo, SP, Brasil



Abstract

Objective To describe a postarthroscopic treatment classification system for acetabular chondral damage in the hip and to report the intraobserver and interobserver reliability of this classification system.

Methods This is a retrospective review of 99 digital video recordings made during arthroscopic surgery. Patients who underwent arthroscopic treatment for femoroacetabular impingement and were evaluated at the hip arthroscopy outpatient clinic between March 2015 and March 2016 were included in the study. Patients with a history of previous hip surgery, radiologic evidence of advanced osteoarthritis (Tönnis grade > 2), who underwent labral resection, or whose digital recordings were incomplete or of insufficient quality for adequate review were excluded. Two orthopedic surgeons, who did not participate in the surgery, independently reviewed the video recordings and classified the remaining acetabular cartilage using the posttreatment classification system. Intra- and interobserver analysis was then conducted using the intraclass correlation coefficient (ICC).

Results Excellent intra- (ICC = 0,790; $p < 0,001$) and interobserver reliability (ICC = 0,882; $p < 0,001$) were observed. Both ICC values were statistically significant.

Conclusion The posttreatment classification of remaining acetabular cartilage has excellent intra- and interobserver reliability.

Keywords

- ▶ arthroscopy
- ▶ hip injuries
- ▶ chondrocytes/ classification
- ▶ treatment outcome

Introdução

O impacto femoroacetabular (IFA) é causa bem conhecida de lesões da cartilagem articular no quadril.¹ Estas lesões ocorrem principalmente na zona ântero-superior do acetábulo.^{2,3} Diversos sistemas de classificação têm sido usados para descrever o dano condral acetabular no início do procedimento cirúrgico, cada um com suas vantagens e desvantagens.⁴⁻⁶

Alguns estudos usaram essas classificações para correlacionar os danos condrais acetabulares com os resultados cirúrgicos.⁷⁻¹¹ Essas classificações intra-operatórias, avaliam o aspecto da cartilagem antes do tratamento e não refletem a realidade pós-tratamento, uma vez que o procedimento cirúrgico pode alterar o aspecto e, portanto, a classificação da lesão condral. Por este motivo, é importante classificar o aspecto da cartilagem também após o tratamento.

Dentre os objetivos da artroscopia de quadril está a abordagem e melhoria das lesões da cartilagem e do lábio. Nesse sentido, a qualidade da cartilagem após a intervenção pode ser avaliada e classificada imediatamente após a correção cirúrgica.

O objetivo do presente estudo é descrever um sistema de classificação para o dano condral acetabular no quadril após tratamento artroscópico e relatar as concordâncias intra- e interobservador desse sistema. Formulamos a hipótese de que esse sistema pode ter boa confiabilidade intra- e interobservador.

Materiais e Métodos

Neste estudo retrospectivo de 99 casos, 2 independentes (MCQ, RVG) analisaram gravações de vídeo digital feitas durante os procedimentos artroscópicos do quadril. A revi-

são centrou-se no aspecto da cartilagem acetabular do quadril após correção cirúrgica e antes da remoção da tração.

Foram incluídos no estudo pacientes que foram submetidos a tratamento artroscópico para IFA e foram avaliados no ambulatório de artroscopia do quadril entre março de 2015 e março de 2016. Com o objetivo de homogeneizar a amostra, os critérios de exclusão foram: pacientes com história de cirurgia anterior do quadril, evidência radiográfica de artrose (Tönnis > 2), aqueles submetidos à ressecção labral ou cujas gravações digitais estavam incompletas ou de qualidade insuficiente para avaliação adequada (► **Fig. 1**). A ressecção labral pode modificar a morfologia da junção condrolabral, o que causaria viés na classificação do aspecto final da cartilagem. Assim sendo, optou-se por excluir os poucos casos de ressecção labral da casuística deste estudo.

Todos os procedimentos cirúrgicos foram realizados por um único ortopedista, experiente em artroscopia do quadril (GCP). O ato cirúrgico foi realizado em posição supina padrão.¹² A deformidade do tipo *pincer* foi corrigida, e os defeitos da cartilagem acetabular foram regularizados até que a borda ficasse estável. A microfratura foi realizada nas lesões condrais Outerbridge grau IV, bem delimitadas com bordos saudáveis circundantes da cartilagem articular, além de osso subcondral íntegro e capacidade do paciente de participar do processo de reabilitação pós-operatório.¹³ As lesões labrais foram reparadas com âncoras.

Desenvolvimento da classificação pós-tratamento

A classificação pós-tratamento foi desenvolvida considerando aspectos da cartilagem acetabular remanescente após ressecção artroscópica das lesões de impacto, reparo do labrum acetabular e manejo de distúrbios condrais. A classificação pós-tratamento compreende 4 tipos (► **Tabela 1**).

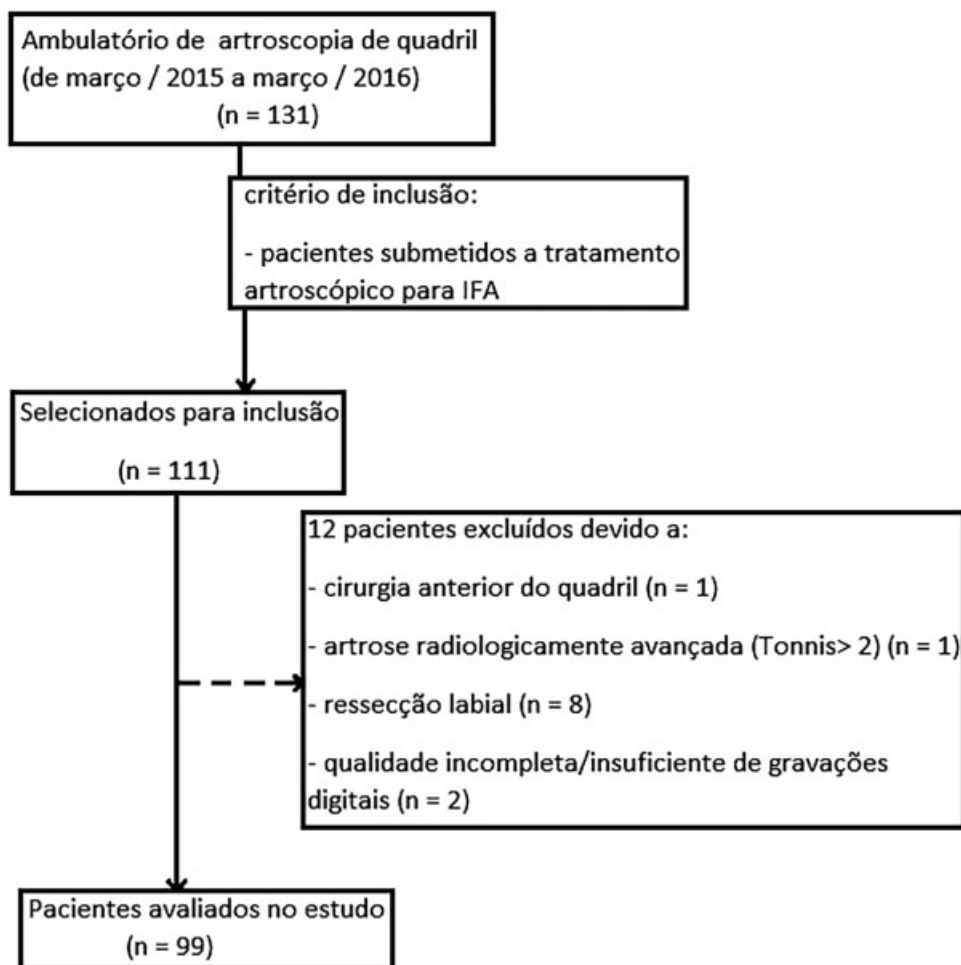


Fig. 1 Fluxograma dos pacientes incluídos no estudo (OA: osteoartrose).

Tabela 1 Sistema de classificação pós-tratamento

Tipo	Descrição da cartilagem acetabular remanescente
1	Lesão condral completamente removida, a cartilagem restante tem aspecto normal
2	Aspecto anormal da cartilagem remanescente (rugosidade superficial, malácia, fibrilação, qualquer alteração sem exposição óssea subcondral)
3	Área restante do osso exposto < 2 cm ^{2*}
4	Área restante do osso exposto > 2 cm ²

*centímetros quadrados.

O tipo é atribuído imediatamente após a conclusão do procedimento, com base na aparência e qualidade da cartilagem acetabular remanescente. No tipo 1, a cartilagem restante é de aspecto normal e saudável. No tipo 2, a cartilagem restante é anormal com malácia, fibrilações, rugosidade superficial ou qualquer alteração sem exposição óssea subcondral. Quando há exposição óssea subcondral, a classificação dependerá do tamanho dessa exposição, sendo do tipo 3 se a área medir menos de 2 cm², e tipo 4 se a área for maior que 2 cm² (– Figs. 2–5).

Análise visual dos vídeos

Noventa e nove casos foram selecionados para revisão independente por dois ortopedistas (MCQ, RVG). O observador 1 era ortopedista em aprendizado de artroscopia do quadril e o observador 2 era um ortopedista experiente em artroscopia do quadril. Nenhum dos observadores participou dos procedimentos cirúrgicos dos casos analisados. O cirurgião principal não participou da análise de vídeo para classificação.

O sistema de classificação pós-tratamento foi explicado, e os observadores foram instruídos a concentrar a atenção na cartilagem acetabular após conclusão de todo o procedimento artroscópico. Também foram instruídos a estimar a área superficial do osso subcondral exposto usando a ponta da lâmina do *shaver* como parâmetro. Quando identificadas características de vários tipos, os observadores foram instruídos a considerar o pior aspecto ósteo-condral remanescente. Quatro semanas após a revisão inicial, o observador 1 analisou cada caso novamente para determinar a confiabilidade intraobservador.

Análise estatística

A análise interobservadores incluiu comparação entre valores do observador 1 e observador 2. A análise intraobservador comparou valores entre a primeira e a segunda revisão do observador 1.

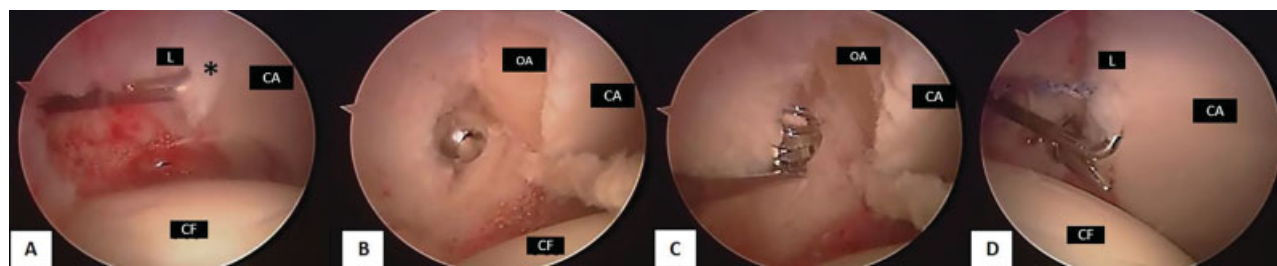


Fig. 2 Imagens artroscópicas do quadril esquerdo mostrando a borda acetabular. Observa-se (A) delaminação da cartilagem articular empurrada com um *probe* no início da cirurgia artroscópica. Uma osteoplastia acetabular (B, C) foi realizada com *burr*. A cartilagem acetabular remanescente após ressecção do impacto femoroacetabular (D) tem aparência normal no final, sendo classificada como tipo 1. Observe que o aspecto da cartilagem acetabular mudou. (CF, cabeça femoral, CA, cartilagem acetabular, L, lábio, * lesão, OA, osso acetabular).

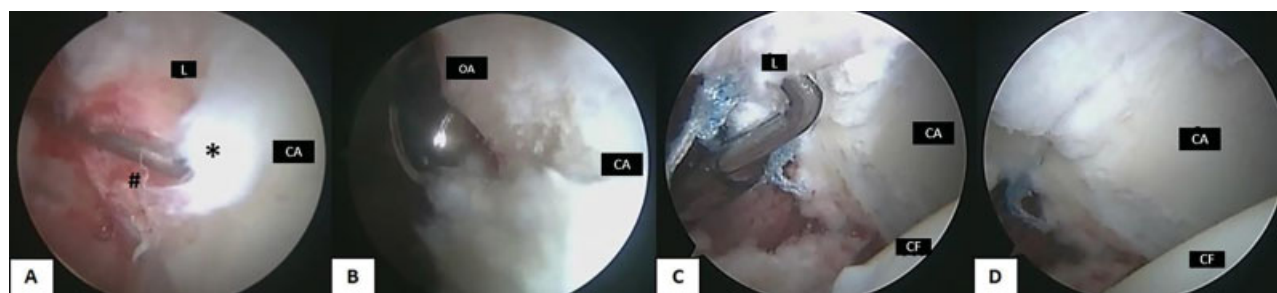


Fig. 3 Imagens artroscópicas do quadril direito mostrando a borda acetabular. É observada (A) delaminação (*) da cartilagem articular empurrada com um *probe* e também uma lesão da junção condrolabral (#) no início da cirurgia artroscópica. Uma osteoplastia acetabular (B) foi realizada com um *burr*. A cartilagem acetabular remanescente após ressecção do impacto femoroacetabular (C, D) tem aparência anormal após, com rugosidade superficial e perda de espessura da cartilagem, mas nenhuma evidência de exposição óssea subcondral, sendo classificada como pós-tratamento tipo 2. Observe que o aspecto da cartilagem acetabular mudou. (CF, cabeça femoral, CA, cartilagem acetabular, L, lábio, *, lesão condral, #, lesão condrolabral, OA, osso acetabular).

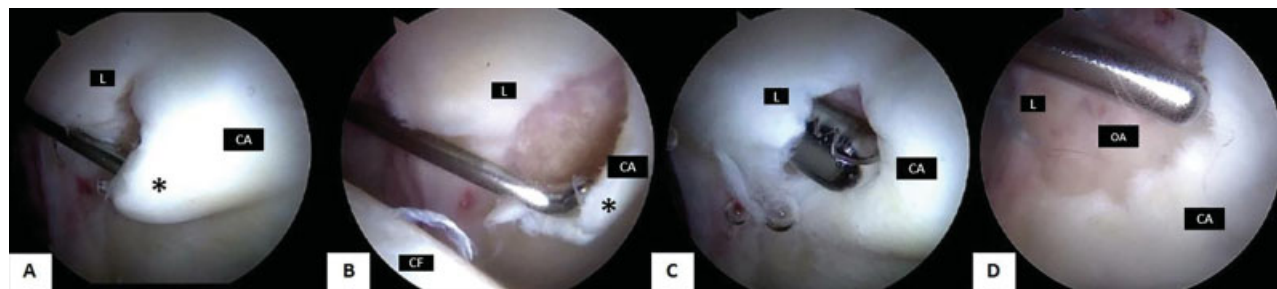


Fig. 4 Imagens artroscópicas do quadril esquerdo mostrando a borda acetabular. Observa-se (A, B) delaminação da cartilagem articular empurrada com *probe* no início da cirurgia artroscópica. Foi realizado desbridamento da cartilagem (C) com *shaver* e foram feitas microfraturas na área restante da exposição óssea subcondral. A medida desta área foi inferior a 2 cm² (D), sendo classificada como tipo 3. Observe que, no final do procedimento, a alteração consiste em uma maior área de osso exposto, que foi estimada usando a ponta da lâmina de *shaver* de 4,5 mm como guia. (CF, cabeça femoral, CA, cartilagem acetabular, L, lábio, *, lesão condral, OA, osso acetabular).

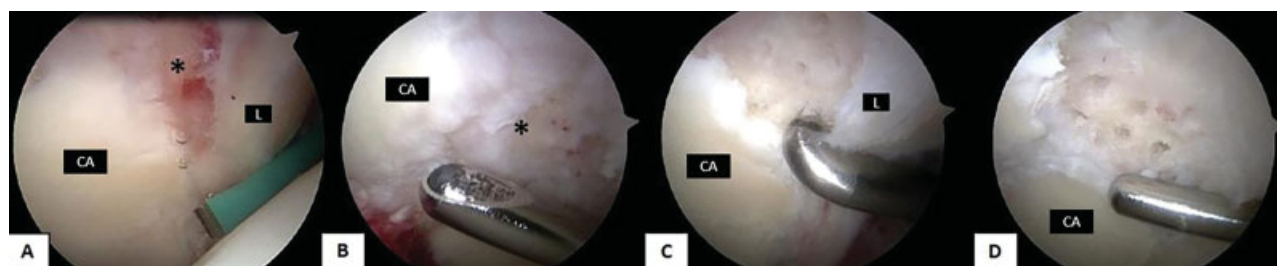


Fig. 5 Imagens artroscópicas do quadril direito mostrando a borda acetabular. Observa-se (A) lesão de exposição do osso subcondral no início da cirurgia artroscópica. Foi realizado desbridamento de cartilagem (B) com *shaver* e foram feitas microfraturas (C) na área restante de exposição óssea subcondral. A medida final dessa área exposta foi superior a 2 cm² (D), sendo classificada como pós-tratamento tipo 4. Observe que, ao final do procedimento, a alteração consiste em uma maior área de osso exposto, a qual foi estimada usando a ponta da lâmina de *shaver* 4,5 mm como guia. (Ca, cartilagem acetabular; L, lábio; *, lesão condral).

O coeficiente de correlação intraclasse (CCI) foi utilizado para avaliar a concordância intra e interobservador do sistema de classificação pós tratamento. O software estatístico SPSS versão 22 (SPSS Inc., Chicago, IL, EUA) foi utilizado para análise de dados. O significado estatístico foi considerado como $p < 0,05$. Os valores CCI foram classificados como descrito por Cicchetti,¹⁴ com valores de 0,00 a 0,39 indicando concordância muito fraca, 0,40 a 0,59 indicando concordância fraca, 0,600 a 0,750 indicando boa concordância e 0,75 a 0,99 indicando excelente concordância.

Resultados

A amostra foi composta por 50 pacientes do sexo masculino (50,5%) e 49 do sexo feminino. A média de idade dos pacientes no momento da cirurgia foi de 36,9 anos (mínimo de 18, máximo 50 anos). A ►Tabela 2 mostra a distribuição (por observador) dos achados da cartilagem acetabular de acordo com o novo sistema de classificação pós-tratamento. A classificação condral acetabular mais comumente observada foi do tipo 2, enquanto que a menos comum foi do tipo 4.

Foi encontrada excelente confiabilidade intraobservador para a classificação pós-tratamento (CCI = 0,790; $p < 0,001$) e excelente confiabilidade interobservadores (CCI = 0,882; $p < 0,001$). Ambos os valores de CCI foram estatisticamente significativos.

Discussão

O sistema de classificação pós-tratamento para dano condral acetabular causado pelo IFA apresentou excelentes relações intra- e interobservadores, com um coeficiente de correlação intraclasse de 0,790 para intraavaliador e 0,882 para análise interavaliadores, ambos com significância estatística ($p < 0,001$).

A classificação de Outerbridge é frequentemente usada para documentar lesões de cartilagem identificadas antes do tratamento artroscópico.⁶⁻⁸ Esta demonstrou ser um sistema de classificação moderadamente confiável para lesões condrais do joelho e quadril, com forte confiabilidade inter- e intraobservadores.^{2,9,10,15} No entanto, como este sistema de classificação foi originalmente descrito para o joelho e não para o quadril,

não considera perda de fixação ou desprendimento da cartilagem do osso subcondral ou presença de clivagem na junção condrolabral, comuns no quadril. Além disso, o grau 4 de Outerbridge não considera o tamanho da área do osso subcondral exposto.²

O sistema de classificação de Beck tem sido usado para descrever anormalidades do labrum acetabular e da cartilagem articular do quadril.^{4,16} Embora inicialmente descrito para uso em luxações cirúrgicas de quadril para o tratamento de IFA, também foi aplicado a intervenções artroscópicas.^{2,3} Confiabilidade considerável foi relatada usando este sistema.³

Konan et al.⁵ desenvolveram classificação para lesões condrais encontradas durante artroscopia do quadril considerando grau de lesão, zona e região, mas seu uso não foi generalizado. O artigo original relatou alta confiabilidade intra- e interobservador, enquanto outro estudo relatou confiabilidade moderada.^{2,5}

Todas essas classificações foram usadas ou propostas para avaliar lesão condral acetabular identificada no início da cirurgia. No que tange o nosso conhecimento, este é o primeiro estudo que considera os aspectos pós-tratamento da cartilagem acetabular. As classificações existentes antes do tratamento são importantes para descrever lesões e ajudar a orientar o tratamento. Por outro lado, a classificação pós-tratamento pode ser importante para correlacionar a qualidade final da cartilagem com os resultados, mas isso só pode ser comprovado ao longo do tempo com trabalhos longitudinais.

Essas variáveis nos levaram a formular o valor da classificação pós-tratamento. Desenvolvemos um sistema simples e reprodutível que oferece perspectiva diferente para avaliar o aspecto da cartilagem acetabular e pode ser usado para correlacionar características das superfícies condrais pós tratamento com o prognóstico a longo prazo.

Durante o desenvolvimento da classificação pós-tratamento, foram consideradas duas categorias para diferenciar o tamanho da área do osso exposto remanescente. Consideramos o tipo 3 como área estimada de menos de 2 cm² e se fosse maior que 2 cm², o tipo 4 seria atribuído. O tamanho de 2 cm² foi escolhido uma vez que lesões abaixo deste valor são recomendadas para microfratura.¹⁷⁻²⁰ Embora não haja consenso na literatura sobre qual tipo de procedimento artroscópico é adequado para vários níveis de exposição óssea subcondral, neste estudo, os tipos 3 ou 4 foram tratados com microfratura.²¹

Existem algumas limitações no presente estudo. Os observadores se concentraram nos achados pós tratamento da cartilagem das regiões anterior e lateral, enquanto que as zonas acetabulares posteriores e inferiores não foram consideradas para classificação. A distribuição do número de casos em cada categoria da classificação não foi homogênea. Isso comprometeu o uso do coeficiente *kappa* para avaliar a confiabilidade inter- e intraobservador; assim sendo, a análise de CCI foi escolhida. Os autores sugerem mais estudos usando um maior número de casos em distribuição homogênea para cada tipo de classificação. A correlação desta classificação com os resultados clínico-funcionais não foi analisada e será estudada futuramente.

Tabela 2 Frequência de cada tipo de lesão condral no sistema de classificação pós tratamento, por observador

	Observador 1*		Observador 2*
	1ª avaliação	2ª avaliação	
Tipo 1	17	20	17
Tipo 2	48	47	51
Tipo 3	22	26	23
Tipo 4	12	6	8

*valores são o número de casos.

CCI intraobservador: 0,790 ($p < 0,001$); CCI interobservador: 0,882 ($p < 0,001$).

Conclusão

Este estudo demonstra que é possível descrever um sistema de classificação pós-tratamento para lesões condrais acetabulares com excelente confiabilidade intra- e interobservador.

Conflitos de Interesse

Os autores declaram não haver conflitos de interesse.

Agradecimentos

Os autores reconhecem e apreciam a assistência de Sharon Simmons (revisão do estudo), J. W. Thomas Byrd, MD (revisão do estudo) e Marcos Vinícios Amorim Freitas, MD (coleta de dados) na preparação deste manuscrito.

Referências

- Johnston TL, Schenker ML, Briggs KK, Philippon MJ. Relationship between offset angle alpha and hip chondral injury in femoroacetabular impingement. *Arthroscopy* 2008;24(06):669-675
- Amenabar T, Piriz J, Mella C, Hetaimish BM, O'Donnell J. Reliability of 3 Different Arthroscopic Classifications for Chondral Damage of the Acetabulum. *Arthroscopy* 2015;31(08):1492-1496
- Nepple JJ, Larson CM, Smith MV, Kim YJ, Zaltz I, Sierra RJ, et al. The reliability of arthroscopic classification of acetabular rim labrochondral disease. *Am J Sports Med* 2012;40(10):2224-2229
- Beck M, Kalhor M, Leunig M, Ganz R. Hip morphology influences the pattern of damage to the acetabular cartilage: femoroacetabular impingement as a cause of early osteoarthritis of the hip. *J Bone Joint Surg Br* 2005;87(07):1012-1018
- Konan S, Rayan F, Meermans G, Witt J, Haddad FS. Validation of the classification system for acetabular chondral lesions identified at arthroscopy in patients with femoroacetabular impingement. *J Bone Joint Surg Br* 2011;93(03):332-336
- Outerbridge RE. The etiology of chondromalacia patellae. *J Bone Joint Surg Br* 1961;43-B:752-757
- MacDonald AE, Bedi A, Horner NS, de Sa D, Simunovic N, Philippon MJ, et al. Indications and outcomes for microfracture as an adjunct to hip arthroscopy for treatment of chondral defects in patients with femoroacetabular impingement: a systematic review. *Arthroscopy* 2016;32(01):190-200.e2
- Filbay SR, Kemp JL, Ackerman IN, Crossley KM. Quality of life impairments after hip arthroscopy in people with hip chondropathy. *J Hip Preserv Surg* 2016;3(02):154-164
- Streich NA, Gotterbarm T, Barié A, Schmitt H. Prognostic value of chondral defects on the outcome after arthroscopic treatment of acetabular labral tears. *Knee Surg Sports Traumatol Arthrosc* 2009;17(10):1257-1263
- Kemp JL, Makdissi M, Schache AG, Pritchard MG, Pollard TC, Crossley KM. Hip chondropathy at arthroscopy: prevalence and relationship to labral pathology, femoroacetabular impingement and patient-reported outcomes. *Br J Sports Med* 2014;48(14):1102-1107
- Schmaranzer F, Haefeli PC, Hanke MS, Liechti EF, Werlen SF, Siebenrock KA, et al. How Does the dGEMRIC Index Change After Surgical Treatment for FAI? A Prospective Controlled Study: Preliminary Results. *Clin Orthop Relat Res* 2017;475(04):1080-1099
- Byrd JW. Hip arthroscopy. The supine position. *Clin Sports Med* 2001;20(04):703-731
- Byrd JW, Jones KS. Microfracture for Grade IV Chondral Lesions of the Hip. *Arthroscopy* 2004;20(05):739-746
- Cicchetti DV. Guidelines, criteria, and rules of thumb for evaluating normed and standardized assessment instruments in psychology. *Psychol Assess* 1994;6(04):284-290
- Cameron ML, Briggs KK, Steadman JR. Reproducibility and reliability of the outerbridge classification for grading chondral lesions of the knee arthroscopically. *Am J Sports Med* 2003;31(01):83-86
- Beck M, Leunig M, Parvizi J, Boutier V, Wyss D, Ganz R. Anterior femoroacetabular impingement: part II. Midterm results of surgical treatment. *Clin Orthop Relat Res* 2004;(418):67-73
- Gudas R, Stankevicius E, Monastyreckiene E, Pranys D, Kalesinskas RJ. Osteochondral autologous transplantation versus microfracture for the treatment of articular cartilage defects in the knee joint in athletes. *Knee Surg Sports Traumatol Arthrosc* 2006;14(09):834-842
- Miller BS, Steadman JR, Briggs KK, Rodrigo JJ, Rodkey WG. Patient satisfaction and outcome after microfracture of the degenerative knee. *J Knee Surg* 2004;17(01):13-17
- Asik M, Ciftci F, Sen C, Erdil M, Atalar A. The microfracture technique for the treatment of full-thickness articular cartilage lesions of the knee: midterm results. *Arthroscopy* 2008;24(11):1214-1220
- de Windt TS, Bekkers JE, Creemers LB, Dhert WJ, Saris DB. Patient profiling in cartilage regeneration: prognostic factors determining success of treatment for cartilage defects. *Am J Sports Med* 2009;37(Suppl 1):58S-62S
- Chahla J, LaPrade RF, Mardones R, Huard J, Philippon MJ, Nho S, et al. Biological Therapies for Cartilage Lesions in the Hip: A New Horizon. *Orthopedics* 2016;39(04):e715-e723

Erratum: The name of Maria-Roxana Viamont-Guerra has been corrected as per Erratum published on October 22, 2019. DOI of the Erratum is 10.1055/s-0039-1698811.