


Comparação das rotações medial e lateral do ombro entre não-atletas e atletas profissionais de squash*

Comparison of the Medial And Lateral Rotations of the Shoulder Between Non-Athletes and Professional Squash Athletes

José Carlos Souza Vilela¹ Haroldo Oliveira de Freitas Júnior¹ Thiago Rodrigues Sérgio¹
Bruno Jannotti Pádua¹ Eduardo Louzada da Costa¹ Thalles Leandro Abreu Machado¹ 
Tadeu Fonseca Barbosa¹

¹ Hospital Unimed BH, Belo Horizonte, MG, Brasil

Rev Bras Ortop 2020;55(2):221–225.

Endereço para Correspondência Thalles Leandro Abreu Machado, MD, Instituto Mineiro de Ortopedia e Traumatologia IMOT, Rua Grão Pará 648, 2º andar, Santa Efigênia, 30.150-340, Belo Horizonte, MG, Brasil (e-mail: thallescirurgiadoombro@gmail.com).

Resumo

Objetivo Comparar as rotações medial e lateral dos ombros e as distâncias entre o processo coracoide e a fossa cubital de indivíduos não atletas e de jogadores profissionais de squash.

Método O estudo transversal foi realizado entre março e agosto de 2017. Não atletas do sexo feminino e masculino ($n = 628$) foram selecionados no Serviço de Emergência Ortopédica da nossa instituição. Os critérios de inclusão foram: idade entre 18 e 60 anos, ausência de deficiências físicas ou cognitivas e ausência de dor nos membros superiores. Jogadores profissionais de squash ($n = 30$) de várias nacionalidades foram selecionados em um evento realizado em nossa cidade. Todos os atletas praticavam seu esporte em alto nível há > 10 anos e/ou 10.000 horas, e todos eram assintomáticos. Os dados demográficos e clínicos foram coletados por entrevista, enquanto os exames físicos e de ombro foram realizados por um único consultor ortopédico.

Resultados Em comparação com os não atletas, os jogadores profissionais de squash apresentaram perdas médias significativas ($p < 0,001$) de $23^{\circ}34'$ na rotação interna e significativos ($p < 0,003$) ganhos médios de $10^{\circ}23'$ na rotação externa dos ombros dominantes. Houve diferença significativa ($p < 0,008$) entre não atletas e atletas quanto à distância entre o processo coracoide e a fossa cubital no braço dominante.

Conclusão A participação intensiva no squash provoca alterações adaptativas que dão origem ao déficit de rotação interna glenoumeral, acompanhadas de significativo ganho de rotação externa, e podem gerar alterações patogênicas no ombro.

Palavras-chave

- ▶ amplitude de movimento
- ▶ articulação do ombro
- ▶ rotação

Introdução

O ombro é uma articulação complexa que apresenta a maior amplitude de movimento se comparada a qualquer outra articulação do corpo. A função perfeita do ombro depende da

interação entre os estabilizadores estáticos das articulações (cápsula, ligamentos e cabeça do úmero) e os estabilizadores dinâmicos (músculos da cintura escapular, especialmente o manguito rotador).¹

Atividades esportivas que dependem amplamente de habilidades de arremesso com movimento do braço acima da cabeça, como beisebol, voleibol, tênis e squash, exigem considerável

* Estudo conduzido no Hospital Unimed BH, Belo Horizonte, MG, Brasil.

Abstract

Objective To compare the medial and lateral rotations of the shoulders and the distances between the coracoid process and the cubital fossa of non-athletic individuals to those of elite squash players.

Method The cross-sectional study was performed between March and August 2017. Male and female non-athletes ($n = 628$) were selected at the Orthopedic Emergency Service of our institution. The inclusion criteria were: age between 18 and 60 years, no physical disabilities or cognitive impairments and absence of pain in the upper limbs. Elite squash players ($n = 30$) of various nationalities were selected at an event held in our city. All of the athletes had practiced this sport under high performance requirements for > 10 years and/or 10.000 hours, and all were asymptomatic. Demographic and clinical data were collected through interviews, while physical examinations and shoulder assessments were performed by a single orthopedic practitioner.

Results If compared with non-athletes, elite squash players presented significant ($p < 0.001$) mean losses of $23^{\circ}34'$ in medial rotation and significant ($p < 0.003$) mean gains of $10^{\circ}23'$ in lateral rotation of the dominant shoulders. There was a significant difference ($p < 0.008$) between non-athletes and athletes regarding the distance between the coracoid process and the cubital fossa in the dominant arm.

Conclusion Intensive squash practice causes adaptive changes that trigger glenohumeral medial rotation deficit, accompanied by significant lateral rotation gain, and can generate pathogenic alterations in the shoulder.

Keywords

- ▶ range of motion
- ▶ shoulder joint
- ▶ rotation

mobilidade e estabilidade dos ombros dos jogadores.^{2,3} No curso dessas atividades, os ombros dos atletas suportam forças muito maiores do que as necessárias durante movimentos fisiológicos normais. Por exemplo, a rotação medial de $72^{\circ}30'$ de um ombro de arremessador de beisebol se destaca entre os movimentos humanos mais rápidos já registrados, enquanto o movimento de saque no tênis pode impulsionar a bola a uma velocidade de 240 km/h, e a velocidade de uma bola de vôlei em uma "cravada" pode facilmente exceder 100 km/h.^{4,5} Durante a partida de squash, a bola pode atingir velocidades acima de 170 mph (aprox. 273 km/h). A maioria das lesões por squash são eventos agudos ou traumáticos, e uma pequena proporção deles está relacionada ao "uso excessivo".⁶ Tais torques repetitivos nos ombros geram várias alterações adaptativas, como aumento da rotação lateral glenoumeral, rotação medial restrita, retroversão excessiva da cabeça do úmero e da própria glenóide e instabilidade da hiperlaxidade capsular anterior. Essas alterações podem ser seguidas de compensações patológicas, como instabilidade anterior e contratura da cápsula posterior, particularmente ligadas ao déficit de rotação interna glenoumeral (DRIG).^{3,7-10} Essas alterações podem promover impacto interno que pode levar à ruptura parcial ou total do tendão supraespinhal, ruptura labral anterior ou posterior, lesões condrais glenoumerais, condromalácia do aspecto posterossuperior da cabeça do úmero, ruptura da cabeça longa do tendão do bíceps e discinesia escapular.^{7,10}

A perda da rotação medial e suas consequências estão associadas a vários fatores, principalmente o tempo gasto na prática do esporte.^{5,11} Além disso, o peso e o comprimento das raquetes de squash aumentam a alavancagem do braço e o torque gerado pelo ombro, resultando em um aumento do potencial de causar ferimentos. Prevenir e tratar a DRIG é

uma maneira simples, de baixo custo, baixo risco e altamente benéfica de preservar a anatomia e a função dos ombros dos atletas.⁵ O parâmetro padrão definido para a rotação medial dos ombros de não atletas varia entre 0 e 90° . O objetivo do presente estudo foi testar a hipótese de que a prática intensiva de squash pode causar alterações adaptativas que desencadeiam déficit de rotação medial glenoumeral, o que pode ser acompanhado por ganho de rotação lateral.

Métodos

Uma versão detalhada do projeto foi submetida e aprovada pelo Comitê de Ética em Pesquisa da nossa instituição. As metas e objetivos do estudo foram explicados a todos os participantes em potencial, enfatizando a natureza voluntária da participação. O consentimento informado por escrito foi obtido de todos os participantes antes do início do estudo.

O presente estudo transversal foi realizado entre março e agosto de 2017. Não atletas do sexo feminino e masculino ($n = 628$) foram selecionados no Serviço de Emergência Ortopédica da nossa instituição. Os critérios de inclusão foram: idade entre 18 e 60 anos, ausência de deficiência física ou comprometimento cognitivo que pudesse dificultar a entrevista e/ou exame físico e ausência de sintomas ou sinais de dor nos membros superiores. Todos os membros do grupo de atletas praticaram squash de alto desempenho por > 10 anos e/ou 10.000 horas¹² e não apresentavam sintomas ou sinais de dor nos membros superiores. Esse grupo ($n = 30$) era formado por indivíduos de várias nacionalidades, selecionados entre os participantes de um evento realizado na Academia Winner Squash, em nossa cidade. Dados demográficos e clínicos (gênero, idade, ocupação,

braço dominante, nível de atividade física) foram coletados por meio de entrevista com os participantes. Os pacientes foram avaliados em decúbito dorsal e os exames físicos foram realizados por um único ortopedista, que estabilizou manualmente a escápula enquanto avaliava os ombros para rotação medial e lateral, com os ombros e cotovelos em 90 graus de abdução e flexão, usando como eixo uma linha perpendicular ao chão (►Fig. 1). A tensão capsular posterior também foi avaliada usando “adução horizontal lateral do úmero” desenvolvida e validada por Tyler et al.¹³, medindo a distância entre o processo coracoide contralateral e a fossa cubital com o ombro em adução máxima (►Fig. 2).⁸ Um goniômetro analógico (Insize, 35 cm, Fabricante Insize, São Paulo, SP, Brasil) foi utilizado para estimar todas as medidas, que foram realizadas três vezes e expressas como valores médios ± desvio padrão (DP).¹⁰ Os dados foram analisados com o auxílio do software SPSS Statistics for Windows versão 19 (IBM Corp, Armonk, NY, EUA). As significâncias das diferenças entre os valores médios foram avaliadas pelo teste t de Student: as diferenças foram consideradas significativas em $p < 0,05$.

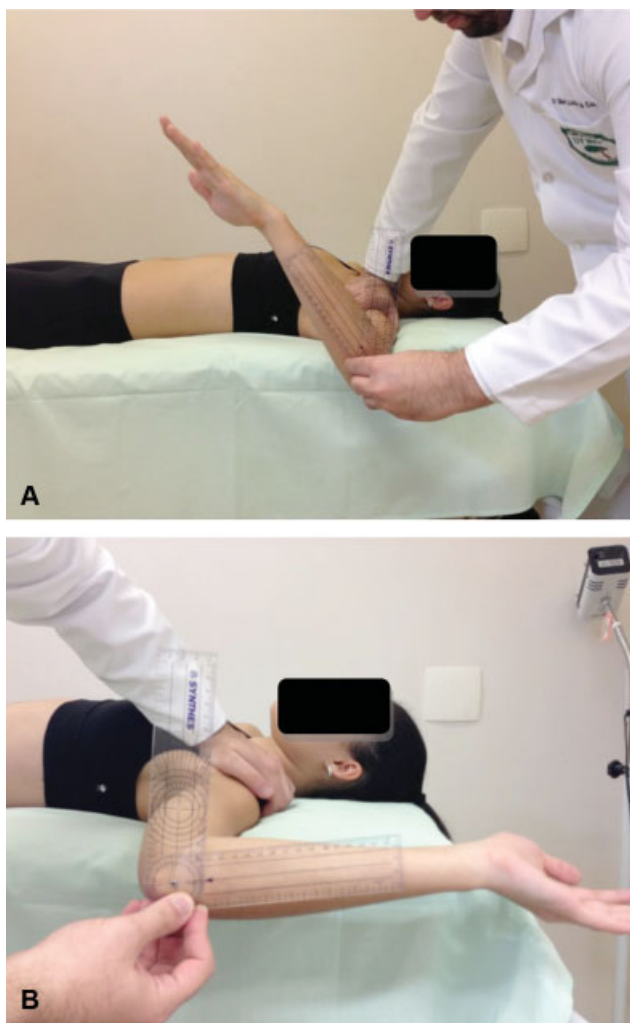


Fig. 1 A posição supina adotada durante o exame físico mostra: (A) avaliação da rotação medial e (B) avaliação da rotação lateral. Fonte: arquivo pessoal do autor.

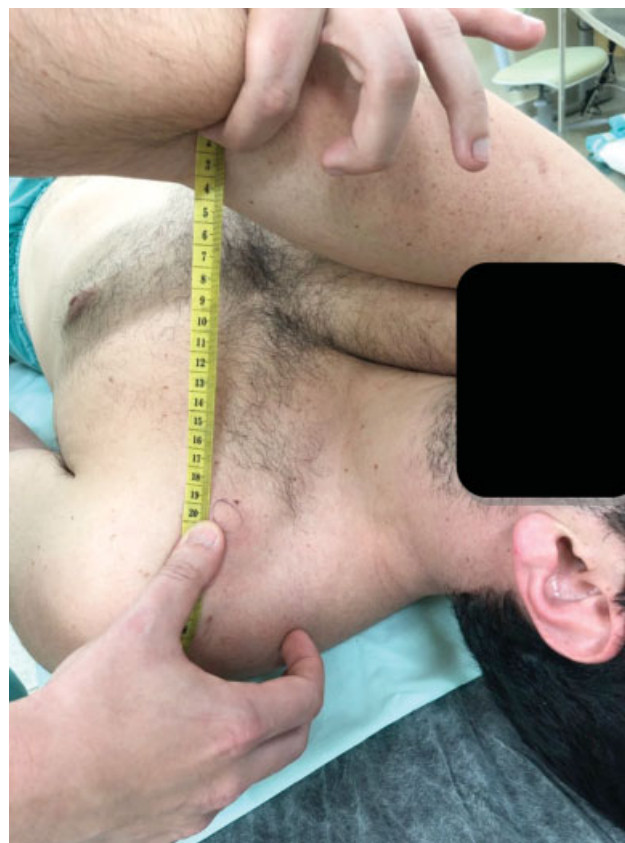

Fig. 2 Posição supina adotada durante o exame físico mostrando a distância entre o processo coracoide e a fossa cubital. Fonte: arquivo pessoal do autor

Resultados

Os membros do grupo não atlético apresentaram uma média de idade de 44 anos (variação de 18 a 60 anos) e incluiu 245 homens e 383 mulheres, dos quais 585 eram destros e 43 canhotos. O grupo de atletas de elite apresentou uma média de idade de 26,7 anos (variando de 18 a 39 anos) e era composto de 27 homens e 4 mulheres, dos quais 27 eram destros e 4 canhotos. O período médio durante o qual os jogadores de squash haviam praticado o esporte foi de $13,87 \pm 3,71$ anos.

As rotações medial e lateral do ombro, bem como as distâncias entre o processo coracoide contralateral e a fossa cubital que foram determinadas para cada grupo são mostradas na ►Tabela 1. Em comparação com não atletas, uma perda média de $23^{\circ}34'$ na rotação medial e um ganho médio de $10^{\circ}23'$ na rotação lateral dos ombros dominantes dos jogadores de squash de elite foram estatisticamente significativos ($p < 0,001$ e $0,003$, respectivamente). Além disso, houve uma diferença significativa ($p < 0,008$) entre não atletas e atletas quanto à distância entre o processo coracoide e a fossa cubital no braço dominante.

Discussão

O correto funcionamento da articulação glenoumeral requer uma coordenação precisa entre os músculos da escápula e os estabilizadores estáticos. O delicado equilíbrio entre

Tabela 1 Valores médios de rotação medial e lateral e distância do processo coracoide à fossa cubital em não atletas e jogadores de squash de elite

Parâmetros	Não atletas n = 628	Atletas n = 30
Rotação Medial (em graus)		
Ombro direito	64,16 ± 11,20	45,27 ± 14,80
Ombro esquerdo	63,02 ± 11,67	74,67 ± 17,21
Ombro dominante	64,35 ± 11,30	40,77 ± 7,40
Rotação Lateral (em graus)		
Ombro direito	90,14 ± 5,98	98,4 ± 13,10
Ombro esquerdo	88,70 ± 7,10	93,67 ± 11,59
Ombro dominante	90,17 ± 6,05	100,56 ± 12,75
Distância do Processo coracoide à fossa cubital (cm)		
Braço direito	24,74 ± 3,17	27 ± 4,67
Braço esquerdo	25,61 ± 3,79	27,03 ± 4,73
Braço dominante	24,77 ± 3,19	27,3 ± 4,53

Valores médios ± desvio padrão das três medidas.

mobilidade e estabilidade do ombro é o que garante desde os movimentos isométricos das tarefas diárias até as ações de arremesso explosivas envolvidas nas atividades esportivas.

Embora os problemas de impacto interno tenham sido descritos quase simultaneamente em 1991 por Walch et al¹⁴ e por Paley et al,⁷ ainda não está claro se existe uma associação verdadeira entre impacto interno e déficit de rotação medial em indivíduos que praticam esportes com movimentos de braço acima da cabeça.¹⁵ O modelo atualmente aceito da ocorrência de déficit de rotação medial propõe que a contração da cápsula posterior é o fator causador da cascata de lesões que afetam atletas com este tipo específico de movimento de braço. À medida que a tensão da cápsula posterior se desenvolve no ombro, o ponto de contato glenoumeral é deslocado para as direções posterior e superior quando o ombro está em abdução e rotação lateral. As forças de hiperangulação e rotação hiperlateral causam uma sobrecarga no manguito rotador, causando lesões parciais.¹⁶

Os resultados apresentados no presente artigo fornecem uma comparação sem precedentes entre os parâmetros de movimento do ombro de jogadores de squash assintomáticos com os estabelecidos para uma população grande e diversificada de não atletas. Várias investigações demonstraram déficits de rotação medial entre 10° e 20°, geralmente acompanhados por ganhos de rotação lateral de magnitudes semelhantes, em atletas assintomáticos que participam de esportes com movimentos de braço acima da cabeça. No caso de atletas sintomáticos, no entanto, o déficit de rotação medial é maior que o ganho de rotação lateral, e déficits no ombro dominante podem chegar a 25° em comparação com o ombro contralateral.^{10,17} Aparentemente, 90% dos atletas sintomáticos respondem positivamente a programas de reabilitação, com seus déficits reduzidos em 10° a 20°.¹⁰ No entanto, foi relatado que atletas com déficit de rotação medial de 19°42' já apresentam impacto interno.¹⁸

A definição de parâmetros fisiológicos normais estabelecidos na presente investigação é importante não apenas para a identificação de anomalias de movimento, mas também para a adoção de medidas profiláticas que poderiam impedir o agravamento da DRIG e de lesões associadas. Tais causas podem estar relacionadas à existência de déficit de rotação medial e sobrecarga repetitiva do ombro, condições que podem ser tratadas por meio de programas de reabilitação. Além disso, pontos importantes que emergem a partir deste estudo são as seguintes: (i) a verificação dos resultados anteriores de déficit de rotação medial em atletas com movimentos de braço acima da cabeça; (ii) o estabelecimento de parâmetros fisiológicos do movimento com base em medições realizadas em uma grande população de indivíduos não atléticos (n = 628); e (iii) o primeiro relato de disfunções anatômicas observadas em jogadores de squash de elite assintomáticos. As principais limitações do estudo foram: (i) o número limitado de atletas (n = 30) avaliado; (ii) a natureza transversal da investigação e a impossibilidade de acompanhamento, com impacto direto na exploração adicional da associação entre déficit de rotação medial e sintomas relacionados; e (iii) a falta de exames especializados, como ressonância magnética nuclear, por exemplo, considerando que possíveis lesões anatômicas podem não ser diagnosticadas no exame clínico e essa ferramenta não é eticamente justificável para pacientes assintomáticos.

Conclusão

O squash, da mesma forma que outros esportes com movimento de braço acima da cabeça, causa alterações adaptativas que desencadeiam déficit de rotação medial glenoumeral acompanhadas de ganho significativo de rotação lateral e podem gerar alterações patogênicas no ombro.

Conflito de Interesses

Os autores declaram não haver conflito de interesses.

Referências

- Bigliani LU, Kelkar R, Flatow EL, Pollock RG, Mow VC. Glenohumeral stability. Biomechanical properties of passive and active stabilizers. *Clin Orthop Relat Res* 1996;(330):13-30
- Bigliani LU, Codd TP, Connor PM, Levine WN, Littlefield MA, Hershon SJ. Shoulder motion and laxity in the professional baseball player. *Am J Sports Med* 1997;25(05):609-613
- Crockett HC, Gross LB, Wilk KE, et al. Osseous adaptation and range of motion at the glenohumeral joint in professional baseball pitchers. *Am J Sports Med* 2002;30(01):20-26
- Wilk KE, Macrina LC, Fleisig GS, et al. Correlation of glenohumeral internal rotation deficit and total rotational motion to shoulder injuries in professional baseball pitchers. *Am J Sports Med* 2011; 39(02):329-335
- Abrams GD, Sheets AL, Andriacchi TP, Safran MR. Review of tennis serve motion analysis and the biomechanics of three serve types with implications for injury. *Sports Biomech* 2011;10(04):378-390
- Jayanthi N, Esser S. Racket sports. *Curr Sports Med Rep* 2013;12 (05):329-336
- Paley KJ, Jobe FW, Pink MM, Kvitne RS, ElAttrache NS. Arthroscopic findings in the overhand throwing athlete: evidence for posterior internal impingement of the rotator cuff. *Arthroscopy* 2000;16(01):35-40

- 8 Myers JB, Laudner KG, Pasquale MR, Bradley JP, Lephart SM. Glenohumeral range of motion deficits and posterior shoulder tightness in throwers with pathologic internal impingement. *Am J Sports Med* 2006;34(03):385-391
- 9 Jobe FW, Giangarra CE, Kvitne RS, Glousman RE. Anterior capsulolabral reconstruction of the shoulder in athletes in overhand sports. *Am J Sports Med* 1991;19(05):428-434
- 10 Burkhart SS, Morgan CD, Kibler WB. The disabled throwing shoulder: spectrum of pathology Part I: pathoanatomy and biomechanics. *Arthroscopy* 2003;19(04):404-420
- 11 Kibler WB, Chandler TJ, Livingston BP, Roetert EP. Shoulder range of motion in elite tennis players. Effect of age and years of tournament play. *Am J Sports Med* 1996;24(03):279-285
- 12 Hodges NJ, Starkes JL, MacMahon C. Expert performance in sport: a cognitive perspective. In: Ericsson KA, Charness N, Feltovich PJ, Hoffman RR. *The Cambridge handbook of expertise and expert performance*. Cambridge: Cambridge University Press; 2006: 471-478
- 13 Tyler TF, Nicholas SJ, Lee SJ, Mullaney M, McHugh MP. Correction of posterior shoulder tightness is associated with symptom resolution in patients with internal impingement. *Am J Sports Med* 2010;38(01):114-119
- 14 Walch G, Liotard JP, Boileau P, Noel E. Un autre conflit de l'épaule: "Le conflit glénoïdien postéro-supérieur. *Rev Chir Orthop Repar Appar Mot* 1991;77(08):571-574
- 15 Sonnery-Cottet B, Edwards TB, Noel E, Walch G. Results of arthroscopic treatment of posterosuperior glenoid impingement in tennis players. *Am J Sports Med* 2002;30(02):227-232
- 16 Barber FA, Morgan CD, Burkhart SS, Jobe CM. Current Controversies. Point counterpoint. Labrum/biceps/cuff dysfunction in the throwing athlete. *Arthroscopy* 1999;15(08):852-857
- 17 Burkhart SS, Morgan CD, Kibler WB. Shoulder injuries in overhead athletes. The "dead arm" revisited. *Clin Sports Med* 2000;19(01):125-158
- 18 Myers JB, Laudner KG, Pasquale MR, Bradley JP, Lephart SM. Scapular position and orientation in throwing athletes. *Am J Sports Med* 2005;33(02):263-271