


# Deformidade dos ossos pélvicos e sua correlação com o ângulo centro-borda acetabular\*

## *Pelvic Bone Deformity and Its Correlation with Acetabular Center-edge Angle*

Bruno Dutra Roos<sup>1</sup> Milton Valdomiro Roos<sup>1</sup> Antero Camisa Júnior<sup>1</sup>  
Ezequiel Moreno Ungaretti Lima<sup>1</sup> Darby Lira Tisatto<sup>1</sup> Marcel Cruz Argoud<sup>1</sup>

<sup>1</sup> Grupo de Quadril do Hospital Ortopédico de Passo Fundo, Faculdade de Medicina da Universidade de Passo Fundo, Passo Fundo, RS, Brasil

Rev Bras Ortop 2020;55(2):239–246.

Endereço para correspondência Bruno Dutra Roos, MD, Grupo de Quadril do Hospital Ortopédico de Passo Fundo, Faculdade de Medicina da Universidade de Passo Fundo, Av. Sete de Setembro, 817, Centro, Passo Fundo, RS 99010-121, Brasil (e-mail: brunodroos@gmail.com).

### Resumo

**Objetivos** O objetivo do presente trabalho é avaliar a deformidade dos ossos pélvicos e sua correlação com ângulo centro-borda acetabular (CE).

**Métodos** Foi realizado um estudo prospectivo caso-controle, entre agosto de 2014 e abril de 2015. Os critérios de inclusão foram pacientes consecutivos com idades entre 20 e 60 anos. Os critérios de exclusão foram: doença metabólica, cirurgia prévia de quadril ou coluna, radiografia evidenciando artrose de quadril  $\geq$  Tönnis 2, displasia do desenvolvimento do quadril (DDQ) severa, sobrecobertura acetabular global, sinal do cruzamento das linhas acetabulares, deformidades decorrentes de epifisiólise ou Legg-Perthes-Calvéé, e radiografia sem qualidade adequada. Foram avaliados na radiografia anteroposterior (AP) de pelve: o ângulo CE, índice acetabular (IA), sinal do cruzamento das linhas acetabulares, mensuração do eixo horizontal e vertical da hemipelve superior e inferior (H1: Linha Horizontal 1, hemipelve superior; H2: Linha Horizontal 2, hemipelve superior; V1: Linha Vertical, hemipelve superior; HR: Linha Horizontal, hemipelve inferior; VR: Linha Vertical, hemipelve inferior). As mensurações H1, H2, V1, HR e VR foram consideradas assimétricas quando, na comparação de uma hemipelve em relação ao lado contralateral, evidenciou-se uma diferença  $> 5$  mm. Os pacientes foram separados em dois grupos: controle e grupo 1.

**Resultados** O total de pacientes avaliados no período foi de 228 (456 quadris). De acordo com os critérios estabelecidos, foram incluídos neste estudo 93 pacientes. A idade média foi de 39,9 anos (20 a 60 anos, desvio padrão [DP] = 10,5), e o ângulo CE médio do quadril direito foi de 31,5° (20° a 40°) e do esquerdo de 32,3° (20° a 40°). Um total de 38 pacientes foi incluído no grupo controle, sendo que com relação à H1, foi constatada aferição assimétrica em 4 casos (10,5%), H2 em 5 (13,1%), V1 em 7 (18,4%), HR em 5 (13,1%), e VR em 1 caso (2,63%). No grupo 1, foram incluídos 55 pacientes, sendo que com relação à H1, foi constatada aferição assimétrica em 24 casos (43,6%), H2 em 50 (90,9%), V1 em 28 (50,9%), HR em 16 (29,09%), e VR em 8 casos (14,5%). Na

### Palavras-chave

- ▶ luxação do quadril
- ▶ acetábulo
- ▶ cabeça do fêmur

\* Trabalho feito no Grupo de Quadril do Hospital Ortopédico de Passo Fundo, Faculdade de Medicina da Universidade de Passo Fundo, Passo Fundo, RS, Brasil.



comparação entre o grupo controle e o grupo 1, observou-se diferença estatisticamente significativa para a assimetria das mensurações H1, H2 e V1 ( $p < 0,001$ ).

**Conclusão** No presente trabalho, evidenciou-se correlação entre variação do ângulo CE acetabular e assimetria da hemipelve superior. Os presentes autores acreditam que o melhor entendimento das alterações morfológicas pélvicas permite uma maior facilidade no diagnóstico das deformidades articulares do quadril.

## Abstract

**Objective** The purpose of the present study was to evaluate the pelvic bone deformities and its correlation with the acetabular center-edge (CE) angle.

**Methods** Between August 2014 and April 2015, we prospectively evaluated patients aged between 20 and 60 years old. The exclusion criteria were: metabolic disease, previous hip or spine surgery, radiograph showing hip arthrosis  $\geq$  Tönnis two, severe hip dysplasia, global acetabular overcoverage, acetabular crossover sign, hip deformities from slipped capital femoral epiphysis (SCFE) or Leg-Perthes-Calvéé, and bad quality radiographs. At anteroposterior (AP) pelvic radiographs, we have evaluated: the CE angle, the acetabular index (IA), the acetabular crossover sign, the vertical and horizontal superior and inferior pelvic axis (H1: Horizontal line 1, superior pelvic axis; H2: Horizontal line 2, superior pelvic axis; V1: Vertical line, superior pelvic axis; HR: Horizontal line, inferior pelvic axis; VR: Vertical line, inferior pelvic axis). The superior and inferior pelvic axis were considered asymmetric when there was a difference  $\geq$  5 mm between both sides. Patients were divided into two groups: control and group 1.

**Results** A total of 228 patients (456 hips) were evaluated in the period. According to the established criteria, 93 patients were included. The mean age was 39.9 years old (20 to 60 years old, standard deviation [SD] = 10,5), and the mean CE angle in the right hip was  $31.5^\circ$  ( $20^\circ$  to  $40^\circ$ ), and in the left  $32.3^\circ$  ( $20^\circ$  to  $40^\circ$ ). The control group had 38 patients, with asymmetric H1 in 4 cases (10.5%), H2 in 5 (13.1%), V1 in 7 (18.4%), HR in 5 (13.1%) and VR in 1 (2.63%). Group 1 had 55 patients, with asymmetric H1 in 24 cases (43.6%), H2 in 50 (90.9%), V1 in 28 (50.9%), HR in 16 (29.09%) and VR in 8 (14.5%). Comparing both groups, there was statistical significance for H1, H2 and V1 asymmetry ( $p < 0.001$ ).

**Conclusion** In the present paper, we observed the correlation between variation in the acetabular CE angle and asymmetry of the superior hemipelvis. The present authors believe that a better understanding of the pelvic morphologic alterations allows a greater facility in the diagnosis of hip articular deformities.

## Keywords

- ▶ hip dislocation
- ▶ acetabulum
- ▶ femur head

## Introdução

Existe evidência crescente na literatura da associação de alterações na morfologia óssea da região do quadril e o desenvolvimento de sintomas, além da possibilidade de evolução para degeneração condral articular. Estas alterações podem estar relacionadas ao fêmur, ao acetábulo ou a ambos.<sup>1</sup> No lado acetabular, como alterações morfológicas frequentes pode-se encontrar a sobrecobertura (impacto femoroacetabular [IFA] tipo Pincer) e a deficiência de cobertura (displasia do desenvolvimento do quadril [DDQ]).<sup>2,3</sup>

A sobrecobertura acetabular pode ser global ou focal. Sobrecobertura global é definida na radiografia anteroposterior (AP) de pelve por ângulo centro-borda (CE)<sup>4</sup>  $> 40^\circ$  associado a excesso de cobertura da cabeça femoral pela parede anterior e posterior do acetábulo.<sup>5</sup> Sobrecobertura focal é definida pela presença de retroversão acetabular, que é uma alteração morfológica na qual há desvio estrutural do

acetábulo no plano sagital em direção posterolateral. Radiograficamente, a retroversão acetabular é representada pela presença do sinal do cruzamento das linhas acetabulares.<sup>3,6,7</sup> Ambas as alterações têm sido associadas ao impacto dinâmico entre o rebordo acetabular e a transição cabeça-colo femoral, podendo resultar em lesões acetabulares da cartilagem posteroinferior e do lábio, além de dor.<sup>8</sup>

Na deficiência de cobertura acetabular, uma área de contato reduzida entre a cabeça femoral e o acetábulo gera força de cisalhamento excessiva na junção condrolabral acetabular, podendo levar ao surgimento de sintomas e degeneração condral em longo prazo. Esta deficiência mais comumente é anterossuperior no acetábulo, e o diagnóstico de DDQ é realizado quando o ângulo CE<sup>4</sup> for  $< 25^\circ$  em radiografia AP de pelve.<sup>4,9</sup>

Alguns autores têm proposto que os distúrbios do desenvolvimento do quadril não afetam somente o fêmur proximal e o acetábulo, como é evidenciado em patologias como IFA e DDQ, mas sim em toda a pelve.<sup>1,10</sup> Porém, não há consenso

sobre quais deformidades ósseas pélvicas correlacionam-se com as alterações morfológicas acetabulares. Os presentes autores acreditam que as alterações estruturais ósseas da pelve e anormalidades acetabulares não são achados isolados, e fazem parte de um *continuum* de alterações estruturais do desenvolvimento da pelve.

O objetivo do presente trabalho é avaliar a deformidade dos ossos pélvicos e sua correlação com o ângulo CE.

## Materiais e Métodos

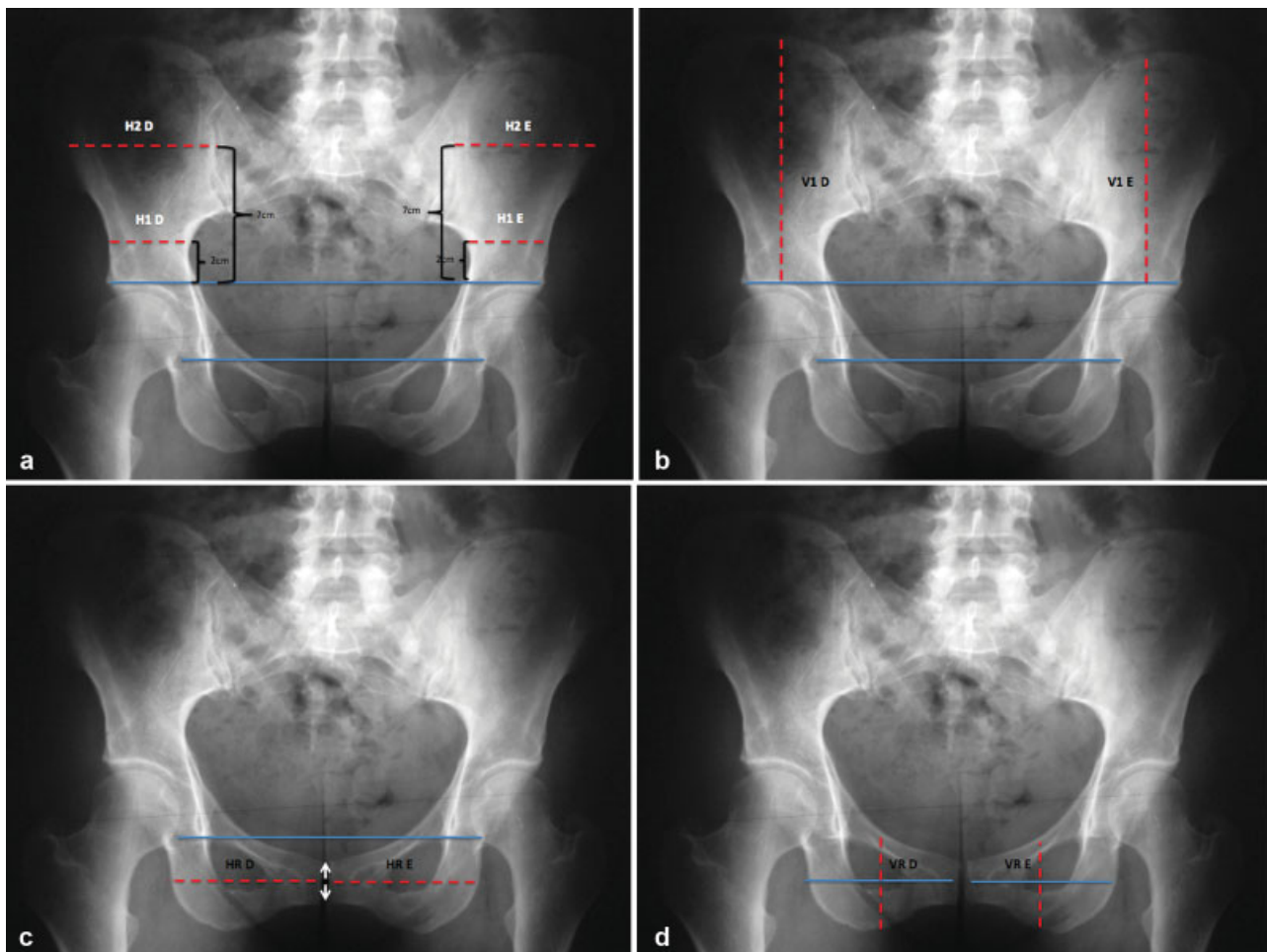
Foi realizado um estudo prospectivo caso-controle entre agosto de 2014 e abril de 2015. O trabalho obteve aprovação do Comitê de Ética em Pesquisa, e todos os participantes assinaram o Termo de Consentimento.

Os participantes foram convidados ao estudo voluntariamente. Os critérios de inclusão foram pacientes consecutivos com idade entre 20 e 60 anos. Os critérios de exclusão foram: doença metabólica, cirurgia prévia de quadril ou coluna, radiografia evidenciando artrose de quadril  $\geq$  Tönnis 2, DDQ severa (ângulo CE  $< 20^\circ$ ),<sup>4,9</sup> sobrecobertura acetabular

global (ângulo CE  $> 40^\circ$  e/ou índice acetabular  $< 0^\circ$ ),<sup>5</sup> sinal do cruzamento das linhas acetabulares (sugerindo retroversão acetabular), assimetria de ângulo CE  $< 5^\circ$ , deformidades decorrentes de epifisiólise ou Legg-Perthes-Calvé, e radiografia sem qualidade adequada.<sup>11</sup>

Os pacientes selecionados realizaram radiografia de pelve na incidência AP com os pés em  $15^\circ$  de rotação interna, com o tubo a 120 cm de distância do filme e com o raio direcionado ao ponto central entre a borda superior da sínfise púbica e uma linha horizontal conectando ambas as espinhas ilíacas anterossuperiores. A distância entre o cóccix e a sínfise púbica, além do seu alinhamento, foram fatores considerados para avaliar a qualidade das radiografias.<sup>11</sup>

Foram avaliados no estudo radiográfico em ambas as hemipelves: o ângulo CE, índice acetabular (IA), sinal do cruzamento das linhas acetabulares, mensuração do eixo horizontal e vertical da hemipelve superior (asas do íliaco - H1, H2 e V1), mensuração do eixo horizontal e vertical da hemipelve inferior (ramos ísquio e ílio púbicos - HR e VR). A definição do método para aferição dos eixos pélvicos está exemplificada na **Figura 1**.



**Fig. 1** Exemplicação do método de aferição dos eixos pélvicos bilateralmente. Todas as linhas (H1, H2, V1, HR e VR) têm como referência a linha entre as gotas de lágrima. a) H1 e H2 correspondem à aferição do eixo horizontal da hemipelve superior. Inicialmente é definida uma linha ligando os pontos mais superiores dos tetos acetabulares (linha supra-acetabular). H1 localiza-se 2 cm acima desta; H2 localiza-se 7 cm acima desta. b) V1 corresponde à aferição do eixo vertical da hemipelve superior. É a medida do ponto mais superior do osso íliaco até a linha supra-acetabular. c) HR corresponde à aferição do eixo horizontal da hemipelve inferior, tendo como referência um ponto médio da articulação da sínfise púbica. d) VR corresponde à aferição do eixo vertical da hemipelve inferior, tendo como referência um ponto médio da aferição HR.

As mensurações do eixo das hemipelves (H1, H2, V1, HR e VR) foram consideradas assimétricas quando, na comparação de uma hemipelve em relação ao lado contralateral, evidenciou-se uma diferença  $> 5$  mm.

Os pacientes selecionados foram separados em dois grupos: controle e grupo 1.

No grupo controle foram incluídos pacientes cujos quadris apresentavam ângulo CE com diferença  $< 5^\circ$ , sem sinal do cruzamento das linhas acetabulares. No grupo 1, foram incluídos pacientes com assimetria do ângulo CE  $\geq 5^\circ$ , na comparação de um quadril em relação ao lado contralateral, sem sinal do cruzamento das linhas acetabulares.

O objetivo do presente estudo é avaliar a correlação entre a variação do ângulo CE e a deformidade dos ossos pélvicos (assimetria de H1, H2, V1, HR e/ou VR), comparando-se ambos os grupos.

A hipótese é de que a presença de variação do ângulo CE correlaciona-se com assimetria da hemipelve superior (sugerindo alteração rotacional da hemipelve superior).

Para avaliar a homogeneidade entre os grupos, foi aplicado o teste de qui-quadrado para idade, gênero, ângulo CE e IA. O teste exato de Fisher foi empregado para análise das variáveis qualitativas intergrupos (H1, H2, V1, HR e VR). No presente estudo, as diferenças foram consideradas estatisticamente significantes quando  $p < 0,05$ . Foi utilizado o software PASW Statistics for Windows, Version 18.0 (SPSS Inc. Chicago, IL, EUA) na análise estatística. Um total de 50 radiografias foi selecionado randomicamente para aferição do coeficiente  $\kappa$ . Dois autores, Roos B. D. e Lima E. M. U., avaliaram as radiografias em tempos distintos com concordância interobservador de 0,72.

## Resultados

O total de pacientes avaliados no período foi de 228 (456 quadris). De acordo com os critérios estabelecidos, foram incluídos no presente estudo 93 pacientes, sendo 49 do sexo masculino e 44 do sexo feminino. Os pacientes excluídos estão representados na **Tabela 1**. A idade média foi de 39,9 anos (variando de 20 a 60 anos, desvio padrão [DP] = 10,52),

**Tabela 1** Descrição dos pacientes excluídos no estudo

Crítérios de exclusão	Excluídos
Cirurgia prévia de quadril ou coluna	6
Artrose $\geq$ Tönnis 2	12
DDQ severa	8
Sobrecobertura acetabular global	14
Sinal do cruzamento das linhas acetabulares	60
Assimetria de $\hat{A}CE$ 1 ou 2°	11
Assimetria de $\hat{A}CE$ + Retroversão acetabular unilateral	9
EPF ou Legg-Perthes-Calvé	3
Radiografia sem qualidade adequada	12
Total	135

Abreviações:  $\hat{A}CE$ , ângulo CE; DDQ, displasia do desenvolvimento do quadril; EPF, epifisiólise proximal do fêmur.

e o ângulo CE médio do quadril direito foi de  $31,5^\circ$  (variando de  $20^\circ$  a  $40^\circ$ , DP = 5,30) e do esquerdo foi de  $32,3^\circ$  (variando de  $20^\circ$  a  $40^\circ$ , DP = 5,11). O IA médio foi de 5,14 (variando de 0 a 10, DP = 2,97) no quadril direito e 5,17 (variando de 0 a 10, DP = 3,09) no quadril esquerdo.

Um total de 38 pacientes foi incluído no grupo controle, com média das mensurações dos eixos H1, H2, V1, HR e VR representadas na **Tabela 2**. Com relação à H1, foi constatada aferição assimétrica em 4 casos (10,5%), à H2 em 5 (13,1%), à V1 em 7 (18,4%), à HR em 5 (13,1%), e à VR em 1 caso (2,63%).

No grupo 1, foram incluídos 55 pacientes. A média das mensurações dos eixos H1, H2, V1, HR e VR estão representadas na **Tabela 3**. Com relação à H1, foi constatada aferição assimétrica em 24 casos (43,6%), à H2 em 50 (90,9%), à V1 em 28 (50,9%), à HR em 16 (29,09%), e à VR em 8 casos (14,5%) (**Figura 2**).

Os grupos foram considerados homogêneos, por não apresentarem diferença com relação a gênero, idade, ângulo CE e IA ( $p = 0,086$ ). Na comparação entre o grupo controle e o grupo 1 (**Tabela 4**), observou-se diferença estatisticamente significativa para a assimetria das mensurações H1 ( $p < 0,001$ ), H2 ( $p < 0,001$ ) e V1 ( $p = 0,005$ ). Para as medidas HR e VR, não observou-se diferença estatisticamente significativa ( $p = 0,082$ ;  $p = 0,077$ ).

## Discussão

Existe evidência crescente na literatura da associação de alterações morfológicas ósseas na região do quadril e o desenvolvimento de sintomas, além da possibilidade de evolução para degeneração condral articular. Estas alterações podem estar relacionadas ao fêmur, ao acetábulo ou a ambos.<sup>1</sup> No lado acetabular, como alterações morfológicas frequentes pode-se encontrar a sobrecobertura (IFA) e a deficiência de cobertura (DDQ).<sup>2,3</sup>

Alguns autores têm proposto que os distúrbios do desenvolvimento do quadril não afetam somente o fêmur proximal e o acetábulo, como é evidenciado em patologias como IFA e DDQ, mas sim em toda a pelve.<sup>1,10</sup> Porém, não há consenso sobre quais deformidades ósseas pélvicas correlacionam-se com alterações morfológicas acetabulares. Os presentes autores acreditam que o melhor entendimento destes distúrbios pode levar à maior facilidade no diagnóstico das patologias articulares do quadril.

Fujii et al,<sup>13</sup> realizaram um trabalho avaliando o alinhamento rotacional no plano axial do osso ilíaco em tomografias computadorizadas (TCs) de pacientes portadores de DDQ, e questionaram: se a deformidade rotacional estava presente na DDQ; se os ângulos de rotação correlacionavam-se com a versão e inclinação acetabulares; e se os ângulos de rotação correlacionavam-se com a região de deficiência do acetábulo. Os resultados evidenciaram que a rotação interna (RI) do terço superior da hemipelve (osso ilíaco cranialmente à espinha ilíaca ântero-inferior [EIAI]) correlaciona-se com o diagnóstico de DDQ.<sup>12</sup> A RI do osso ilíaco em pacientes portadores de DDQ também foi observada por autores como Kumeta et al<sup>13</sup> e Suzuki,<sup>14</sup> e acredita-se que com esta deformidade o acetábulo tende a rodar

**Tabela 2** Descrição do valor das aferições H1, H2, V1, HR e VR no grupo controle

Grupos		H1 D	H1 E	H2 D	H2 E	V1 D	V1 E	HR D	HR E	VR D	VR E
Controle	1	71	71	94	93	101	102	67	67	67	68
	2	57	65	91	92	92	91	96	92	55	51
	3	55	58	85	87	103	100	90	88	80	79
	4	51	52	86	89	95	98	93	91	58	57
	5	43	43	90	80	115	115	80	88	55	55
	6	49	49	97	98	112	112	90	90	57	57
	7	66	67	88	88	110	110	76	76	68	69
	8	55	61	92	100	126	124	91	100	66	68
	9	50	50	111	113	134	134	83	84	60	60
	10	73	75	108	106	133	131	91	91	65	67
	11	88	88	106	106	131	139	81	90	77	77
	12	64	62	100	99	131	133	85	85	53	53
	13	72	72	102	100	126	121	76	78	88	90
	13	58	60	105	105	137	137	90	88	51	53
	15	57	60	110	115	105	107	87	85	75	73
	16	55	57	85	87	133	134	85	83	52	50
	17	78	78	108	109	132	127	91	90	69	67
	18	62	60	126	124	137	143	88	87	60	61
	19	72	70	100	100	142	142	80	82	80	80
	20	57	55	105	105	151	141	96	97	59	59
	21	60	60	103	102	112	112	84	82	77	76
	22	58	59	94	92	110	110	94	86	67	66
	23	56	56	98	97	97	98	89	89	77	77
	24	51	53	102	101	110	110	98	98	78	78
	25	50	50	98	98	111	112	89	91	57	56
	26	56	57	88	88	110	110	76	76	69	69
	27	65	68	86	88	104	101	89	88	81	80
	28	50	52	87	90	95	97	93	93	58	56
	29	50	50	112	113	134	134	83	83	60	61
	30	64	65	108	108	132	131	90	89	66	67
	31	64	63	99	98	132	133	85	86	54	53
	32	58	60	105	105	137	137	82	84	53	54
	33	55	57	85	86	130	131	85	85	52	51
	34	82	82	100	100	140	138	81	82	77	77
	35	56	55	103	102	112	112	82	80	76	76
	36	55	54	99	100	97	96	90	90	77	77
	37	63	64	102	101	107	109	95	95	75	75
	38	80	80	100	99	140	142	80	80	82	82
	Média	60.68	61.53	99.05	119.89	119.84	86.34	86.55	66.61	66.45	98.89
	Desvio Padrão	10.212	10.01	9.291	16.256	16.045	6.671	6.5	10.612	10.84	9.282

Legenda: D, Quadril direito; E, Quadril esquerdo.

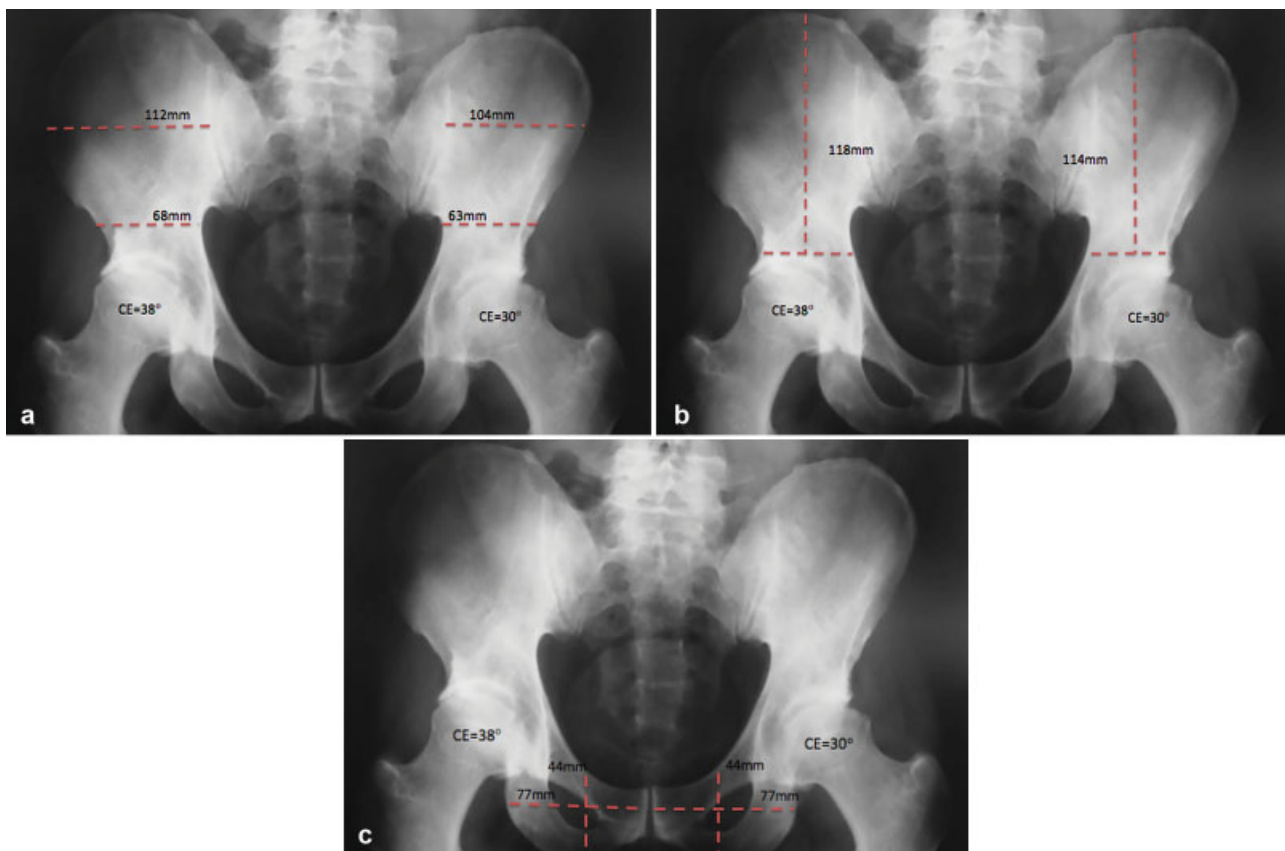
**Tabela 3** Descrição das aferições H1, H2, V1, HR e VR no grupo 1

Grupos		H1 D	H1 E	H2 D	H2 E	V1 D	V1 E	HR D	HR E	VR D	VR E
Inclinação Acetabular	1	45	45	90	80	100	99	105	105	68	66
	2	84	81	90	92	170	170	76	76	72	70
	3	60	50	110	100	100	100	80	80	72	74
	4	50	45	100	94	100	105	96	96	64	63
	5	62	62	107	100	113	115	87	87	72	72
	6	55	50	104	100	102	104	88	88	77	75
	7	53	58	72	89	105	109	75	73	63	70
	8	60	54	92	86	112	110	88	86	67	66
	9	56	57	110	117	110	115	97	107	64	62
	10	50	50	90	98	100	100	70	74	67	65
	11	73	64	107	97	112	112	69	70	65	65
	12	57	51	92	93	107	107	80	79	70	68
	13	50	58	92	97	128	123	90	92	47	47
	13	82	73	114	110	134	139	93	90	77	77
	15	69	69	120	124	138	143	90	80	84	75
	16	55	60	118	128	146	145	88	87	52	50
	17	52	58	76	80	127	124	89	89	59	59
	18	70	70	112	119	135	138	90	90	58	60
	19	55	48	115	100	128	108	85	83	40	42
	20	67	83	116	120	136	136	75	66	55	53
	21	61	62	118	109	135	143	85	75	87	72
	22	51	40	85	92	124	127	83	86	57	57
	23	49	49	148	123	144	146	95	93	60	60
	24	80	82	104	97	119	120	73	75	85	83
	25	47	46	82	88	118	116	86	84	57	55
	26	53	53	101	96	109	132	82	84	75	73
	27	69	69	102	98	138	129	92	90	60	58
	28	62	60	95	94	134	135	95	94	62	61
	29	42	42	94	102	144	149	102	95	72	67
	30	55	55	98	90	145	153	94	92	85	84
	31	60	60	75	81	113	112	82	83	85	73
	32	62	55	104	94	98	104	70	62	66	64
	33	57	61	102	108	108	104	86	88	77	77
	34	60	61	96	102	102	102	68	68	72	72
	35	44	44	83	91	97	97	77	76	65	65
	36	72	72	119	124	137	143	90	82	83	81
	37	55	61	120	128	145	145	87	87	51	45
	38	52	59	75	80	127	123	89	89	72	71
	39	67	67	113	119	135	139	92	90	58	60
	40	56	48	110	100	128	108	85	83	41	42
	41	66	83	116	121	136	136	71	67	54	44
	42	61	63	117	109	136	143	85	76	74	72
	43	51	41	86	92	124	127	82	86	60	60
	44	49	48	140	123	144	144	95	95	58	58

Tabela 3 (Continued)

Grupos		H1 D	H1 E	H2 D	H2 E	V1 D	V1 E	HR D	HR E	VR D	VR E
	45	80	82	104	96	119	121	73	74	85	83
	46	48	46	82	89	118	116	87	84	55	58
	47	54	53	101	95	109	132	82	84	74	73
	48	70	69	102	98	138	129	92	91	59	58
	49	44	42	94	101	143	149	98	92	65	66
	50	50	50	98	89	145	153	94	93	70	69
	51	60	61	76	81	113	113	83	83	75	73
	52	62	55	104	93	98	104	70	62	62	61
	53	57	62	101	108	108	104	86	86	72	72
	54	61	61	96	101	103	103	68	66	60	63
	55	45	44	83	92	97	96	77	77	60	59
	Média	58.49	58.04	100.51	122.44	123.62	84.85	83.45	66.8	64.29	100.93
	Desvio Padrão	10.011	11.41	13.179	17.359	18.27	9.093	9.867	11.453	10.544	15.608

Legenda: D, Quadril direito; E, Quadril esquerdo.



**Fig. 2** Exemplificação de caso do grupo 1. a) Evidencia-se assimetria das aferições do eixo horizontal da hemipelve superior (H1 e H2). b) Evidencia-se assimetria da aferição do eixo vertical da hemipelve superior (V1). c) Evidencia-se simetria das aferições dos eixos horizontal e vertical da hemipelve inferior (HR e VR).

anterossuperiormente, resultando em diminuição da cobertura anterossuperior e aumento da cobertura posterior.

Também, Fujii et al<sup>12</sup> correlacionaram a rotação externa do terço inferior da hemipelve (entre o osso íliaco e o ramo

ísquiopúbico) com retroversão acetabular em pacientes portadores de DDQ. Este achado é corroborado por Kalberer et al,<sup>15</sup> que observaram a proeminência da espinha isquiática em pacientes com retroversão do acetábulo.

**Tabela 4** Descrição dos resultados da comparação das aferições simétricas e assimétricas de H1, H2, V1, HR e VR, nos grupo controle versus grupo 1

	H1		H2		V1		VR		HR		
Assimetria	Sim	Não	Sim	Não	Sim	Não	Sim	Não	Sim	Não	Total
Inclinação	24	31	50	5	28	27	0	0	16	39	55
Acetabular	85.70%	47.70%	90.90%	13.20%	77.80%	47.40%	0.00%	0.00%	76.20%	54.20%	59.10%
Controle	4	34	5	33	8	30	0	0	5	33	38
	14.30%	52.30%	9.10%	86.80%	12.20%	52.60%	0.00%	0.00%	13.80%	45.80%	40.90%
Total	28	65	55	38	36	57	0	0	21	69	88
	100%	100%	100%	100%	100%	100%	100%	100%	100%	100%	100%
Significância	$p = 0,001$		$p < 0,001$		$p = 0,005$		$p = 000$		$p = 0,82$		

Estas observações sugerem que alterações estruturais ósseas da pelve e anormalidades acetabulares não são achados isolados, e fazem parte de um *continuum* de alterações estruturais do desenvolvimento.

No presente trabalho, evidenciou-se correlação entre a variação do ângulo CE e assimetria da hemipelve superior. Assim como Fujii et al,<sup>12</sup> podemos constatar que os distormorfismos da hemipelve superior, decorrentes de distúrbios do desenvolvimento ósseo, podem influenciar na morfologia acetabular. Porém, buscamos analisar estes achados em um grupo de pacientes sem DDQ severa ( $\hat{A}CE < 20^\circ$ ).

Segundo nosso conhecimento, este é o primeiro estudo que busca estabelecer correlações entre distormorfismos pélvicos e variação do ângulo CE, no percentil 90 para ângulo CE da população geral (20–40°).<sup>16</sup>

## Conclusão

No presente trabalho, evidenciou-se correlação entre a variação do ângulo CE e assimetria da hemipelve superior. Estes achados sugerem que os distormorfismos da hemipelve superior, decorrentes de distúrbios do desenvolvimento ósseo, podem influenciar na morfologia acetabular.

### Conflito de Interesses

Os autores declaram não haver conflito de interesses.

## Referências

- Gosvig KK, Jacobsen S, Sonne-Holm S, Palm H, Troelsen A. Prevalence of malformations of the hip joint and their relationship to sex, groin pain, and risk of osteoarthritis: a population-based survey. *J Bone Joint Surg Am* 2010;92(05):1162–1169
- Agricola R, Heijboer MP, Roze RH, et al. Pincer deformity does not lead to osteoarthritis of the hip whereas acetabular dysplasia does: acetabular coverage and development of osteoarthritis in a nationwide prospective cohort study (CHECK). *Osteoarthritis Cartilage* 2013;21(10):1514–1521
- Reynolds D, Lucas J, Klauke K. Retroversion of the acetabulum. A cause of hip pain. *J Bone Joint Surg Br* 1999;81(02):281–288
- Cooperman D. What is the evidence to support acetabular dysplasia as a cause of osteoarthritis? *J Pediatr Orthop* 2013;33(Suppl 1):S2–S7
- Tannast M, Siebenrock KA, Anderson SE. Femoroacetabular impingement: radiographic diagnosis—what the radiologist should know. *AJR Am J Roentgenol* 2007;188(06):1540–1552
- Dora C, Leunig M, Beck M, Simovitch R, Ganz R. Acetabular dome retroversion: radiological appearance, incidence and relevance. *Hip Int* 2006;16(03):215–222
- Jamali AA, Mladenov K, Meyer DC, et al. Anteroposterior pelvic radiographs to assess acetabular retroversion: high validity of the “cross-over-sign”. *J Orthop Res* 2007;25(06):758–765
- Murphy RJ, Subhawong TK, Chhabra A, Carrino JA, Armand M, Hungerford M. A quantitative method to assess focal acetabular overcoverage resulting from pincer deformity using CT data. *Clin Orthop Relat Res* 2011;469(10):2846–2854
- Jacobsen S, Sonne-Holm S. Hip dysplasia: a significant risk factor for the development of hip osteoarthritis. A cross-sectional survey. *Rheumatology (Oxford)* 2005;44(02):211–218
- Albiñana J, Morcuende JA, Delgado E, Weinstein SL. Radiologic pelvic asymmetry in unilateral late-diagnosed developmental dysplasia of the hip. *J Pediatr Orthop* 1995;15(06):753–762
- Clohisey JC, Carlisle JC, Beaulé PE, et al. A systematic approach to the plain radiographic evaluation of the young adult hip. *J Bone Joint Surg Am* 2008;90(Suppl 4):47–66
- Kumeta H, Funayama K, Miyagi S, et al. Inward wing ilium of adult hip dysplasia a characteristic cross sectional pelvic anatomy visualized by CT. *Rinsho Seikeigeka*. 1986;21(01):67–75
- Fujii M, Nakashima Y, Sato T, Akiyama M, Iwamoto Y. Pelvic deformity influences acetabular version and coverage in hip dysplasia. *Clin Orthop Relat Res* 2011;469(06):1735–1742
- Suzuki S. Deformity of the pelvis in developmental dysplasia of the hip: three-dimensional evaluation by means of magnetic resonance image. *J Pediatr Orthop* 1995;15(06):812–816
- Kalberer F, Sierra RJ, Madan SS, Ganz R, Leunig M. Ischial spine projection into the pelvis: a new sign for acetabular retroversion. *Clin Orthop Relat Res* 2008;466(03):677–683
- Jacobsen S, Sonne-Holm S, Søballe K, Gebuhr P, Lund B. Hip dysplasia and osteoarthritis: a survey of 4151 subjects from the Osteoarthritis Substudy of the Copenhagen City Heart Study. *Acta Orthop* 2005;76(02):149–158