







# Fixação percutânea sem enxerto ósseo para pseudartrose do escafoide\*

## *Percutaneous Fixation without Bone Graft for Scaphoid Nonunion*

João Carlos Belloti<sup>1,2</sup> Klebson Bruno Lopes Vasconcelos<sup>1</sup> Jorge Raduan Neto<sup>1,2</sup>  
Aldo Okamura<sup>1,2</sup> Marcela Fernandes<sup>1,2</sup> Vinícius Ynoe de Moraes<sup>1,2</sup>

<sup>1</sup> Serviço de Cirurgia da Mão, Hospital Alvorada, United Health, São Paulo, SP, Brasil

<sup>2</sup> Departamento de Ortopedia e Traumatologia, Escola Paulista de Medicina, Universidade Federal de São Paulo (EPM-Unifesp), São Paulo, SP, Brasil

Endereço para correspondência Vinícius Ynoe de Moraes, PhD, Departamento de Ortopedia e Traumatologia, Escola Paulista de Medicina, Universidade Federal de São Paulo (EPM-Unifesp), R. Borges Lagoa, 778, Vila Clementino, São Paulo, SP, 04038-030, Brasil (e-mail: vymoraes@gmail.com).

Rev Bras Ortop 2020;55(6):759–763.

### Resumo

**Objetivo** Descrever os resultados clínico-radiográficos de pacientes tratados por meio de fixação percutânea sem enxerto ósseo para pseudartrose do escafoide, com seguimento mínimo de seis meses.

**Métodos** Série de casos de uma amostra de conveniência de grupo de cirurgias de mão com avaliação prospectiva. Foram incluídos pacientes com diagnóstico de pseudartrose do escafoide (cintura ou polo proximal) com as seguintes características: mais de seis meses de histórico; radiografias demonstrando esclerose das bordas da pseudartrose, com reabsorção do foco de pseudartrose menor do que 4 mm (Slade & Gleissler I, II, III e IV), sem deformidade angular; e sem necrose do polo proximal pela ressonância magnética (RM).

**Resultados** Na avaliação com mais de seis meses, todas as pseudartroses estavam consolidadas e sem maiores complicações. Os resultados funcionais demonstraram boas pontuações nos questionários de disfunções do braço, ombro e mão (*disabilities of the arm, shoulder and hand*, DASH; n = 12; média: 6,9; desvio padrão [DP]: 2,1) e de avaliação do punho pelo paciente (*patient-rated wrist evaluation*, PRWE; n = 12; média: 7,97; DP: 1,5). Observou-se pouca dor residual de acordo com a escala visual analógica (EVA; n = 12; média: 0,71; DP: 0,2). Houve discreta diminuição da flexão (69 versus 59,1; p = 0,007), da extensão (62,4 versus 48,7; p = 0,001) e do desvio radial (29,6 versus 24,6; p = 0,014) em comparação ao lado contralateral.

**Conclusões** Nesta série, todos os casos estavam consolidados ao sexto mês de avaliação, com bom status funcional. Trata-se de uma opção promissora (menor demanda técnica e morbidade) para o tratamento da pseudartrose do escafoide.

### Palavras-chave

- ▶ fraturas ósseas
- ▶ osso escafoide
- ▶ pseudartrose

\* Trabalho desenvolvido no Serviço de Cirurgia da Mão, Hospital Alvorada, United Health, São Paulo, SP, Brasil.



**Abstract**

Estudos comparativos serão úteis para avaliar a efetividade da técnica com relação a outras opções.

**Objective** To describe the clinical and radiographic outcomes of patients submitted to percutaneous fixation without bone graft for scaphoid nonunion, with a minimum follow-up of six months.

**Methods** A case series study of a convenience sample of hand surgeons with prospective evaluation. Patients with scaphoid (waist or proximal pole) pseudarthrosis and the following features were included: more than six months of history; X-rays showing sclerosis of the edges of the pseudarthrosis, with resorption of the pseudarthrosis focus measuring less than 4 mm (Slade & Gleissler I, II, III and IV) and no angular deformity; and no proximal pole necrosis on magnetic resonance imaging (MRI).

**Results** After six months of follow-up, all pseudarthrosis were consolidated, with no major complications. The functional outcomes revealed good scores on the disabilities of the arm, shoulder and hand (DASH;  $n = 12$ ; mean: 6.9; standard deviation [SD]: 2.1) and patient-rated wrist evaluation (PRWE;  $n = 12$ ; mean: 7.97, SD: 1.5) questionnaires. The results of the visual analog scale (VAS) showed little residual pain ( $n = 12$ ; mean: 0.71; SD: 0.2). Slight decreases in flexion (69 versus 59.1;  $p = 0.007$ ), extension (62.4 versus 48.7;  $p = 0.001$ ) and radial deviation (29.6 versus 24.6;  $p = 0.014$ ) were detected in comparison to the contralateral side.

**Conclusions** All cases in the series presented bone union and good functional scores at the six-month evaluation. This is a promising option (with lower technical demand and morbidity) for the treatment of scaphoid pseudarthrosis. Comparative studies are required to assess the effectiveness of this technique in comparison with other options.

**Keywords**

- ▶ fractures, bone
- ▶ scaphoid bone
- ▶ pseudarthrosis

**Introdução**

O tratamento da pseudartrose do escafoide é bastante controverso e heterogêneo. Há na literatura um grande número de técnicas cirúrgicas, que variam desde enxertos ósseos vascularizados microcirúrgicos até o uso de ondas de choque.<sup>1-3</sup> A indicação de uma técnica em detrimento da outra se deve a fatores, entre outros, relacionados a: viabilidade do polo proximal da pseudartrose; deformidade em flexão do escafoide; colapso carpal; e grau de reabsorção no foco de fratura.<sup>1</sup>

Entretanto, há um número substancial de pseudartroses em que há ausência radiográfica de necrose do polo proximal, ausência de deformidades angulares, e pouca reabsorção. Nestes casos, a impressão de alguns autores<sup>4,5</sup> é a de que a utilização de via aberta e enxertia parece aumentar a morbidade sem acrescentar benefícios.

Neste cenário, o uso de parafuso percutâneo sem enxerto é uma opção, e pode ser útil especialmente por apresentar: menor dificuldade técnica; menor morbidade ao sítio de pseudartrose e à zona doadora de enxerto autólogo; menor tempo de recuperação; e técnica percutânea, o que permite melhor resultado funcional.<sup>4,5</sup> Trata-se de técnica em que se posiciona parafuso autocompressivo sem cabeça em linha ao longo eixo do escafoide por via percutânea com auxílio de um fio guia, guiado por radioscopia.<sup>6-8</sup>

A hipótese do presente estudo é a de que o tratamento da pseudartrose do escafoide com fixação percutânea com para-

fuso autocompressivo é uma opção viável, com taxas elevadas de consolidação e baixa morbidade para o paciente. O objetivo do presente estudo é avaliar a efetividade e a segurança dessa técnica utilizando desfechos clínicos (função autorrelatada, goniometria) e radiográficos (consolidação óssea).

**Materiais e Métodos****Tipo de Estudo**

Série de casos com avaliação clínica prospectiva, mediante aplicação de questionários e exame físico dos pacientes que foram submetidos ao tratamento para pseudartrose de escafoide fixado com parafuso percutâneo, no período entre janeiro de 2015 e janeiro de 2018, no Serviço de Cirurgia e Microcirurgia da Mão do Hospital Alvorada, em São Paulo, com seguimento mínimo de seis meses de pós-operatório.

**Participantes****Critérios de Inclusão**

1) Pacientes de ambos os sexos, de 18 a 60 anos, com mais de 6 meses de histórico de pseudartrose do escafoide, que foram submetidos ao tratamento com parafuso percutâneo; 2) pacientes com radiografias demonstrando esclerose das bordas da pseudartrose, com ausência de grande reabsorção (Slade & Gleissler I, II, III, IV)<sup>8</sup> e ausência de deformidade angular; e 3) pacientes com ausência de necrose do polo proximal pela ressonância magnética (RM).

**Tabela 1** Avaliação dos resultados relatados pelos pacientes após tempo mínimo de 6 meses do procedimento cirúrgico

Desfecho	N	Média	Mediana	Desvio padrão	II
Questionário: DASH	12	6,99	2,1	14,27	0- 5,3
Questionário: PWRE	12	7,97	1,5	15,87	0,1- 6,1
Dor: EVA	12	0,71	0,2	1,43	0,1- 0,6

Abreviaturas: DASH, *disabilities of the arm, shoulder and hand*; EVA, escala visual analógica; II, intervalo interquartil; PRWE, *patient-reported wrist evaluation*.

**Crítérios de Exclusão**

1) Pacientes que não quiseram aderir ao tratamento; 2) pacientes com doenças inflamatórias na mão e no punho; 3) pacientes com lesão nervosa que pudesse prejudicar a avaliação da mão e do punho; 4) pacientes que tiveram outro episódio de trauma no punho e na mão ipsilateral; 5) pacientes com artrose radiocárpica ou mediocárpica; e 6) pacientes que não concordaram com o conteúdo do termo de consentimento livre e esclarecido (TCLE).

**Técnica Cirúrgica**

Realizamos fixação percutânea do escafoide conforme técnica habitual.<sup>1</sup> As pseudartroses da cintura foram fixadas por via volar retrógrada. As pseudartroses do polo proximal foram fixadas por via dorsal anterógrada. Em ambas as técnicas, utilizou-se uma minivia para a proteção de partes moles e fio guia como tutor de parafuso autocompressivo (2.4 mm e 3.0 mm headless compression screws, Depuy Synthes, Raynham, MA, EUA). A checagem do posicionamento do implante se deu com o auxílio de radioscopia, para checagem do fio guia o mais próximo do eixo do escafoide. Preocupou-se com a escolha do maior parafuso possível.

**Desfechos Avaliados**

Após o sexto mês, foram realizadas radiografias do pré e do pós-operatório da rotina do procedimento, a medição da amplitude de movimento do punho e do antebraço por meio

de goniometria, e a aplicação dos questionários de disfunções do braço, ombro e mão (*disabilities of the arm, shoulder and hand*, DASH),<sup>9</sup> de avaliação do punho pelo paciente (*patient-rated wrist evaluation*, PRWE)<sup>10,11</sup> e a escala visual analógica (EVA) da dor.<sup>12</sup> Verificou-se consolidação por meio de radiografias em três posições (frente, lateral e semipro-nada) realizadas no seguimento ambulatorial.

**Método Estatístico**

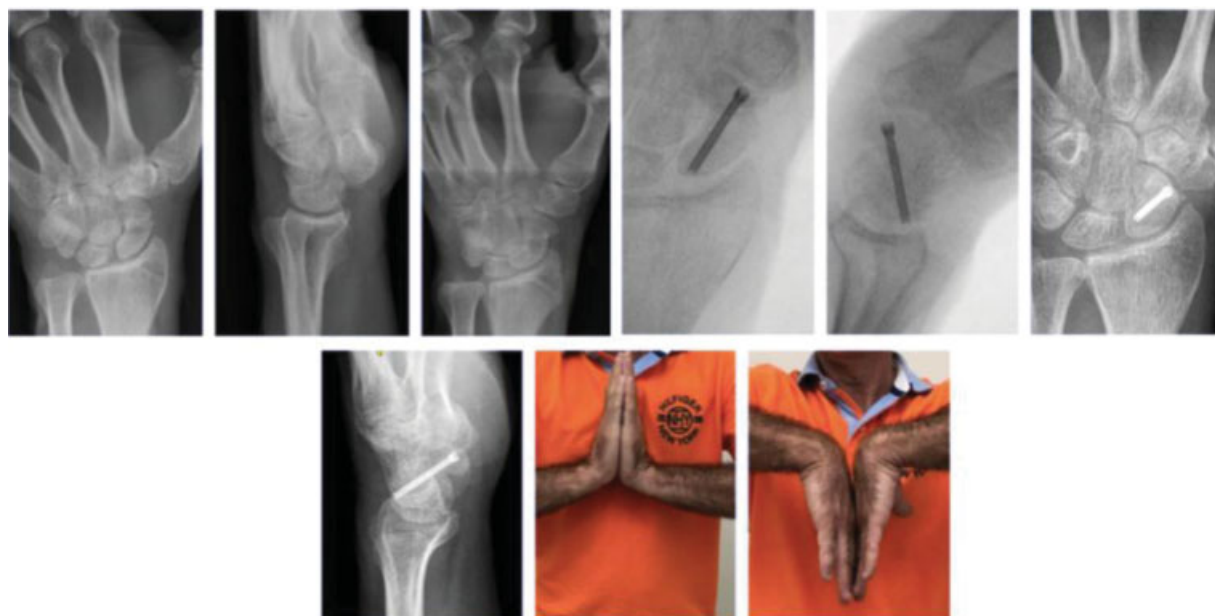Optou-se por realizar estatística descritiva (proporções, média, mediana, desvio padrão e intervalo interquartil) e estatística inferencial (teste *t* de Student ) na comparação com o lado contralateral. Consideramos como significantes valores de *p* < 0.05.

**Resultados**

No total, doze pacientes foram incluídos ao fim do estudo. Houve 100% de consolidação óssea na série. A população consistiu de maioria masculina (75%), com mão dominante direita (75%) e idade com mediana de 30 (intervalo interquartil: 27-40). As pseudartroses eram predominantemente da cintura (75%), sendo o restante do pólo proximal. As pontuações no DASH e no PRWE demonstram pouca disfunção no seguimento após seis meses. A dor, avaliada pela EVA, também foi mínima no seguimento pós-operatório (►Tabela 1). A ►Tabela 2 demonstra os resultados da avaliação funcional

**Tabela 2** Goniometria: lado operado e controle (não operado)

Goniometria		N	Média	Mediana	Desvio padrão	Valor de <i>p</i>
Cotovelo: pronação	Operado	12	83,9	84	11,4	0,058
	Controle	12	86,5	87	13,0	
Cotovelo: supinação	Operado	12	90,1	90	4,2	0,179
	Controle	12	88,2	90	4,3	
Punho: extensão	Operado	12	48,7	51	11,8	0,001
	Controle	12	62,4	62,5	12,3	
Punho: flexão	Operado	12	59,1	61,5	8,7	0,007
	Controle	12	69,0	70	6,9	
Punho: desvio radial	Operado	12	24,6	25,5	5,0	0,014
	Controle	12	29,6	30	5,3	
Punho: desvio ulnar	Operado	12	37,8	38	6,3	0,111
	Controle	12	40,5	41,5	7,4	



**Fig. 1** Paciente do sexo masculino, 53 anos. Pseudartrose da cintura do escafoide.

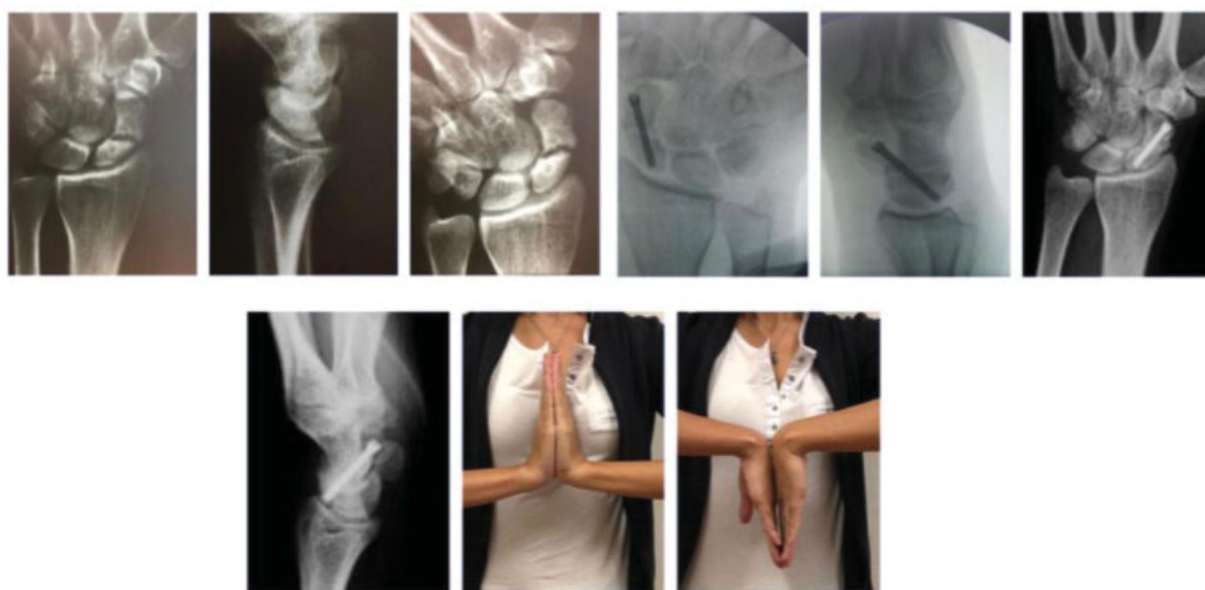
objetiva, na qual se observou discreto déficit de flexo-extensão e desvio radial quando comparado ao punho não operado. Exemplos de resultados clínico-radiográficos estão expostos nas ►Figuras 1–3.

## Discussão

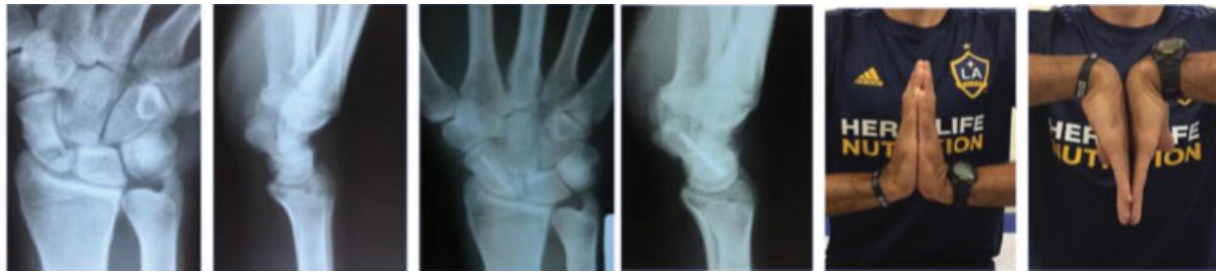As fraturas do escafoide são difíceis de tratar devido à sua anatomia e suprimento vascular únicos.<sup>1,13,14</sup> A união fibrosa das fraturas do escafoide ocorre porque o processo de cicatrização é interrompido em seus estágios iniciais. Aventa-se que isto se deve ao micromovimento no foco e à falta de estabilização mecânica adequada. Os resultados

desta série de casos parecem refutar, em certos aspectos, o aforisma de que se faz necessária incrementação por enxertia para lograr consolidação.

As pseudartroses com esclerose mínima são semelhantes às uniões fibrosas, e requerem apenas compressão e fixação rígida para a consolidação.<sup>6</sup> Nossa série é concordante com a de Kim et al.,<sup>4</sup> que publicaram casos de pseudartrose com leve reabsorção em 12 pacientes com união tardia da cintura do escafoide tratada por método de fixação percutânea. No mesmo sentido, Hegazy,<sup>15</sup> em sua série de 21 pacientes, relatou resultados semelhantes, com 100% de consolidação, e média no DASH de 6,9—muito semelhante aos nossos resultados. Vanhees et al.,<sup>16</sup> em sua série



**Fig. 2** Paciente do sexo feminino, 27 anos. Pseudartrose da cintura do escafoide.



**Fig. 3** Paciente do sexo masculino, 37 anos. Pseudartrose do polo proximal do escafoide.

retrospectiva com 16 pacientes avaliados, relataram 94% de consolidação. Observa-se na literatura séries com pequenos números amostrais, o que reflete a dificuldade de recrutamento destes pacientes. Assim, a condução de estudos comparativos parece mais difícil. De certa forma, emerge uma oportunidade para conduzir estudos colaborativos (multicêntricos).<sup>17</sup>

Não há dados claramente relatados sobre a extensão da reabsorção óssea no local da pseudartrose e seu efeito sobre a necessidade de enxerto ósseo. Um estudo<sup>16</sup> mostrou que, independente do tamanho do hiato, as fraturas não desviadas podem cicatrizar sem o enxerto ósseo, desde que a estabilização mecânica seja obtida e o alinhamento do carpo, mantido, xref idref="JR1900173pt-18">18 o que foi algo que ocorreu na coorte de pacientes do presente estudo. Além disso, uma vantagem desta técnica considerável é a potencial manutenção de melhor arco de movimento (pois existe menos agressão à cápsula articular no punho) e a ausência de morbidade em área doadora de enxerto.<sup>19</sup> Dito isto, se esta técnica oferece taxas de consolidação semelhantes à técnica com enxertia, é certo que trará maior benefício para os pacientes, pois se infere menor morbidade. As principais limitações do presente estudo se devem ao nosso número amostral, que é relativamente pequeno, e por não termos um grupo controle.

## Conclusão

Nesta série, todos os casos se consolidaram ao sexto mês de avaliação, com boas pontuações funcionais. Trata-se de uma opção promissora para o tratamento da pseudartrose do escafoide, pois há menor demanda técnica e menor morbidade. Estudos comparativos serão úteis para avaliar a efetividade da técnica com relação a outras opções.

### Conflito de Interesses

Os autores declaram não haver conflito de interesses.

## Referências

- Lee SK. Fractures of the carpal bones. In: Green D, Hotchkiss R, Pederson W, Wolfe S editors. Green's operative hand surgery. 7th ed. Philadelphia: Churchill Livingstone; 2016
- Pinder RM, Brkljac M, Rix L, Muir L, Brewster M. Treatment of Scaphoid Nonunion: A Systematic Review of the Existing Evidence. *J Hand Surg Am* 2015;40(09):1797–1805.e3
- Quadlbauer S, Pezzeri C, Beer T, et al. Treatment of scaphoid waist nonunion by one, two headless compression screws or plate with or without additional extracorporeal shockwave therapy. *Arch Orthop Trauma Surg* 2019;139(02):281–293
- Kim JK, Kim JO, Lee SY. Volar percutaneous screw fixation for scaphoid waist delayed union. *Clin Orthop Relat Res* 2010;468(04):1066–1071
- Capo JT, Shamian B, Rizzo M. Percutaneous screw fixation without bone grafting of scaphoid non-union. *Isr Med Assoc J* 2012;14(12):729–732
- Haddad FS, Goddard NJ. Acute percutaneous scaphoid fixation. A pilot study. *J Bone Joint Surg Br* 1998;80(01):95–99
- Slade JF III, Jaskwlich D. Percutaneous fixation of scaphoid fractures. *Hand Clin* 2001;17(04):553–574
- Geissler WB. Arthroscopic management of scaphoid fractures in athletes. *Hand Clin* 2009;25(03):359–369
- Orfale AG, Araújo PM, Ferraz MB, Natour J. Translation into Brazilian Portuguese, cultural adaptation and evaluation of the reliability of the Disabilities of the Arm, Shoulder and Hand Questionnaire. *Braz J Med Biol Res* 2005;38(02):293–302
- Goldhahn J, Shisha T, Macdermid JC, Goldhahn S. Multilingual cross-cultural adaptation of the patient-rated wrist evaluation (PRWE) into Czech, French, Hungarian, Italian, Portuguese (Brazil), Russian and Ukrainian. *Arch Orthop Trauma Surg* 2013;133(05):589–593
- Paranaíba VF, Santos JBGD, Raduan Neto J, Moraes VY, Belotti JC, Faloppa F. PRWE application in distal radius fracture: comparison and correlation with established outcomes. *Rev Bras Ortop* 2017;52(03):278–283
- Revill SI, Robinson JO, Rosen M, Hogg MI. The reliability of a linear analogue for evaluating pain. *Anaesthesia* 1976;31(09):1191–1198
- Barton NJ. Experience with scaphoid grafting. *J Hand Surg Br* 1997;22(02):153–160
- Schuind F, Haentjens P, Van Innis F, Vander Maren C, Garcia-Elias M, Sennwald G. Prognostic factors in the treatment of carpal scaphoid nonunions. *J Hand Surg Am* 1999;24(04):761–776
- Hegazy G. Percutaneous Screw Fixation of Scaphoid Waist Fracture Non-Union Without Bone Grafting. *J Hand Microsurg* 2015;7(02):250–255
- Vanhees M, van Riet RRP, van Haver A, Kebrle R, Meermans G, Verstreken F. Percutaneous, Transtrapezial Fixation without Bone Graft Leads to Consolidation in Selected Cases of Delayed Union of the Scaphoid Waist. *J Wrist Surg* 2017;6(03):183–187
- Geoghegan JM, Woodruff MJ, Bhatia R, et al. Undisplaced scaphoid waist fractures: is 4 weeks' immobilisation in a below-elbow cast sufficient if a week 4 CT scan suggests fracture union? *J Hand Surg Eur Vol* 2009;34(05):631–637
- de Moraes VY, Ferrari PM, Gracitelli GC, Faloppa F, Belloti JC. Outcomes in orthopedics and traumatology: translating research into practice. *Acta Ortop Bras* 2014;22(06):330–333
- Slade JF 3rd, Gillon T. Retrospective review of 234 scaphoid fractures and nonunions treated with arthroscopy for union and complications. *Scand J Surg* 2008;97(04):280–289