

# Desfecho a longo prazo da osteotomia valgizante e fixação com parafuso dinâmico de quadril de ângulo duplo de fratura não consolidada do colo femoral em adultos jovens

## *Long-Term Outcome of Valgus Osteotomy and Fixation with Double Angled Dynamic Hip Screw for Nonunion Fracture of the Neck of the Femur in Young Adults*

Anmol Sharma<sup>1</sup> Sandeep Gupta<sup>1</sup> Rajeev Kansay<sup>1</sup> Bharath Patil<sup>1</sup>

<sup>1</sup>Departamento de Ortopedia, Govt. Medical College and Hospital, Chandigarh, Índia

**Endereço para correspondência** Anmol Sharma, MS, DNB Orthopaedics, 5728, Modern Housing Complex, Manimajra, Chandigarh, Índia 160101 (e-mail: anmolsharma13@gmail.com).

Rev Bras Ortop 2022;57(6):962–967.

### Resumo

**Objetivo** Avaliar os resultados a longo prazo da osteotomia intertrocanterica valgizante, fixada com parafuso dinâmico de quadril (DHS, na sigla em inglês) de ângulo duplo, em fraturas não consolidadas do colo femoral em adultos jovens. Este implante permite uma liberdade maior de fixação no plano sagital. Muito poucos estudos avaliaram o desfecho do tratamento a longo prazo da fratura não consolidada do colo femoral.

**Métodos** Trata-se de um estudo prospectivo de intervenção que incluiu 20 pacientes com fratura não consolidada do colo femoral com idade < 60 anos, sem necrose avascular da cabeça femoral e significativa reabsorção do colo femoral. Foi realizada uma osteotomia em cunha de fechamento lateral logo acima do trocânter menor após a inserção do parafuso tipo Richard no sítio do retardo da consolidação óssea, sendo fixada com uma placa cilíndrica de ângulo duplo de 120°. O resultado foi avaliado com o uso da taxa de consolidação e da escala Harris Hip Score quanto ao desfecho funcional.

**Resultados** Foi obtida uma redução pós-operatória média de 28,9° do ângulo de Pauwels. Os casos que evoluíram para a consolidação alcançaram 80%, em um período médio de 7,53 meses. A média da escala Harris Hip Score foi de 86,45 no acompanhamento final.

**Conclusão** A osteotomia intertrocanterica valgizante e a fixação com DHS de ângulo duplo é um método confiável e eficaz para a preservação da cabeça do fêmur, promovendo a consolidação de uma fratura não consolidada do colo femoral em pacientes jovens.

### Palavras-chave

- ▶ fraturas do colo femoral
- ▶ colo do fêmur
- ▶ fraturas não consolidadas
- ▶ osteotomia

*Trabalho desenvolvido no Departamento de Ortopedia, Govt. Medical College and Hospital, Chandigarh, Índia*

recebido  
01 de Dezembro de 2020  
aceito  
08 de Março de 2021  
Publicado on-line  
Junho 1, 2022

DOI <https://doi.org/10.1055/s-0041-1732391>.  
ISSN 0102-3616.

© 2022. Sociedade Brasileira de Ortopedia e Traumatologia. All rights reserved.

This is an open access article published by Thieme under the terms of the Creative Commons Attribution-NonDerivative-NonCommercial-License, permitting copying and reproduction so long as the original work is given appropriate credit. Contents may not be used for commercial purposes, or adapted, remixed, transformed or built upon. (<https://creativecommons.org/licenses/by-nc-nd/4.0/>)

Thieme Revinter Publicações Ltda., Rua do Matoso 170, Rio de Janeiro, RJ, CEP 20270-135, Brazil

**Abstract**

**Objective** To evaluate the long-term results of valgus intertrochanteric osteotomy fixed with double angled dynamic hip screw for nonunion fracture of the neck of the femur in young adults. This implant allows more freedom of fixation in the sagittal plane. Very few studies have evaluated the long-term outcome for treatment of nonunion in fractures of the neck of the femur.

**Methods** This is a prospective interventional study that included 20 patients with nonunion of the fracture of the neck of the femur aged < 60 years old without avascular necrosis of the head and significant resorption of the neck of the femur. A lateral closing wedge osteotomy was performed just above the lesser trochanter after inserting the Richard screw across the nonunion site, and it was fixed with a double-angle 120° barrel plate. The outcome was evaluated using union rate and the Harris Hip Score for functional outcome.

**Results** The average postoperative decrease in the Pauwels angle was of 28.9°. A total of 80% of the cases progressed to union within a mean duration of 7.53 months. The mean Harris Hip Score at the final follow-up was 86.45.

**Conclusion** Valgus intertrochanteric osteotomy and fixation with a double angled dynamic hip screw is a reliable and effective method for preservation of head and promoting union in an ununited fractured neck of the femur in young patients.

**Keywords**

- ▶ femoral neck fractures
- ▶ femur neck
- ▶ fractures, ununited
- ▶ osteotomy

**Introdução**

A não consolidação da fratura do colo femoral em um paciente jovem é uma complicação desafiadora de abordar e tratar para qualquer cirurgião ortopédico. Em países em desenvolvimento como a Índia, com a maioria da sua população vivendo em áreas rurais, a manifestação tardia e a não consolidação deste tipo de fratura não é um fato incomum, devido à causas como a falta de conhecimento, indisponibilidade de instalações para tratamento adequado ou a fé em cuidadores de ossos locais para o tratamento primário. A cirurgia de artroplastia do quadril nesses casos é uma escolha difícil de fazer, devido às restrições financeiras, aos hábitos sociais como agachamento/sentar com as pernas cruzadas, além do aumento da expectativa de vida que exige que a cabeça natural seja preservada pelo máximo de tempo possível. As cirurgias de preservação da cabeça femoral têm como objetivo melhorar a biologia, a biomecânica ou ambas no sítio da fratura. O primeiro grupo inclui cirurgias como enxertos do pedículo muscular<sup>1</sup> e enxertos vascularizados de fíbula.<sup>2</sup> Estas cirurgias são tecnicamente muito exigentes, consomem muito tempo e requerem muita experiência.

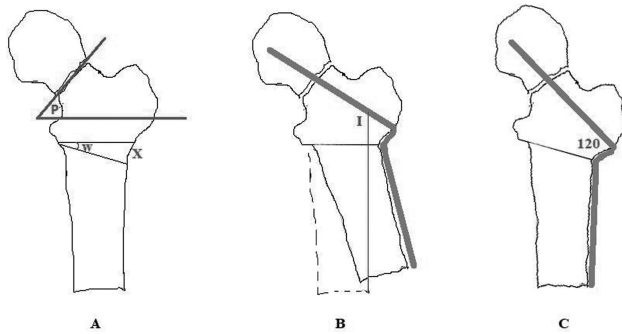
A fratura do colo do fêmur é causada por um tipo de força de cisalhamento, aumentando à medida que a inclinação vertical da linha da fratura também aumenta. Isso levou à conclusão de que se as forças de cisalhamento verticais são convertidas em forças compressivas, por meio de uma osteotomia de angulação em valgo distal à fratura, ocorre a melhora da consolidação nas extremidades da fratura e o encurtamento do comprimento do membro, devido à fratura em varo, e a reabsorção do colo femoral também é compensada.<sup>3</sup>

A maioria dos autores no passado descreveu a fixação interna do sítio da osteotomia mediante uma placa-lâmina de ângulo duplo.<sup>4-8</sup> Isso requer um ângulo de inserção muito preciso na cabeça, e até mesmo uma mudança mínima na direção da lâmina pode alterar a direção da placa no plano sagital ou coronal em relação à diáfise do fêmur, provocando, assim, um deslocamento dos fragmentos da fratura. Desta forma, utilizamos um parafuso dinâmico de quadril (DHS, na sigla em inglês) de ângulo duplo, que permite uma maior liberdade de fixação no plano sagital. Apenas alguns estudos avaliaram o resultado do tratamento a longo prazo de fratura não consolidada do colo femoral com a utilização deste implante.<sup>9-13</sup>

**Materiais e Métodos**

Trata-se de um estudo prospectivo de intervenção que incluiu 20 pacientes com pseudoartrose por fratura do colo do fêmur internados em nossa instituição. Foram incluídos 13 homens e 7 mulheres, com idade média de 40 anos (18-55 anos). Nossos critérios de inclusão foram qualquer paciente com idade < 60 anos com pseudoartrose de fratura intracapsular do colo femoral com ou sem qualquer fixação prévia. Os critérios de exclusão foram a presença de alterações da necrose avascular (NAV) na radiografia simples ou ressonância magnética (RM) e a reabsorção significativa do colo femoral com fragmento proximal < 2,5 cm. Os pacientes que atenderam aos critérios acima foram investigados, tendo sido encaminhados para a cirurgia após avaliação pré-anestésica.

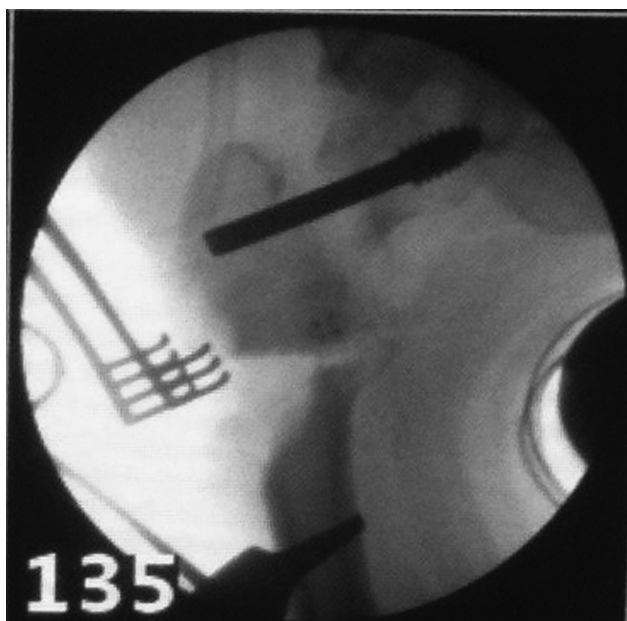
No pré-operatório, foi planejada uma osteotomia em cunha de fechamento lateral logo acima do trocânter menor, com um papel transparente sobre as radiografias com 100% de



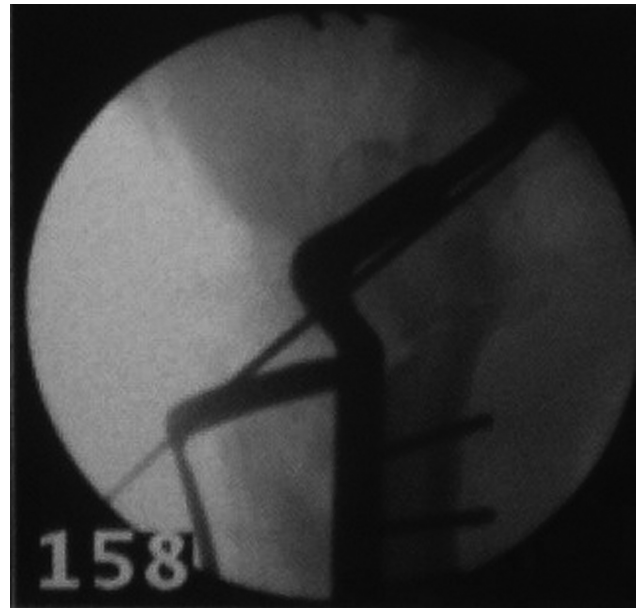
**Fig. 1** (I) Cálculo do ângulo de inserção; W - ângulo em cunha, X - tamanho da cunha; P - ângulo de Pauwels.

amplificação e um marcador radiopaco colocado sobre a face lateral da coxa para confirmação do fator de amplificação. O ângulo em cunha (W) e o tamanho da cunha (X) desejados na cortical lateral do fêmur foram calculados de forma que o ângulo final no sítio da fratura, após a osteotomia, ficasse em  $\sim 30^\circ$ . O ângulo de inserção (I) do pino guia para o parafuso tipo Richard com uma linha paralela ao eixo vertical do corpo também foi calculado subtraindo este ângulo de cunha de 120 graus, ou seja, o ângulo do implante (**Figura 1**).

Todos os pacientes foram submetidos à cirurgia em uma mesa de tração padrão em posição supina, sob o controle do braço em C. Foi utilizada uma abordagem lateral padrão, utilizando a técnica cirúrgica de osteotomia femoral proximal, removendo qualquer implante anterior sem a abertura do sítio da fratura. Foi realizada uma osteotomia em cunha de fechamento lateral logo acima do trocânter menor em ângulo predeterminado. Posteriormente, foi realizada a inserção do pino guia e do parafuso tipo Richard, através do sítio da pseudoartrose, voltado para o centro da cabeça e no ângulo de inserção medido previamente, a partir do eixo vertical (**Figura 2**). A articulação periosteal medial foi deixada



**Fig. 2** Imagem intraoperatória após a inserção do parafuso tipo Richard.

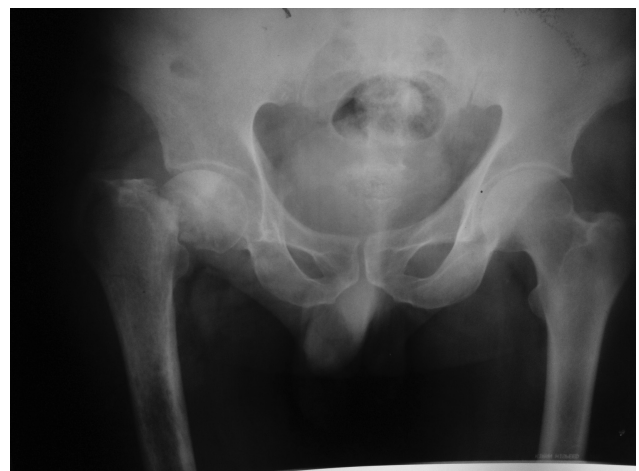

**Fig. 3** Imagem intraoperatória após conclusão da fixação da osteotomia em valgo.

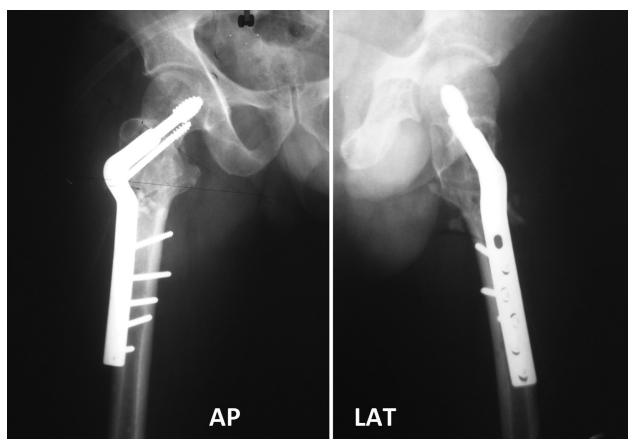
intacta na osteotomia e o fragmento distal foi retirado para o fechamento do sítio da osteotomia, sendo posteriormente fixado com uma placa cilíndrica de ângulo duplo de  $120^\circ$  (**Figura 3**). Não foi realizado enxerto ósseo em nenhum dos pacientes.

No pós-operatório, no 1º dia, foram iniciados os exercícios ativos do quadril e do joelho. No 2º ao 3º dia do pós-operatório, foi iniciada a deambulação sem carga com um andador, de acordo com a tolerância do paciente. Os pacientes foram acompanhados mensalmente durante 3 meses, depois a cada 2 meses até completar 1 ano; após esse período, o acompanhamento passou a ser semestral (**Figuras 4-7**). Os exercícios com carga foram adiados até que fossem observados quaisquer sinais radiográficos de consolidação da fratura, então progredindo gradualmente para carga total.

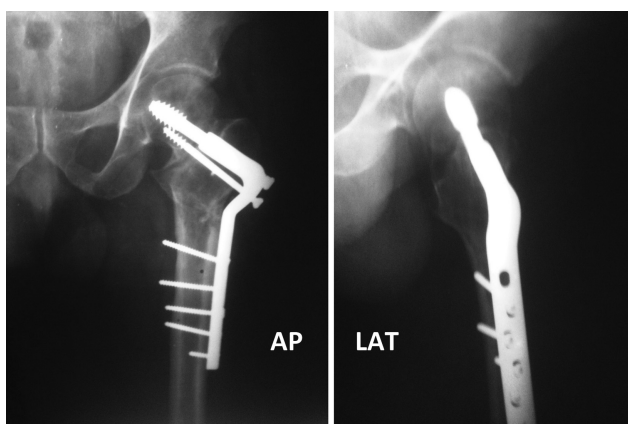
O presente estudo está de acordo com as normas éticas para experimentos e estudos em seres humanos do nosso



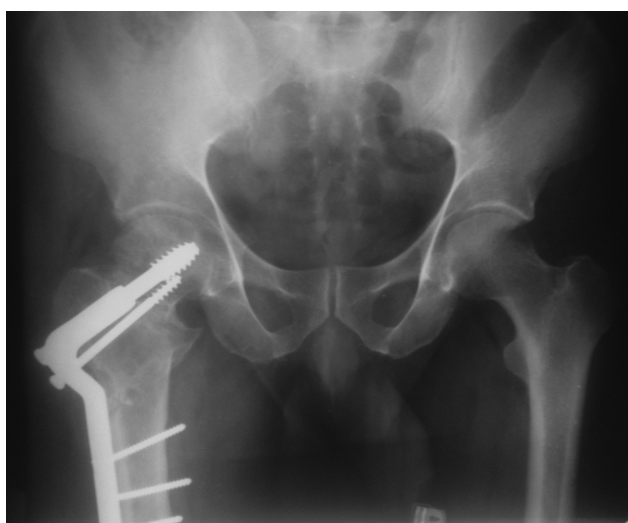
**Fig. 4** Raio-X pré-operatório da pélvis na incidência anteroposterior.



**Fig. 5** Radiografias imediatamente pós-operatórias.



**Fig. 6** Radiografias de acompanhamento aos 3 meses.



**Fig. 7** Raio-X da pélvis na incidência anteroposterior no acompanhamento final aos 6 meses.

país, tendo sido realizado após aprovação do comitê de ética da nossa instituição. Antes do recrutamento, foi obtido um consentimento por escrito e informado de cada participante do presente estudo.

## Resultados

A duração média desde a lesão foi de 9,2 meses (5–14 meses). Duas das fraturas (10%) localizavam-se na região subcapital do colo femoral, 6 (30%) na região basocervical, e as outras 12 (60%) eram fraturas do tipo transcervicais. O ângulo de Pauwels médio no pré-operatório foi de 57,35° (40–85°), e o encurtamento médio do membro foi de 2,12 cm (1–4,5 cm). Cinco pacientes haviam sido submetidos a uma cirurgia anterior realizada em outro local (5 pacientes tinham vários parafusos canulados), levando à não consolidação. O ângulo médio de Pauwels no pós-operatório foi de 28,45° (20–45°), apresentando uma redução de ~28,9° após a cirurgia. Todos os pacientes apresentaram uma redução no encurtamento do membro, evidenciando um encurtamento pós-operatório médio < 1 cm. A duração média do acompanhamento foi de 3,9 anos (4–7 anos). Um total de 16 casos evoluíram para a consolidação (taxa de consolidação de 80%), com um tempo médio de consolidação de 7,53 meses (4,5–12 meses), e 4 casos (20%) apresentaram os seguintes eventos: 3 casos progrediram para falha na forma de “cut-out” do parafuso, e 1 paciente evoluiu com colapso da cabeça femoral com NAV. Destes quatro casos de falha, apenas um paciente fora submetido previamente à cirurgia com a fixação de parafuso. Um paciente desenvolveu NAV tipo III e a extrusão do parafuso após a consolidação do sítio da osteotomia. Não houve outras complicações significativas, como infecção, tromboembolismo etc.

O resultado funcional foi medido pela escala Harris Hip Score (HHS). A média da escala HHS no acompanhamento final foi de 86,45 (intervalo: 77–94). Um escore excelente foi observado em 6 pacientes (30%), bom em 12 (60%), regular em 2 (10%), e não foi observado escore insatisfatório em nenhum paciente. Dois pacientes com desfecho regular apresentaram ocorrências: o primeiro paciente apresentou falha do implante com o “cut-out” do parafuso, e o segundo apresentou colapso da cabeça com NAV.

## Discussão

As fraturas do colo femoral estão associadas a altas taxas de NAV e de pseudoartrose. A taxa de complicação é afetada pela geometria da fratura e pelo retardo no tratamento.<sup>14,15</sup> As fraturas que não são tratadas depois de 3 a 6 semanas são definidas como negligenciadas, e após > 90 dias como pseudoartrose. As fraturas não tratadas após 3 semanas têm menos chance de consolidação óssea, a qual só é possível por meio de fixação interna.<sup>16</sup>

A osteotomia intertrocantérica é o procedimento de escolha para esses casos em pacientes jovens. A técnica utilizada para osteotomia descrita por Pauwels foi a osteotomia intertrocantérica de fechamento lateral em forma de VY, com ressecção de cunha da metade lateral ou de 2/3 do fêmur, sendo o fragmento distal fixado em abdução.<sup>3</sup> Isso converte a linha de fratura vertical em horizontal, convertendo assim as forças de cisalhamento em forças compressivas. Mas esta osteotomia reduz a área da superfície de contato, tornando-se tecnicamente desafiadora.

A outra alternativa é a osteotomia intertrocanterica valgizante em cunha de fechamento lateral simples, que fornece uma área de superfície mais ampla para o contato ósseo, sendo tecnicamente menos exigente.<sup>4</sup> Ela também causa lateralização do fragmento distal, resultando em alongamento. O alongamento é geralmente desejável para compensar o encurtamento que está presente nesses casos.

A fixação da osteotomia intertrocanterica em valgo costumava ser descrita no passado com placa-lâmina angulada, procedimento tecnicamente mais exigente e com algumas desvantagens. Martelar a lâmina pode deslocar a fratura, perfurar ou dividir a cabeça femoral, e até mesmo uma ligeira mudança na direção da lâmina torna a fixação da placa à haste muito difícil. Além disso, a lâmina não pode ser usada para obter compressão através da fratura.<sup>7,8</sup>

As desvantagens acima relacionadas à placa-lâmina angulada são superadas pelo DHS, sendo que o procedimento é tecnicamente mais simples. Porém, existe um risco teoricamente maior de NAV da cabeça femoral por meio do emprego do DHS devido ao movimento rotatório, e também de necrose térmica e de ruptura da vascularização intraóssea devido à colocação de um parafuso de diâmetro maior.<sup>11-13</sup> Existem poucos estudos no passado que avaliaram os resultados a longo prazo da osteotomia intertrocanterica em valgo fixada com DHS de ângulo duplo.

Sharma et al.<sup>9</sup> estudaram 22 casos de não consolidação do colo femoral e avaliaram os resultados do tratamento com a osteotomia intertrocanterica valgizante (VITO) e a fixação com DHS de ângulo duplo, com um acompanhamento médio de 18 meses (12-38 meses). A taxa de consolidação no sítio da pseudoartrose foi de 82%, sendo que a duração média da consolidação foi de 20 semanas (12-40 semanas). Dois pacientes com osteoartrose do joelho pré-existente e com manifestação de dor leve não apresentaram alteração na intensidade da dor ou na deformidade do joelho após a osteotomia. Os resultados classificados como excelentes foram observados em 4 pacientes, bons em 10 pacientes, e resultados regulares em 2 pacientes. Um resultado insatisfatório foi observado em seis pacientes, dos quais quatro tiveram pseudoartrose no sítio da fratura e dois apresentaram NAV com colapso da cabeça femoral após a consolidação da fratura.

Pruthi et al.<sup>10</sup> avaliaram os resultados de 28 casos de osteotomia intertrocanterica de reposicionamento e fixação com placa cilíndrica de ângulo duplo de 120 graus, com um acompanhamento médio de 26,5 meses. Em 26 dos 28 casos avaliados, a consolidação do sítio da fratura ocorreu com uma média de 5,2 meses; em 2 casos, não ocorreu a consolidação, sendo 1 caso com resultado regular e o outro apresentando resultado insatisfatório. Os resultados avaliados de acordo com o método de avaliação funcional de Larson foram considerados bons em 26, resultado regular em 1 caso, e insatisfatório em 1 outro caso. Os fatores relacionados ao resultado regular e insatisfatório incluíram fratura subcapital (insatisfatório em 1 de 6 casos), fratura basocervical (regular em 1 de 8 casos), fratura de Pauwels tipo III (1 regular e 1 insatisfatório de 22 casos), incapacidade de alcançar o ângulo de Pauwels de até 250° no intraoperatório

(1 regular e 1 insatisfatório de 14 casos), e cirurgia após 12 semanas da lesão (1 regular e 1 insatisfatório de 7 casos). As complicações incluíram: "cut-out" em um caso, não consolidação em dois casos, infecção superficial em dois casos, e dismetria do membro em seis casos. Esses achados foram semelhantes aos da nossa série.

Khan et al.<sup>11</sup> monitoraram os resultados de 16 pacientes com colo femoral negligenciado e sem consolidação que foram tratados com a técnica VITO e DHS de ângulo duplo, durante um período de 19 meses (11-36 meses). A pontuação média da escala HHS aumentou de 66,6 pontos (variação de 55 a 75 pontos) antes da cirurgia para 88 pontos (variação de 75 a 95 pontos). Resultados excelentes foram alcançados em 14 pacientes. Dois pacientes apresentaram resultados insatisfatórios, devido ao "cut-out" do implante. Em 14 dos 16 pacientes, a fratura alcançou consolidação satisfatória após uma média de 14,7 semanas (10-26,7 semanas).

Gill et al.,<sup>13</sup> em um estudo prospectivo de intervenção abrangendo 36 pacientes com colo femoral não consolidado, foram tratados com técnica VITO e placa cilíndrica de ângulo duplo, sendo acompanhados por um período de 3 anos. A consolidação da fratura ocorreu em 32 casos ao longo de uma duração média de 12 semanas (10 a 18 semanas). Destes 36 casos, 13 (36%) casos mostraram resultados excelentes e 19 (53%) casos mostraram bons resultados, de acordo com os critérios modificados de Askin e Bryan. Os quatro casos restantes evoluíram com falha no implante e foram classificados como de resultado regular, devido à perda de redução, ao "cut-out" do implante e à NAV da cabeça femoral. A NAV foi observada em 7 casos, dos quais 3 evoluíram para consolidação no sítio da fratura e até a reversão da NAV. Entre os 36 casos, 30 casos conseguiram realizar o agachamento após 3 anos de acompanhamento.

Em nosso estudo, 90% dos pacientes alcançaram resultado satisfatório, com a avaliação funcional HHS apresentando escores na faixa de excelente e bom. Isso foi semelhante aos resultados da maioria dos outros estudos. Os fatores associados a um resultado aceitável incluíram "cut-out" do implante, colapso da cabeça femoral com NAV, ângulo de Pauwels pré-operatório de 75°, fratura subcapital e fixação prévia do parafuso para a fratura do colo femoral. A taxa de consolidação de 80% foi alcançada com uma duração média de 7,53 meses (4,5-12 meses). Isso foi comparável à maioria dos outros estudos. Uma possível limitação do nosso estudo é a falta de qualquer grupo controle para a comparação dos desfechos.

## Conclusão

A osteotomia intertrocanterica valgizante e a fixação com DHS de ângulo duplo é um método confiável e eficaz para a preservação da cabeça femoral, possibilitando a consolidação de uma fratura do colo femoral em pacientes jovens. O implante é mais adequado do que a placa-lâmina em sua colocação no plano sagital, e a técnica cirúrgica pode ser facilmente reproduzida com uma pequena curva de aprendizado.

**Contribuição do Autor**

Sharma A. e Gupta S. foram os responsáveis pela concepção e pelo desenho do estudo. A coleta de dados foi realizada por Sharma A., Gupta S. e Patil B.. A análise e a interpretação dos dados foram feitas por Kansay R. e Gupta S.. A redação do artigo foi feita por Sharma A. e Patil B.. A revisão crítica feita por Gupta S. e Kansay R.. Todos os autores aprovaram a versão final do manuscrito.

**Suporte Financeiro**

Não houve suporte financeiro de fontes públicas, comerciais, ou sem fins lucrativos.

**Conflito de Interesses**

Os autores declaram não haver conflito de interesses.

**Referências**

- 1 Meyers MH, Harvey JP Jr, Moore TM. Delayed treatment of subcapital and transcervical fractures of the neck of the femur with internal fixation and a muscle pedicle bone graft. *Orthop Clin North Am* 1974;5(04):743-756
- 2 Hou SM, Hang YS, Liu TK. Ununited femoral neck fractures by open reduction and vascularized iliac bone graft. *Clin Orthop Relat Res* 1993;(294):176-180
- 3 Pauwels F. *Der Schenkelhalsbruch ein mechanisches Problem : Grundlagen des Heilungsvorganges, Prognose and kausale Therapie.* Stuttgart: Ferdinand Enke Verlag; 1935
- 4 Marti RK, Schüller HM, Raaymakers EL. Intertrochanteric osteotomy for non-union of the femoral neck. *J Bone Joint Surg Br* 1989; 71(05):782-787
- 5 Anglen JO. Intertrochanteric osteotomy for failed internal fixation of femoral neck fracture. *Clin Orthop Relat Res* 1997;(341):175-182
- 6 Ballmer FT, Ballmer PM, Baumgaertel F, Ganz R, Mast JW. Pauwels osteotomy for nonunions of the femoral neck. *Orthop Clin North Am* 1990;21(04):759-767
- 7 Magu NK, Rohilla R, Singh R, Tater R. Modified Pauwels' intertrochanteric osteotomy in neglected femoral neck fracture. *Clin Orthop Relat Res* 2009;467(04):1064-1073
- 8 Sringari T, Jain UK, Sharma VD. Role of valgus osteotomy and fixation by double-angle blade plate in neglected displaced intracapsular fracture of neck of femur in younger patients. *Injury* 2005;36(05):630-634
- 9 Sharma M, Sood LK, Kanojia RK, et al. Valgus osteotomy for nonunion fracture neck femur. *Indian J Orthop* 2004;38(01):88-91
- 10 Pruthi KK, Chandra H, Goyal RK, Singh VP. Repositioning osteotomy with dynamic hip screw with 120° double angled barrel plate fixation in fracture neck femur. *Indian J Orthop* 2004;38(01):92-95
- 11 Khan AQ, Khan MS, Sherwani MK, Agarwal R. Role of valgus osteotomy and fixation with dynamic hip screw and 120 degrees double angle barrel plate in the management of neglected and ununited femoral neck fracture in young patients. *J Orthop Traumatol* 2009;10(02):71-78
- 12 Bansal P, Singhal V, Lal H, Mittal D, Arya RK. A convenient way to do valgus osteotomy for neglected fracture neck of femur. *Kathmandu Univ Med J (KUMJ)* 2013;11(42):147-151(KUMJ)
- 13 Gill S, Raj M, Singh P, Kumar D, Singh J, Rastogi P. Long term outcomes of neglected intracapsular fracture neck in young adults managed by modified double angle barrel plate (DABP) with intertrochanteric valgus osteotomy. *Afr J Trauma* 2015;4(02):35-44
- 14 Asnis SE, Wanek-Sgaglione L. Intracapsular fractures of the femoral neck. Results of cannulated screw fixation. *J Bone Joint Surg Am* 1994;76(12):1793-1803
- 15 Banks HH. Nonunion in fractures of the femoral neck. *Orthop Clin North Am* 1974;5(04):865-885
- 16 Sandhu HS, Sandhu PS, Kapoor A. Neglected fractured neck of the femur: a predictive classification and treatment by osteosynthesis. *Clin Orthop Relat Res* 2005;(431):14-20