

# Anatomia do ligamento meniscotibial medial do joelho: Uma revisão sistemática\*

## *Anatomy of the Medial Meniscotibial Ligament of the Knee: A Systematic Review*

Jonatas Brito de Alencar Neto<sup>1,2</sup> Amanda Progênio dos Santos<sup>1</sup> Márcio Bezerra Gadelha Lopes<sup>1,2</sup>  
Lana Lacerda de Lima<sup>3,4</sup> Renata Clazzer<sup>3</sup> Diego Ariel de Lima<sup>3,4</sup>

<sup>1</sup> Divisão de Ortopedia e Traumatologia, Instituto Doutor José Frota, Fortaleza, CE, Brasil

<sup>2</sup> Grupo de Cirurgia do Joelho, Clínica Articular, Fortaleza, CE, Brasil

<sup>3</sup> Divisão de Ortopedia e Traumatologia, Hospital Tarcísio Maia, Mossoró, RN, Brasil

<sup>4</sup> Departamento de Ciências da Saúde, Universidade Federal Rural do Semi-Árido - UFERSA, Mossoró, RN, Brasil

Endereço para correspondência Diego Ariel de Lima, MD, PhD, Universidade Federal Rural do Semi-Árido, Rua Francisco Mota, 572, Presidente Costa e Silva, Mossoró, RN, Brazil, 59625-900 (e-mail: arieldelima.diego@gmail.com). Instagram: @arieldelima.diego

Rev Bras Ortop 2023;58(2):206–210.

### Resumo

**Objetivos** Fazer uma revisão sistemática da literatura sobre a anatomia dos ligamentos meniscotibiais (LMTs) mediais, e apresentar os achados mais aceitos e a evolução das informações anatômicas sobre essa estrutura.

**Materiais e Métodos** A busca eletrônica foi realizada nos bancos de dados MEDLINE/PubMed, Google Scholar, EMBASE e Cochrane, sem restrições de data. Os seguintes termos de indexação foram utilizados: *anatomy AND meniscotibial AND ligament AND medial*. A revisão seguiu as recomendações da declaração de Principais Itens para Relatar Revisões Sistemáticas e Metanálises (Preferred Reporting Items for Systematic Reviews and Meta-Analyses, PRISMA, em inglês). Foram incluídos estudos anatômicos do joelho, como disseções de cadáveres, investigações histológicas e/ou biológicas, e/ou imagens da anatomia do LMT medial.

**Resultados** Oito artigos atenderam aos critérios de inclusão e foram selecionados. O primeiro foi publicado em 1984, e o último, em 2020. A amostra total nos 8 artigos foi de 96 pacientes. A maioria dos estudos é puramente descritiva em relação aos achados morfológicos macroscópicos e histológicos microscópicos. Dois estudos avaliaram os aspectos biomecânicos do LMT, e um analisou a correlação anatômica com o exame de ressonância magnética.

**Conclusão** A principal função do LMT medial, ligamento que se origina na tíbia e se insere no menisco inferior, é estabilizar e manter a posição do menisco no platô tibial.

### Palavras-chave

- ▶ ligamentos
- ▶ menisco
- ▶ tíbia
- ▶ joelho
- ▶ anatomia

\* Trabalho desenvolvido no Instituto Doutor José Frota, Fortaleza, Ceará, Brasil.

recebido  
05 de Dezembro de 2021  
aceito  
28 de Março de 2022  
article Publicado on-line  
Junho 10, 2022

DOI <https://doi.org/10.1055/s-0042-1749199>.  
ISSN 0102-3616.

© 2022. Sociedade Brasileira de Ortopedia e Traumatologia. All rights reserved.

This is an open access article published by Thieme under the terms of the Creative Commons Attribution-NonDerivative-NonCommercial-License, permitting copying and reproduction so long as the original work is given appropriate credit. Contents may not be used for commercial purposes, or adapted, remixed, transformed or built upon. (<https://creativecommons.org/licenses/by-nc-nd/4.0/>)

Thieme Revinter Publicações Ltda., Rua do Matoso 170, Rio de Janeiro, RJ, CEP 20270-135, Brazil

No entanto, há poucas informações sobre LMTs mediais, principalmente em termos de anatomia, vascularização e inervação.

## Abstract

**Objectives** To perform a systematic review of the literature on the anatomy of the medial meniscotibial ligaments (MTLs), and to present the most accepted findings, as well as the evolution of the anatomical knowledge on this structure.

**Materials and Methods** An electronic search was conducted in the MEDLINE/PubMed, Google Scholar, EMBASE and Cochrane library databases with no date restrictions. The following index terms were used in the search: *anatomy AND meniscotibial AND ligament AND medial*. The review was performed according to the Preferred Reporting Items for Systematic Reviews and Meta-Analyses (PRISMA) statement. We included anatomical studies of the knee were included, such as cadaver dissections, histological and/or biological investigations, and/or imaging of the medial MTL anatomy.

**Results** Eight articles that met the inclusion criteria were selected. The first article was published in 1984 and the last, in 2020. The total sample in the 8 articles was of 96 patients. Most studies are purely descriptive in terms of the macroscopic morphological and microscopic histological findings. Two studies evaluated the biomechanical aspects of the MTL, and one, the anatomical correlation with the magnetic resonance imaging examination.

**Conclusion** The main function of the medial MTL, a ligament that originates in the tibia and is inserted in the lower meniscus, is to stabilize and maintain the meniscus in its position on the tibial plateau. However, there is a limited amount of information regarding medial MTLs, primarily in terms of anatomy, especially vascularization and innervation.

## Keywords

- ligaments
- meniscus
- tibia
- knee
- anatomy

## Introdução

Os ligamentos meniscotibiais (LMTs) foram examinados por dissecação anatômica em 1914<sup>1</sup> e reavaliados artrograficamente em 1984.<sup>2</sup> Os LMTs (→ Fig. 1), bandas fibrosas que se originam na tibia e se inserem na porção inferior dos meniscos, estabilizam e mantêm a posição do menisco no platô tibial.<sup>3,4</sup>

Os LMTs mediais apresentam maior resistência à avulsão em comparação com suas contrapartes laterais, e sua porção anterior é ainda mais resistente do que a posterior.<sup>5</sup> Os LMTs anteromediais apresentam resistência à tração de 396,6 N, e suportam no máximo 7,7 mm de alongamento.<sup>6</sup>

Em 2015, Peltier et al.<sup>3</sup> descreveram a importância dos LMTs na estabilidade do joelho, em especial na estabilidade à rotação posteromedial. A lesão do LMT é uma causa comum de dor no joelho em atletas de meia-idade.<sup>7</sup> Além disso, os LMTs apresentam ação sinérgica com o ligamento cruzado anterior (LCA), principalmente na estabilidade à rotação, translação anterior e rotações interna e externa, evidenciada clinicamente pelo teste rotacional durante o exame físico.<sup>3</sup>

Assim, tivemos como objetivo revisar sistematicamente a literatura sobre a anatomia dos LMTs para apresentar os achados mais aceitos e a evolução das informações anatômicas sobre essa estrutura.

## Materiais e Métodos

Em agosto de 2021, 2 autores (APS e JBAN) realizaram, de forma independente, uma busca eletrônica nas bases de dados MEDLINE/PubMed, Google Scholar, EMBASE e Coch-

rane, sem restrições de data. Os seguintes termos de indexação foram utilizados: *anatomy AND meniscotibial AND ligament AND medial*.

A revisão seguiu recomendações de Principais Itens para Relatar Revisões Sistemáticas e Metanálises (Preferred Reporting Items for Systematic Reviews and Meta-Analyses, PRISMA, em inglês). Os artigos que atendiam ao objetivo da pesquisa foram escolhidos com base em títulos e resumos. Selecionamos somente artigos originais que descrevessem aspectos anatômicos do LMT medial nos títulos ou resumos.

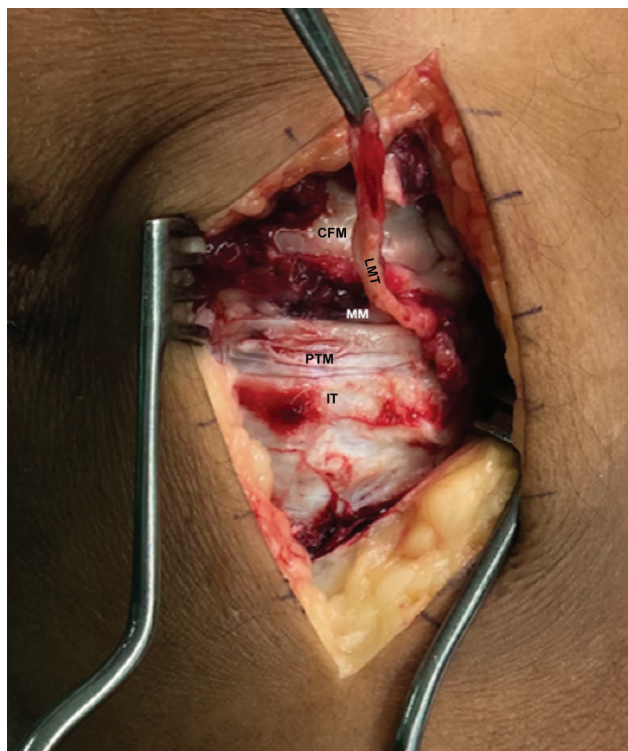Os artigos selecionados foram lidos na íntegra, e suas referências foram pesquisadas manualmente para encontrar outros estudos relevantes. Discrepâncias na extração de dados foram resolvidas por meio de discussão entre os autores.

Os critérios de inclusão foram estudos anatômicos de todo o joelho, como dissecações de cadáveres, investigações histológicas e/ou biológicas, e/ou imagens anatômicas. Estudos que continham apenas dados bioquímicos e/ou intraoperatórios, bem como artigos de revisão sem dados originais, foram excluídos. Também foram excluídos os artigos encontrados mais de uma vez em diferentes plataformas.

Os seguintes dados foram coletados: autores, data da publicação, tipo de estudo, tamanho da amostra, presença do ligamento, e medidas de comprimento, largura e espessura. Os achados anatômicos foram submetidos à análise descritiva.

## Resultados

A princípio, 350 artigos foram selecionados. Após aplicação dos critérios de inclusão e exclusão, escolhemos oito



**Fig. 1** Ligamento meniscotibial medial. Abreviaturas: CFM, côndilo femoral medial; LMT, ligamento meniscotibial; PTM, platô tibial medial; MM, menisco medial; IT, inserção tibial do LMT medial.

artigos que descreviam os aspectos anatômicos dos LMTs (► **Tabela 1**)<sup>2-4,8-12</sup> para leitura na íntegra (► **Fig. 2**).

### Ano de Publicação

Devido à escassez de artigos, há uma grande defasagem entre a publicação do primeiro trabalho, em 1984,<sup>2</sup> e do seguinte, em 2000.<sup>6</sup> Depois disso, os LMTs começaram a ser descritos, principalmente como parte de estudos maiores sobre a região medial do joelho. Apenas dois artigos<sup>11,12</sup> sobre a anatomia dos LMTs mediais foram publicados nos últimos cinco anos.

### Tipo de Estudo

Quanto à avaliação da anatomia do LMT, os estudos analisados apresentaram objetivos significativamente diferentes; alguns se centraram apenas na anatomia;<sup>2,4,8,11</sup> outros compararam os achados de exames de imagem (ressonância magnética [RM]) a dissecções anatômicas;<sup>9</sup> e outros fizeram correlações com a biomecânica do joelho.<sup>3,10</sup>

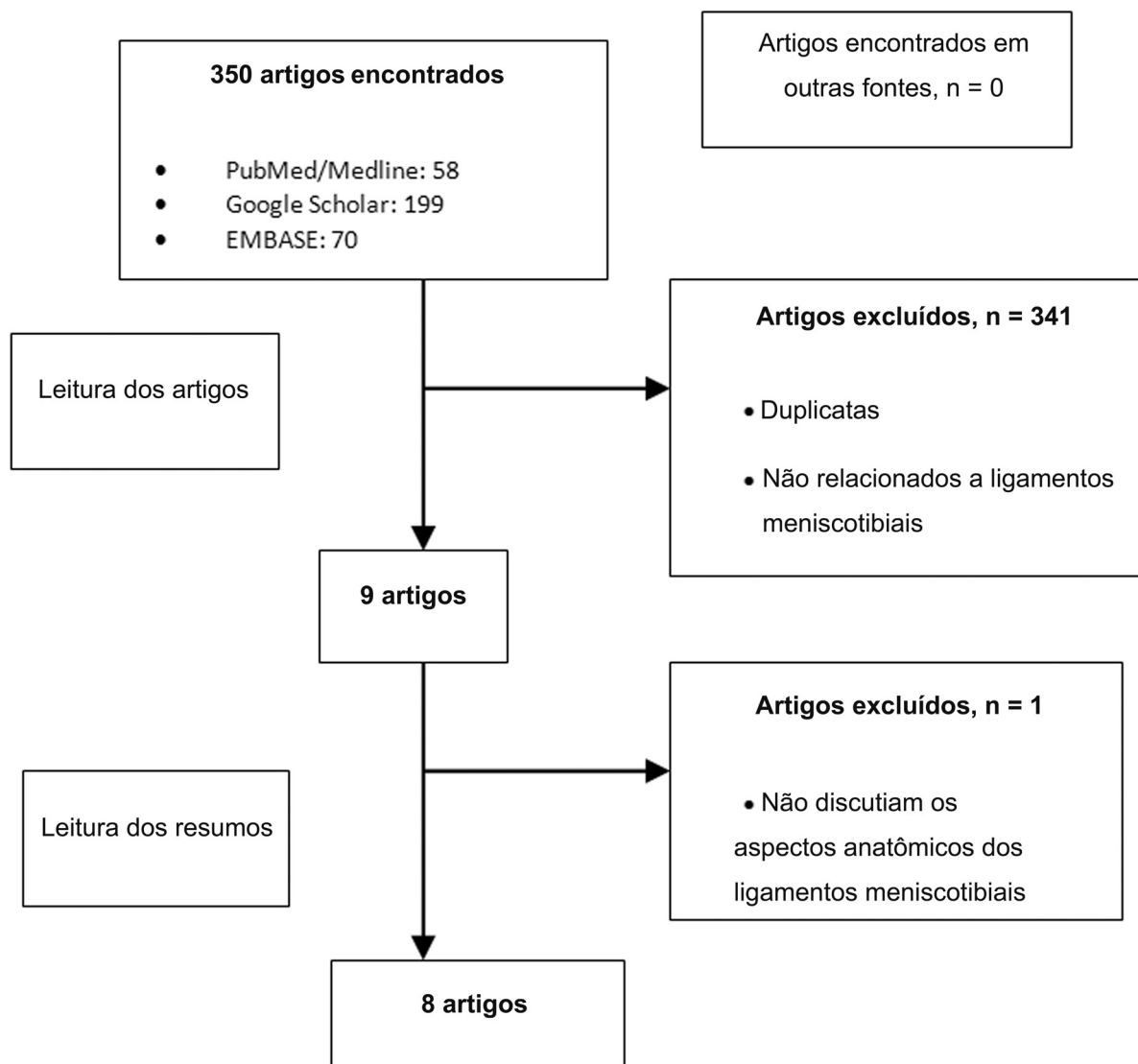
Ainda assim, todos desprezaram os achados, mas sem explicar a presença ou ausência de variações anatômicas na amostra ou realizar análise estatística para correlação dos dados obtidos.

### Amostras dos Estudos

A amostra total foi de 96 ligamentos nos 8 estudos analisados: 1 avaliou 24 ligamentos<sup>10</sup>; 2 analisaram 14,<sup>1-3,6,8-12</sup> e 1 avaliou 8 ligamentos.<sup>4</sup>

**Tabela 1** Características dos artigos selecionados

Autores	Ano	N	Tipo de estudo	Achado
El-khoury et al. <sup>2</sup>	1984	10	Dissecção anatômica de cadáveres e estudo histológico	Descrição qualitativa do ligamento meniscotibial medial
De Maeseneer et al. <sup>9</sup>	2000	6	Estudo comparativo de imagens de ressonância magnética e dissecção de cadáveres	Descrição qualitativa do ligamento meniscotibial medial
La Prade et al. <sup>4</sup>	2007	8	Dissecção de cadáver para avaliação da anatomia da porção medial do joelho	Descrição qualitativa do ligamento meniscotibial medial
Griffith et al. <sup>10</sup>	2009	24	Dissecção anatômica em cadáveres para avaliação da correlação biomecânica das estruturas mediais do joelho	Descrição qualitativa do ligamento meniscotibial medial
Liu et al. <sup>8</sup>	2010	10	Dissecção de cadáver para avaliação da anatomia da porção medial do joelho	Descrição qualitativa do ligamento meniscotibial medial e características morfológicas
Peltier et al. <sup>3</sup>	2015	10	Dissecção de cadáver para avaliação da ação do ligamento meniscotibial medial na instabilidade rotacional posteromedial do joelho	Descrição biomecânica antes e depois de lesão do ligamento meniscotibial
DePhillipo et al. <sup>11</sup>	2019	14	Dissecção de cadáver para avaliação dos aspectos anatômicos e histológicos entre a porção posterior do menisco medial e o ligamento meniscotibial medial	Descrição morfológica do ligamento meniscotibial, da inserção meniscocapsular da porção posterior do menisco medial, e suas peculiaridades histológicas
Cavaignac et al. <sup>12</sup>	2021	14	Dissecção de cadáver para avaliação da relação entre o tendão semimembranoso distal e o menisco medial	Descrição qualitativa do ligamento meniscotibial medial e das características morfológicas e histológicas de sua inserção no menisco medial e no tendão semimembranoso distal



**Fig. 2** Fluxograma da seleção de artigos.

### Achados dos Estudos

Dois estudos descrevem somente os achados anatômicos macroscópicos (descrição qualitativa do LMT medial e das características morfológicas).<sup>4,8</sup> Além da anatomia macroscópica, três estudos<sup>2,11,12</sup> realizaram uma análise histológica das amostras. Um estudo<sup>9</sup> comparou os achados de RM à dissecação anatômica pós-exame nas mesmas amostras. Por fim, dois estudos<sup>3,10</sup> avaliaram aspectos biomecânicos relacionados às estruturas mediais dos joelhos, e descreveram a anatomia das estruturas envolvidas.

### Discussão

Há poucos artigos sobre os aspectos anatômicos dos LMTs nas plataformas de pesquisa – encontramos apenas oito publicados nos últimos 40 anos, a maioria com descrições superficiais de suas características.

El-khoury et al.<sup>2</sup> realizaram a dissecação anatômica de dez joelhos de cadáveres, e observaram que o LMT é quase

sempre identificável como uma estrutura separada; no entanto, quanto à histologia, suas fibras se misturam às do ligamento colateral medial.

La Prade et al.<sup>4</sup> estudaram a anatomia medial do joelho por meio da dissecação anatômica de oito espécimes de cadáveres, e, entre outros achados, descreveram os LMTs como estruturas mais curtas e espessas do que os ligamentos meniscofemorais, fixadas apenas distalmente à borda da cartilagem articular do platô tibial medial. Liu et al.<sup>8</sup> analisaram dez amostras, com enfoque no ligamento colateral medial, e observaram outras estruturas durante a dissecação anatômica. Esses autores descreveram o LMT medial como sendo três vezes mais curto do que o ligamento meniscofemoral medial.

Alguns estudos tentaram correlacionar a anatomia observada nas dissecações a achados em técnicas de diagnóstico por imagem. De Maeseneer et al.<sup>9</sup> correlacionaram imagens de RM à dissecação anatômica de seis joelhos de cadáveres. Em relação aos LMTs, os autores<sup>9</sup> relataram que a extensão meniscotibial mais curta era originária da margem externa

inferior do menisco e se fixava no córtex tibial, inferiormente ao espaço articular; na RM, porém, os LMTs foram descritos apenas como estruturas de baixo sinal, similares a bandas, em localização profunda na porção superficial do ligamento colateral medial.

Griffith et al.<sup>10</sup> estudaram 24 joelhos, e avaliaram as estruturas mediais primárias e secundárias que participam da estabilidade biomecânica articular em diferentes graus de flexão. Esses autores<sup>10</sup> identificaram a presença de LMTs mediais relacionados à estabilidade nas rotações externa e interna em todos os espécimes, mas não fizeram descrições detalhadas da morfologia ligamentar.

Corroborando esses achados, Peltier et al.<sup>3</sup> demonstraram a presença de LMTs e seu papel na estabilidade do joelho em rotação em seu estudo com 10 amostras, no qual observaram um aumento nas rotações interna e externa na presença de lesão do LMT e LCA em comparação à lesão isolada do LCA.

Recentemente, DePhillipo et al.<sup>11</sup> estudaram 14 joelhos e observaram que os LMTs de todos os espécimes percorriam um ângulo oblíquo da tibia posterior até sua inserção proximal à borda posteroinferior do menisco medial; o comprimento médio desses ligamentos foi de 14,0 mm. A análise histológica revelou que os LMTs eram formados por fibras de colágeno de tipo I em disposição linear. Os autores<sup>11</sup> também mencionam que a inserção do LMT no corno posterior do menisco e a inserção meniscocapsular são comuns, e que não foram encontradas diferenças histológicas entre essas duas estruturas.

No entanto, em uma análise de 14 joelhos, Cavaignac et al.<sup>12</sup> descreveram os LMTs como o tecido que liga a borda posteroinferior do corno posterior do menisco medial ao platô tibial. Além disso, observaram inserções totalmente separadas das duas estruturas, uma na borda posteroinferior do menisco (para o LMT), e outra na borda posterossuperior (meniscocapsular).

Por fim, nota-se que há informações limitadas sobre os LMTs mediais, principalmente no que diz respeito à anatomia (em especial à vascularização e à inervação), com poucos estudos referentes a essa estrutura e outros compostos somente por descrições breves. Assim, mais pesquisas são necessárias, com ênfase na qualidade metodológica e no maior refinamento na descrição dos achados, para aumentar o conhecimento da anatomia do LMT. Isso contribuirá para o entendimento das patologias do joelho e seu tratamento.

As limitações deste trabalho foram o pequeno número de artigos, a ausência de achados anatômicos padronizados, e a grande variedade de metodologias utilizadas, o que impossibilitou a comparação entre os estudos.

## Conclusão

O LMT medial se origina na tibia e se insere na porção inferior do menisco. Sua principal função é estabilizar e manter o menisco em sua posição no platô tibial. No entanto, há uma quantidade limitada de informações sobre os LMTs mediais, principalmente no que diz respeito à anatomia, vascularização e inervação.

### Suporte Financeiro

Os autores declaram que não receberam apoio financeiro de fontes públicas, comerciais, ou sem fins lucrativos para a realização deste estudo.

### Conflito de Interesses

Os autores declaram não haver conflito de interesses.

## Referências

- Jeong JJ, Oh SB, Ji JH, Park SJ, Ko MS. Immediate arthroscopy following ORIF for tibial plateau fractures provide early diagnosis and treatment of the combined intra-articular pathologies. *Knee Surg Sports Traumatol Arthrosc* 2019;27(10):3327–3333
- El-Khoury GY, Usta HY, Berger RA. Meniscotibial (coronary) ligament tears. *Skeletal Radiol* 1984;11(03):191–196
- Peltier A, Lording T, Maubisson L, Ballis R, Neyret P, Lustig S. The role of the meniscotibial ligament in posteromedial rotational knee stability. *Knee Surg Sports Traumatol Arthrosc* 2015;23(10):2967–2973
- LaPrade RF, Engebretsen AH, Ly TV, Johansen S, Wentorf FA, Engebretsen L. The anatomy of the medial part of the knee. *J Bone Joint Surg Am* 2007;89(09):2000–2010
- Hauch KN, Villegas DF, Haut Donahue TL. Geometry, time-dependent and failure properties of human meniscal attachments. *J Biomech* 2010;43(03):463–468
- Seitz A, Kasisari R, Claes L, Ignatius A, Dürselen L. Forces acting on the anterior meniscotibial ligaments. *Knee Surg Sports Traumatol Arthrosc* 2012;20(08):1488–1495
- Millar AP. Meniscotibial ligament strains: a prospective survey. *Br J Sports Med* 1991;25(02):94–95
- Liu F, Yue B, Gadikota HR, et al. Morphology of the medial collateral ligament of the knee. *J Orthop Surg Res* 2010;5:69
- De Maeseeneer M, Van Roy F, Lenchik L, Barbaix E, De Ridder F, Osteaux M. Three layers of the medial capsular and supporting structures of the knee: MR imaging-anatomic correlation. *Radiographics* 2000;20(Spec No):S83–S89
- Griffith CJ, LaPrade RF, Johansen S, Armitage B, Wijdicks C, Engebretsen L. Medial knee injury: Part 1, static function of the individual components of the main medial knee structures. *Am J Sports Med* 2009;37(09):1762–1770
- DePhillipo NN, Moatshe G, Chahla J, et al. Quantitative and Qualitative Assessment of the Posterior Medial Meniscus Anatomy: Defining Meniscal Ramp Lesions. *Am J Sports Med* 2019;47(02):372–378
- Cavaignac E, Sylvie R, Teulières M, et al. What Is the Relationship Between the Distal Semimembranosus Tendon and the Medial Meniscus? A Gross and Microscopic Analysis From the SANTI Study Group. *Am J Sports Med* 2021;49(02):459–466