



COMPLICAÇÕES GASTROINTESTINAIS CAUSADAS PELO CORONAVÍRUS (COVID-19)

GASTROINTESTINAL COMPLICATIONS OF CORONAVIRUS DISEASE (COVID-19)

Marcelo Augusto Fontenelle **RIBEIRO-JUNIOR**^{1,2,3}, Samara de Souza **AUGUSTO**⁴, Yasmin Garcia Batista **ELIAS**⁴, Cássia Tiemi Kawase **COSTA**⁴, Paola Rezende **NÉDER**⁴

RESUMO – RACIONAL: Atualmente, entende-se que o vírus SARS-CoV-2 é capaz de infectar diretamente células-alvo por acoplamento ao receptor da enzima conversora de angiotensina 2 (ECA 2), por isso tecidos que contêm altos níveis de ECA 2 estão mais suscetíveis a infecção, como as células epiteliais dos alvéolos pulmonares, os enterócitos do intestino delgado, os colangiócitos e o endotélio vascular. **OBJETIVO:** Levando em consideração as manifestações atípicas da COVID-19 e a dificuldade na suspeita diagnóstica precoce, esta revisão busca apresentar possíveis complicações gastrointestinais da doença. **MÉTODO:** A busca foi realizada com o descritor "Gastrointestinal complication of COVID" nas bases de dados PubMed, Medline e SciELO e dada à natureza heterogênea dos textos adicionados a esta revisão, optou-se pela realização uma síntese qualitativa narrativa dos dados disponíveis. Foram selecionados 28 artigos para análise qualitativa sobre o tema, sendo principalmente relatos e séries de casos, além de duas coortes retrospectivas e um caso-controle. Os estudos tratavam de complicações hemorrágicas, trombóticas, isquêmicas, perforativas, além de pancreatite aguda e pneumatose intestinal. **RESULTADOS:** Diversos autores sugerem que o vírus tenha um papel direto no dano às células da mucosa gastrointestinal. Os estudos relatam casos de hemorragia gastrointestinal, assim como fenômenos trombóticos e isquêmicos, reforçando o papel do SARS-CoV-2 nos distúrbios de coagulação. Casos de perfuração intestinal e pancreatite também foram associados à COVID-19. **CONCLUSÃO:** Uma vez que a relação entre altos níveis de ECA 2 no trato gastrointestinal e a sua maior suscetibilidade a infecção direta pelo vírus SARS-CoV-2 esteja estabelecida, é importante estar atento para as diferentes manifestações e complicações gastrointestinais e serem elas diagnosticadas e tratadas precocemente.

DESCRITORES: Infecções por coronavirus. SARS-CoV. Trato gastrointestinal. Hemorragia. Isquemia. Pancreatite.

Mensagem central

As complicações gastrointestinais devido à afinidade do vírus para os receptores ACE2 dentro das células no contexto atual da pandemia de COVID-19 devem ser incluídas no hall de manifestações atípicas para diagnóstico precoce e tratamento adequado.

Perspectivas

Esta revisão analisou as complicações gastrointestinais em pacientes com COVID-19 encontradas em 28 estudos. Elas foram estratificadas em cinco categorias: hemorragia gastrointestinal; trombose e isquemia; perfuração; pancreatite aguda e pneumatose intestinal. Sabendo da dificuldade na suspeita diagnóstica precoce, foram abordadas a fisiopatologia e seus desfechos.

ABSTRACT – BACKGROUND: It is currently understood that severe acute respiratory syndrome coronavirus-2 (SARS-CoV-2) directly enters target cells by binding to the angiotensin-converting enzyme 2 (ACE2) receptor. Accordingly, tissues with high expression levels of ACE2 are more susceptible to infection, including pulmonary alveolar epithelial cells, small intestine enterocytes, cholangiocytes, and vascular endothelial cells. Considering the atypical manifestations of COVID-19 and the challenges of early diagnosis, this review addresses the possible gastrointestinal complications of the disease. **METHOD:** The phrase "Gastrointestinal complication of COVID" was searched in the PubMed, Medline, and SciELO databases. Due to the heterogeneity of the studies included in the present review, a narrative synthesis of the available qualitative data was performed. **RESULT:** The literature search retrieved 28 articles, primarily case reports and case series, for the qualitative analysis of gastrointestinal complications of COVID-19, in addition to two retrospective cohort and one case-control. The studies focused on hemorrhagic, thrombotic, ischemic, and perforation complications, in addition to acute pancreatitis and pneumatosis intestinalis. **CONCLUSION:** There is a straight relationship between high expression levels of ACE2 in the gastrointestinal tract and its greater susceptibility to direct infection by SARS-CoV-2. So, it is important to consider the gastrointestinal infection manifestations for early diagnosis and treatment trying to avoid more serious complications and death.

HEADINGS: Coronavirus infections. SARS-CoV. Gastrointestinal tract. Hemorrhage. Ischemia. Pancreatitis.



www.facebook.com/abcdrevista



www.instagram.com/abcdrevista



www.twitter.com/abcdrevista

Trabalho realizado na ¹Disciplina de Cirurgia Geral e do Trauma, Pontifícia Universidade Católica de São Paulo, Sorocaba, SP, Brasil; ²Laboratório de Transplante e Cirurgia do Fígado, Faculdade de Medicina, Universidade de São Paulo, São Paulo, SP, Brasil; ³Faculdade de Ciências Médicas de São José dos Campos Humanitas, Medicina, São Paulo, Brasil; ⁴Universidade Santo Amaro, São Paulo, SP, Brasil

Como citar esse artigo: Ribeiro-Junior MAF, Augusto SS, Batista Elias YGB, Costa CTK, Néder PR. Arq Bras Cir Dig. 2021(3):e1620. <https://doi.org/10.1590/0102-672020210002e1620>.

Correspondência:

Marcelo Augusto Fontenelle Ribeiro Junior
E-mail: drmribeiro@gmail.com

Fonte de financiamento: Nenhum.

Conflito de interesses: Nenhum.

Recebido 16/04/2021

Aceito 20/08/2021

INTRODUÇÃO

Em dezembro de 2019 na cidade de Wuhan, China, foram reportados casos de pneumonia viral associada com a síndrome respiratória aguda grave, e em janeiro de 2020 foi identificado o novo coronavírus (SARS-CoV-2), responsável pela doença hoje conhecida como COVID-19^{39,43,48}. Em 11 de março de 2020, após uma rápida disseminação pelos continentes, a Organização Mundial de Saúde (OMS) declarou emergência de saúde pública de interesse internacional, caracterizada como pandemia⁴⁷. Até o início do mês de janeiro de 2021 foram confirmados pela Universidade John Hopkins 92.240.036 casos no mundo, sendo que destes, 1.975.707 foram fatais¹⁷.

A partir do mês de setembro de 2020 o mundo vem passando por uma segunda onda, associada não só ao novo aumento do número de casos, como também ao surgimento de novas variantes virais^{12,15}.

Os principais sintomas identificados são febre, tosse seca, dispnéia, fadiga, mialgia e cefaléia⁴⁵. Ainda que pouco direcionado para a doença, sintomas extrapulmonares foram descritos desde o início da pandemia, sendo os gastrointestinais de maior relevância. Alguns pacientes apresentam no começo da doença, dentre as manifestações gastrointestinais, náusea, vômitos, diarreia, dor abdominal e anorexia^{8,28,31,37,45}. Outros, ainda, seguiram sem qualquer apresentação de sintomas respiratórios^{16,20,41}.

Atualmente, entende-se que o vírus SARS-CoV-2 é capaz de infectar diretamente células-alvo por acoplamento ao receptor da enzima conversora de angiotensina 2 (ECA 2); por isso, tecidos que contêm altos níveis de ECA 2 estão mais suscetíveis a infecção. Dentre eles, o de maior concentração são as células epiteliais dos alvéolos pulmonares, os enterócitos do intestino delgado, os colangiócitos e o endotélio vascular^{1,8,18,20,31,38,46}. A ECA 2 age na regulação da resposta inflamatória, e sua distribuição em órgãos abdominais possivelmente explica os sintomas extrapulmonares encontrados em alguns pacientes.

Há alteração celular resultando em inflamação intestinal e hepática, assim como alteração na microbiota intestinal^{1,21}.

Além disso, a coexistência de manifestações gastrointestinais e respiratórias podem implicar em maior gravidade da doença. No entanto, esses sintomas gastrointestinais podem ser subdiagnosticados, pois geralmente aparecem no início da doença e são autolimitados, o que dificulta correlacioná-los com o diagnóstico de COVID-19²⁰.

Levando em consideração as manifestações atípicas e a dificuldade na suspeita diagnóstica precoce, esta revisão busca apresentar as possíveis complicações gastrointestinais dentro do contexto atual da pandemia pelo COVID-19.

MÉTODO

Estratégia da pesquisa

Busca na literatura foi realizada em novembro de 2020 com o descritor "Gastrointestinal complication of COVID", nas bases de dados PubMed, Medline e SciELO. Todos os artigos encontrados em inglês e espanhol foram incluídos. Nenhum filtro de tipo de estudo ou data foi usado inicialmente.

Triagem e síntese de evidências

A busca resultou em 587 registros. Após a exclusão de 248 artigos duplicados, 339 foram analisados quanto ao título e resumo, com exclusão de seis por datas incompatíveis (publicações antes de 2020), e 227 por serem direcionados para outros assuntos. Dos 106 restantes, outros 81 foram excluídos por tratarem de envolvimento gastrointestinal da COVID-19, mas não tratarem diretamente das complicações. Outros quatro artigos foram inseridos manualmente devido à sua relevância. Por fim, 29 artigos foram selecionados para esta revisão (Figura 1).

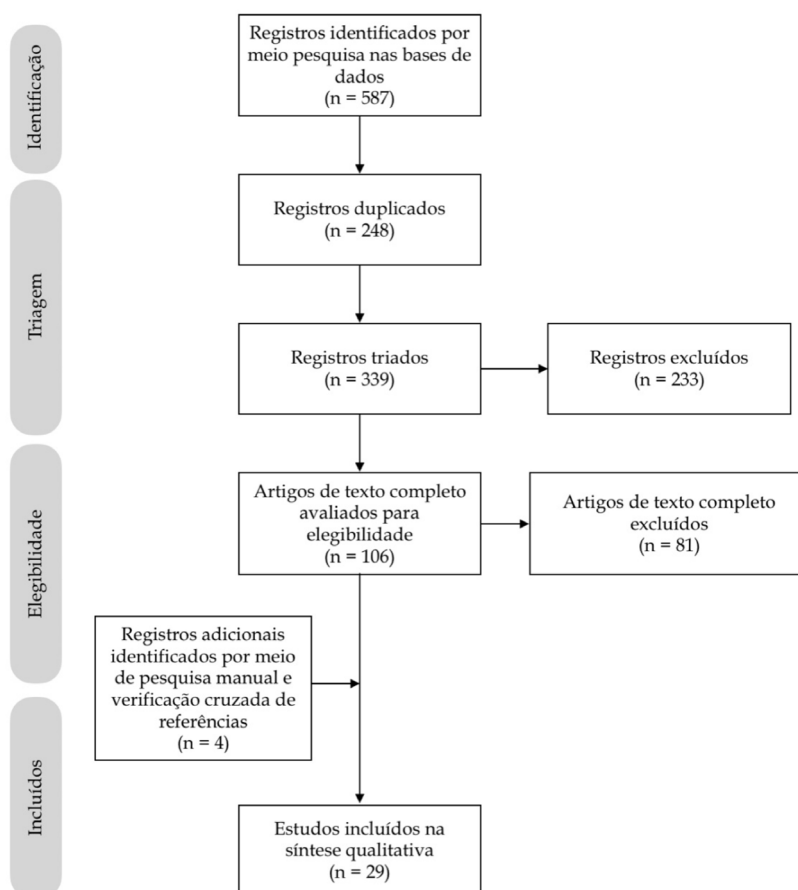


Figura 1 -Diagrama de fluxo PRISMA para identificação e triagem de artigos.

Análise de dados

Dada à natureza heterogênea dos textos adicionados a esta revisão, optou-se pela realização de uma síntese qualitativa narrativa dos dados disponíveis.

RESULTADOS

Dentre os 28 artigos ocorreram principalmente relatos e séries de casos, duas coortes retrospectivas e um caso-controle. Os estudos tratavam de complicações hemorrágicas, trombóticas, isquêmicas, perfurativas, além de pancreatite aguda e pneumatose intestinal^{13-7,9-11,13,14,18,19,22-27,29,30,32-36,40,42,44}. (Tabelas 1 a 5)

Hemorragia gastrointestinal

Diante das manifestações atípicas encontradas no curso da COVID-19, o atendimento primário aos pacientes com queixas extrapulmonares pode passar sem diagnóstico precoce, e evoluir para graves complicações quando associados aos quadros respiratórios. Os sintomas gastrointestinais são comumente apresentados logo de início, e tendem a evoluir em formas mais graves da doença, em alguns casos sendo os únicos sintomas²⁰.

O caso apresentado por Amarapurkar et al.³ descreve um paciente com hipótese diagnóstica inicial de abdome agudo por enterite hemorrágica. Na admissão, apresentava quadro de dor abdominal intensa e vômitos, sendo indicada tomografia de abdome. Características inespecíficas do exame como parede

Tabela 1 - Hemorragia gastrointestinal

Título	Autor	Tipo de estudo	Complicações	n	Desfecho
A severe coronavirus disease 2019 patient with high-risk predisposing factors died from massive gastrointestinal bleeding: a case report	Chen et al. ⁷	Relato de caso	Hemorragia gastrointestinal maciça	1	Morte (n=1)
Hemorrhagic enteritis and COVID-19: causality or coincidence	Amarapurkar et al. ³	Relato de caso	Enterite hemorrágica	1	Alta (n=1)
Peptic ulcer disease as a common cause of bleeding in patients with coronavirus disease 2019	Melazzini et al. ³⁵	Relato de caso	Hemorragia gastrointestinal por úlcera péptica	5	Morte (n=1) Alta (n=4)
Uncommon presentation of COVID-19: gastrointestinal bleeding	Gulen et al. ²²	Relato de caso	Hemorragia gastrointestinal	1	Alta (n=1)
Upper gastrointestinal bleeding caused by SARS-CoV-2 infection	Li et al. ²⁹	Relato de caso	Hemorragia esofágica	1	Morte (n=1)
Upper gastrointestinal bleeding in COVID-19 inpatients: incidence and management in a multicenter experience from Northern Italy	Mauro et al. ³³	Coorte retrospectiva	Hemorragia gastrointestinal alta	23	Alta (n=18) Morte (n=5)
Clinical and intestinal histopathological findings in SARS-CoV-2/ COVID-19 patients with hematochezia	Cho et al. ¹¹	Relato de caso	Hemorragia gastrointestinal baixa	2	Alta (n=2)
Self-limited gastrointestinal bleeding in COVID-19	Barret et al. ⁴	Série de casos	Hemorragia gastrointestinal	6	Resolução espontânea (n=6)
Gastrointestinal bleeding in patients with coronavirus disease 2019: a matched case-control study	Martin et al. ³²	Caso-controle pareado 1:2, retrospectivo, multicêntrico	Hemorragia gastrointestinal	41	Sem necessidade de intervenção (n=34) Intervenção com hemostasia (n=7)
Gastrointestinal bleeding in patients with severe SARS-CoV-2	Gadiparthi et al. ¹⁹	Série de casos	Hemorragia gastrointestinal	3	Resolvido (n=2) Recorrente (n=1)

Tabela 2 - Trombose e isquemia

Título	Autor	Tipo de estudo	Complicações	n	Desfecho
Superior mesenteric artery thrombosis and acute intestinal ischemia as a consequence of COVID-19 Case report infection	Cheung et al. ¹⁰	Relato de caso	Trombose de artéria mesentérica superior e isquemia intestinal aguda	1	Alta (n=1)
Perforated acute abdomen in a patient with COVID-19: an atypical manifestation of the disease	Corrêa Neto et al. ¹³	Relato de caso	Isquemia gastrointestinal	1	Morte (n=1)
Gastrointestinal complications in critically ill patients with COVID-19	Kaafarani et al. ¹⁸	Série de casos	Íleo paralítico; Síndrome Ogilvie-like; Injúria hepática; Isquemia intestinal	141	Morte (n=21)
Coronavirus disease 2019 (COVID-19) and ischemic colitis: an under-recognized complication	Chan et al. ⁶	Relato de caso	Colite isquêmica	1	Morte (n=1)
Acute mesenteric thrombosis in two patients with COVID-19. Two cases report and literature review	Rodriguez-Nakamura et al. ⁴⁰	Relato de caso e revisão da literatura	Trombose mesentérica	2	Alta (n=1) Morte (n=1)
A case report on spontaneous hemoperitoneum in COVID-19 patient	Karki et al. ²⁶	Relato de caso	Infarto esplênico e hemoperitônio	1	Resolução espontânea (n=1)

Tabela 3 - Perfuração

Título	Autor	Tipo de estudo	Complicações	n	Desfecho
Bowel perforation in a COVID-19 patient: case report	De Nardi et al. ¹⁴	Relato de caso	Perfuração de cólon direito	1	Alta (n=1)
Paralytic ileus: a potential extrapulmonary manifestation of severe COVID-19	Ibrahim et al. ²⁴	Relato de caso	Íleo paralítico e perfuração do cólon	2	Recuperação (n=1) Diálise (n=1)
Gastrointestinal perforation in a critically ill patient with COVID-19 pneumonia	Dick et al. ²⁵	Relato de caso	Perfuração de úlcera péptica	1	Morte (n=1)
Intestinal perforation caused by COVID-19	Nahas et al. ³⁶	Relato de caso	Perfuração de cólon esquerdo	1	Morte (n=1)

Tabela 4 - Pancreatite aguda

Título	Autor	Tipo de estudo	Complicações	n	Desfecho
SARS-CoV RNA detection in a pancreatic pseudocyst sample	Schepis et al. ⁴²	Relato de caso	Pseudocisto pancreático	1	-
COVID-19 presenting as acute pancreatitis	Aloysius et al. ²	Relato de caso	Pancreatite aguda	1	Alta (n=1)
Recurrent acute pancreatitis in a patient with COVID-19 infection	Cheung et al. ⁹	Relato de caso	Pancreatite aguda recorrente	1	Recorrente (n=1)
Case report: novel coronavirus - potential cause of acute pancreatitis?	Bokhari et al. ⁵	Relato de caso	Pancreatite aguda	1	Alta (n=1)
Coronavirus disease-19 (COVID-19) associated with acute necrotizing pancreatitis (ANP)	Kumaran et al. ²⁷	Relato de caso	Pancreatite aguda necrotizante	1	Recuperação (n=1)
Coronavirus disease-19 (COVID-19) associated with severe acute pancreatitis: case report on three family members	Hadi et al. ²³	Relato de caso	Pancreatite aguda	3	Unidade de terapia intensiva (n=2) Morte (n=1)
Pancreatic injury patterns in patients with COVID-19 pneumonia	Wang et al. ⁴⁴	Série de casos	Pancreatite aguda; Injúria hepática	52	-
ACE2 expression in pancreas may cause pancreatic damage after SARS-CoV-2 infection	Liu et al. ³⁰	Coorte	Pancreatite aguda	121	-

Tabela 5 - Pneumatose intestinal

Título	Autor	Tipo de estudo	Complicações	n	Desfecho
Pneumatosis intestinalis in COVID-19	Meine et al. ³⁴	Relato de caso	Pneumatose intestinal	1	Alta (n=1)

do intestino delgado de segmento longo espessa, com parede provavelmente representando hemorragia com ascite leve direcionaram o caso para uma laparotomia exploradora com ressecção de segmento intestinal e ileostomia. A histopatologia revelou extensas hemorragias transmuralis, com presença de fibrinas dentro dos capilares. No pós-operatório o RT-PCR foi positivo, sem outras intercorrências clássicas da COVID-19. Neste caso, o paciente apresentou apenas sintomas extrapulmonares, levando à hipótese de que os sintomas gastrointestinais podem existir independentemente dos sintomas respiratórios.

Em se tratando de cursos semelhantes da doença, diversos autores sugerem que o vírus tenha um papel direto no dano às células da mucosa gastrointestinal^{4,7,20,22,32,35}. O sangramento gastrointestinal, uma das complicações extrapulmonares mais comuns, pode ocorrer por razões primárias ou secundárias, quer seja devido à invasão direta do vírus quer por hipóxia dos tecidos devido à coagulopatia existente em pacientes que desenvolveram a doença²².

O estudo retrospectivo realizado por Mauro et al.³³ avaliou pacientes com sinais de hemorragia digestiva alta, confirmados positivos para COVID-19. A idade média era de 75 anos, e após endoscopia digestiva alta realizada em alguns pacientes, o achado mais comum foi a úlcera péptica em 44%, seguida de gastrite hemorrágica em 22%. Dos 23 pacientes, 18 foram de alta, e a mortalidade foi de 21,7% com cinco por piora da infecção.

Em concordância com os dados apresentados no estudo de Mauro et al.³³, um estudo de caso-controle (1:2) retrospectivo multicêntrico, os sangramentos gastrointestinais foram associados a uma média de 2-13% dos pacientes com COVID-19. Aqueles que apresentavam sangramento gastrointestinal

foram pareados com os controles, com equivalência de quadro clínico e gravidade do COVID-19. Destes, 80% apresentavam sangramento gastrointestinal superior, com predominância de úlceras gástricas ou duodenais e esofagite, e 50% sangramento gastrointestinal inferior, principalmente por úlceras retais³².

Outra série de casos, estudados por Barrett et al.⁴, com infecção por SARS-CoV-2, confirmada em seis pacientes com sangramento gastrointestinal demonstrou aumento no risco de sangramento entre os pacientes com COVID-19. Todos estes pacientes, com idades entre 66 e 77 anos, possuíam uma ou mais comorbidades. A apresentação do sangramento se deu por hematoquezia (n=2), melena (n=2), isquemia do membro inferior esquerdo (n=1) e apenas dispnéia (n=1). De todos, quatro apresentavam, concomitantemente, os sintomas mais comuns de COVID-19. Os autores sugerem que a ação direta do vírus leva à lesão da mucosa e ao desenvolvimento da hemorragia gastrointestinal.

É possível confirmar as hipóteses de lesão direta causada ao epitélio intestinal em relatos de caso como o apresentado por Li et al.²⁹. Um homem de 77 anos, com sintomas característicos da COVID-19, foi diagnosticado para doença. Dentre os 98 internados, foi o único a evoluir com vômitos em borra de café, indicando hemorragia digestiva alta. Durante endoscopia digestiva alta, foram encontradas lesões herpéticas e úlceras superficiais que foram biopsiadas e confirmadas para RNA SARS-CoV-2 com infecção direta pelo vírus ao esôfago, levantando a hipótese da teoria de que a ECA 2 é a via de acesso às células gastrointestinais.

Atualmente já se sabe que as células epiteliais do trato gastrointestinal expressam ECA 2, que é o receptor de entrada viral; mas, ainda se discute se o SARS-CoV-2 pode causar dano

direto ao epitélio gastrointestinal e resultar em ulceração e sangramento^{4,7,19,32}. Outra possível causa para o sangramento gastrointestinal é a coagulopatia, frequente nos pacientes com a COVID-19, pelo estado de hipercoagulabilidade associados ao processo fisiopatológico da doença¹¹. Em função disso, o tratamento inclui a anticoagulação profilática, aumentando o risco de sangramentos gastrointestinais associados a doença⁴.

Trombose e isquemia

A disfunção de coagulação é uma das principais causas de morte em pacientes com infecção grave por COVID-19, que têm maior probabilidade de apresentar estado de hipercoagulabilidade, com manifestação de coagulação intravascular devido a dano local^{10,13}. Coagulopatia, níveis elevados de dímero-D e de fibrinogênio no momento da admissão hospitalar por COVID-19 foram associados ao pior curso clínico, com maior risco de trombooses micro e macro-circulatórias, e maior taxa de mortalidade nos internados^{6,10}.

A ausência de fatores predisponentes importantes para a formação tromboembólica em um paciente que desenvolveu trombose da artéria mesentérica superior e isquemia intestinal aguda sugeriu e reforça a teoria de que há relação causal entre COVID-19 e hipercoagulabilidade¹⁰. No caso relatado por Correa Neto et al.¹³, uma paciente tinha aumento de D-dímero com PCR positivo para COVID, além de tomografia computadorizada demonstrando pneumotórax e extenso pneumoperitônio, sendo o último provocado por isquemia de todo o trato gastrointestinal seguida de perfuração do cólon. Os autores consideraram os fenômenos sépticos e tromboembólicos que deram início ao quadro clínico descrito como causados, direta ou indiretamente, pela infecção viral.

Corroborando com os outros estudos apresentados, em um relato de caso de colite isquêmica manifestada por episódios de diarreia sanguinolenta, os autores reafirmam a teoria da ECA-2 na infecção direta do trato gastrointestinal e descrevem o estado de hipercoagulabilidade promovido pelo vírus como sendo um dos principais fatores de risco para a complicação apresentada⁶. Nos casos reportados por Rodriguez-Nakamura et al.⁴⁰, dois pacientes com COVID-19 evoluíram com trombose mesentérica aguda, sendo que um deles apresentava hemoperitônio e necrose intestinal, enquanto o outro trombose das veias mesentérica e porta, reforçando a importância de considerar complicações trombóticas por COVID-19.

Um paciente de 32 anos sem comorbidades conhecidas apresentou infarto e laceração esplênicos, e coleção intraperitoneal nos espaços periesplênico, peri-hepático e cavidade pélvica, com resolução espontânea. Os autores discutem a evidência de fenômenos tromboembólicos comuns na COVID-19, provavelmente resultante de infiltração viral do endotélio, com reação imune e infiltração linfocítica, levando a vasculite leucocitoclástica e hiperplasia de pequenos vasos, com espessamento e estenose, podendo levar a infartos viscerais, como no caso descrito²⁶. Kaafarani et al.¹⁸ analisaram 141 pacientes com complicações gastrointestinais em pacientes com COVID-19. Desses, quatro pacientes tiveram íleo grave e apresentaram achados clínicos e radiológicos relativos à isquemia intestinal, necessitando de operação de emergência e ressecção intestinal. Trombose de pequenos vasos induzida por SARS-CoV-2 ou enteroneuropatia viral são duas hipóteses possíveis que justificam investigações adicionais.

O manejo destes pacientes deve incluir testes de coagulação, como coagulograma, contagem de plaquetas e D-dímero, auxiliando na determinação do prognóstico e das dosagens de agentes anticoagulantes, e estudos de imagem, a fim de realizar diagnósticos precoces e aumentar as chances de sobrevivência^{10,40}. É importante lembrar que a terapia trombolítica deve ser utilizada criteriosamente, considerando que tais eventos podem ser auto-limitados e que a COVID-19 também está

associada com trombocitopenia e coagulopatia, com risco de desenvolvimento de coagulação intravascular disseminada²⁶. Além disso, medidas de profilaxia devem ser implementadas durante a internação e após a alta⁴⁰.

Perfuração

Em relato de caso, De Nardi et al.¹⁴ apresentaram um paciente infectado pelo COVID-19 que evoluiu com perfuração de cólon ascendente. No caso descrito, superdistensão aguda do cólon direito, sem obstrução mecânica, levou à perfuração colônica. A fisiopatologia deste evento ainda é desconhecida; no entanto, achados como proteína ECA 2 e receptor celular para SARS-CoV-2 foram obtidos nas células glandulares de epitélio gástrico, duodenal e retal, o que sugere tropismo do SARS-CoV-2 pelas células do trato gastrointestinal. Outra hipótese se refere com a característica neuroinvasiva dos coronavírus, o que pode gerar desequilíbrio na inervação autonômica do cólon, alterando a sua motilidade^{14,24}.

Em outro relato Ibrahim et al.²⁴ apresentaram um caso com dilatação do intestino grosso extensa e perfuração do cólon transverso médio; porém, a histopatologia da peça ressecada mostrou necrose gordurosa, inflamação aguda, proliferação fibroblástica reativa e hemorragia. No entanto, os vasos mesentéricos estavam pérvios na imagem, sugerindo que a etiologia poderia ser microtrombose induzida por SARS-CoV-2. Foi aventada a hipótese de que o SARS-CoV-2 causa inflamação das células endoteliais vasculares, levando à função microcirculatória prejudicada em diferentes leitos vasculares.

No relato de caso de Dick et al.²⁵, um paciente com quadro típico e RT-PCR para SARS-CoV-2 positivo, foi submetido à ventilação mecânica e alimentação parenteral, passando a apresentar distensão abdominal importante. Realizada aspiração do conteúdo abdominal, semelhante ao da alimentação, suspeitaram de perfuração gastrointestinal, que foi confirmada posteriormente pelo teste de azul de metileno. A possível causa para a complicação foi uma úlcera, sendo mais uma vez levantada a hipótese da ECA2 como via de infecção do TGI pelo vírus.

Nahas et al.³⁶, assim como De Nardi et al.¹⁴, descreveram um caso de perfuração colônica, desta vez em sua porção descendente. Um paciente de 92 anos foi submetido a cirurgia de urgência devido obstrução intestinal por tumor retal, evoluindo no 10º dia de pós-operatório com sintomas de COVID-19, confirmado por PCR de swab oro e nasofaríngeo, além de dor abdominal e oligúria. Uma perfuração puntiforme de cólon descendente foi identificada e tratada em laparotomia exploradora. Após evolução desfavorável do quadro e óbito, a análise anatomopatológica foi evidenciou trombose da microcirculação local, que os autores consideraram como fator desencadeante para isquemia e perfuração da parede do cólon³⁶.

Pancreatite aguda

É de conhecimento o fato de que os receptores da ECA 2 podem desempenhar papel na patogênese da COVID-19, sendo que, essas proteínas transmembrana são expressas mais no pâncreas do que no pulmão. Além disso, dados de sequenciamento de RNA de célula única indicaram que ECA 2 foi expresso nas glândulas exócrinas e nas ilhotas do pâncreas^{2,5,9,23,30,42,44}.

Schepis et al.⁴² relataram, pela primeira vez na literatura, a detecção quantitativa de RNA SARS-CoV-2 no fluido de uma coleção pancreática, o que endossa o envolvimento do sistema gastrointestinal e, particularmente do pâncreas, na infecção pelo COVID-19.

No entanto, não está claro se pancreatite aguda relacionada à COVID-19 é devida ao efeito citopático direto de replicações virais locais ou indiretamente por resposta imune prejudicial gerada pelo vírus^{2,5,9,30,42,44}.

Liu F et al.³⁰ demonstraram que aproximadamente 1-2% dos pacientes não graves e 17% dos graves com COVID-19 tiveram lesão pancreática. Esses dados clínicos mostram que a lesão pancreática pode ocorrer, principalmente naqueles com doença grave.

Portanto, os sintomas gastrointestinais e a dor abdominal em pacientes com COVID-19 devem ser cuidadosamente avaliados. A dosagem dos níveis de amilase e lipase e a realização de estudos de imagem como TC de abdome e pelve podem ser vitais, permitindo diagnóstico e intervenção precoces e, conseqüentemente, melhores desfechos^{5,23,27}.

Pneumatose intestinal

O SARS-CoV-2 usa o receptor ECA 2 para a entrada na célula e a serina protease TMPRSS2 para o priming da proteína S. Essas duas proteínas são altamente coexpressas não apenas nas células alveolares tipo 2, mas também nos enterócitos do íleo e cólon, sugerindo que o vírus pode invadir o trato digestivo. A transmissão feco-oral é via possível de transmissão do SARS-CoV-2, que pode ser detectado nas fezes em cerca de 50% dos pacientes com COVID-19. No entanto, não há correlação clara entre os sintomas gastrointestinais e vírus detectáveis nas fezes. A patogenia da pneumatose intestinal é pouco conhecida; acredita-se que a microbiota intestinal pode ser alterada, e ela pode resultar do gás intraluminal produzido pelo crescimento excessivo de bactérias formadoras de gás, com subsequente difusão deste gás na submucosa. O gás pode entrar na parede intestinal devido à coexistência de aumento da pressão intraluminal, ruptura da mucosa e aumento da permeabilidade; além disso, a produção excessiva de hidrogênio devido ao crescimento bacteriano pode levar à supersaturação de gás, sobrecarregando a capacidade de difusão na corrente sanguínea e, conseqüentemente, a geração de formações císticas contendo gás³⁴.

CONCLUSÃO

Uma vez que a relação entre altos níveis de ECA2 no trato gastrointestinal e a sua maior suscetibilidade à infecção direta pelo vírus SARS-CoV-2 esteja estabelecida, é importante estar atento com as diferentes manifestações e complicações gastrointestinais. As mais importantes são hemorragia digestiva, fenômenos trombóticos e isquêmicos, perfurações, pancreatite e, menos comumente, pneumatose intestinal. Portanto, ao manejar pacientes portadores do vírus, ou mesmo inicialmente sem o diagnóstico de COVID-19, todas as manifestações digestivas devem ser consideradas, diagnosticadas e tratadas precocemente, a fim de evitar complicações ainda mais graves e óbitos.

REFERÊNCIAS

1. Abbas Z, Zaheer R. Clinical insight into the involvement of gut and liver by COVID-19. *J Pak Med Assoc.* 2020;70(6):952-953.
2. Aloysius M, Thatti A, Gupta A, Sharma N, Bansal P, Goyal H. COVID-19 presenting as acute pancreatitis. *Pancreatol.* 2020;20(5):1026-1027. doi: 10.1016/j.pan.2020.05.00.003.
3. Amarapurkar AD, Vichare P, Pandya N, Deshpande S. Haemorrhagic enteritis and COVID-19: causality or coincidence. *J Clin Pathol.* 2020;73(10):686. doi: 10.1136/jclinpath-2020-206743.
4. Barrett LF, Lo KB, Stanek SR, Walter JW. Self-limited gastrointestinal bleeding in COVID-19. *Clin Res Hepatol Gastroenterol.* 2020;44(4):77-80. doi: 10.1016/j.clinre.2020.06.015.
5. Bokhari SMMA, Mahmood F. Case Report: Novel Coronavirus-A Potential Cause of Acute Pancreatitis? *Am J Trop Med Hyg.* 2020;103(3):1154-1155. doi: 10.4269/ajtmh.20-0568.
6. Chan K, Lim S, Damati A, Maruboyina SP, Bondili L, Abu Hanoud A, Slim J. Coronavirus disease 2019 (COVID-19) and ischemic colitis: An under-recognized complication. *Am J Emerg Med.* 2020;38(12):2758.e1-2758.e4. doi: 10.1016/j.ajem.2020.05.072.
7. Chen T, Yang Q, Duan H. A severe coronavirus disease 2019 patient with high-risk predisposing factors died from massive gastrointestinal bleeding: a case report. *BMC Gastroenterol.* 2020;20(1):318. doi: 10.1186/s12876-020-01458-x.
8. Cheong J, Bartell N, Peeraphatdit T, Mosli M, Al-Judaibi B. Gastrointestinal and liver manifestations of COVID-19. *Saudi J Gastroenterol.* 2020;26(5):226-232. doi: 10.4103/sjg.SJG_147_20.
9. Cheung S, Delgado Fuentes A, Fetterman AD. Recurrent Acute Pancreatitis in a Patient with COVID-19 Infection. *Am J Case Rep.* 2020;21:e927076. doi: 10.12659/AJCR.927076.
10. Cheung S, Quiwa J, Pillai A, Onwu C, Tharayil ZJ, Gupta R. Superior Mesenteric Artery Thrombosis and Acute Intestinal Ischemia as a Consequence of COVID-19 Infection. *Am J Case Rep.* 2020;21:e925753. doi: 10.12659/AJCR.925753.
11. Cho M, Liu W, Balzora S, Suarez Y, Hoskoppal D, Theise ND, Cao W, Sarkar SA. Clinical and intestinal histopathological findings in SARS-CoV-2/COVID-19 patients with hematochezia. *Case Rep Gastroenterol.* 2021;15(1):408-417. doi: 10.1159/000513375.
12. Conti P, Caraffa A, Gallenga CE, Kritas SK, Frydas I, Younes A, Di Emidio P, Tetè G, Pregliasco F, Ronconi G. The British variant of the new coronavirus-19 (Sars-Cov-2) should not create a vaccine problem. *J Biol Regul Homeost Agents.* 2021;35(1):1-4. doi: 10.23812/21-3-E.
13. Corrêa Neto IJ, Viana KF, Silva MBS, Silva LM, Oliveira G, Cecchini ARS, et al. Perforated acute abdomen in a patient with COVID-19: an atypical manifestation of the disease. *J Coloproctol.* 2020;40(3):269-272. doi: 10.1016/j.jcol.2020.05.011.
14. De Nardi P, Parolini DC, Ripa M, Racca S, Rosati S. Bowel perforation in a Covid-19 patient: case report. *Int J Colorectal Dis.* 2020;35(9):1797-1800. doi: 10.1007/s00384-020-03627-6.
15. Diaz RS, Vergara TRC. The COVID-19 second wave: A perspective to be explored. *Braz J Infect Dis.* 2021;25(1):101537. doi: 10.1016/j.bjid.2020.101537.
16. Sebastián Domingo JJ. COVID-19 and gastrointestinal tract. *Med Clin (Barc).* 2020;155(2):68-69. doi: 10.1016/j.medcli.2020.03.006.
17. Dong E, Du H, Gardner L. An interactive web-based dashboard to track COVID-19 in real time. *Lancet Infect Dis [Internet].* 2020;20(5):533-534. doi: 10.1016/S1473-3099(20)30120-1.
18. El Moheb M, Naar L, Christensen MA, Kapoen C, Maurer LR, Farhat M, Kaafarani HMA. Gastrointestinal Complications in Critically Ill Patients With and Without COVID-19. *JAMA.* 2020;324(18):1899-1901. doi: 10.1001/jama.2020.19400. Erratum in: *JAMA.* 2021 Mar 16;325(11):1113.
19. Gadiparthi C, Perisetti A, Sayana H, Tharian B, Inamdar S, Korman A. Gastrointestinal Bleeding in Patients with Severe SARS-CoV-2. *Am J Gastroenterol.* 2020;115(8):1283-1285. doi: 10.14309/ajg.0000000000000719.
20. Galanopoulos M, Gkeros F, Doukatas A, Karianakis G, Pontas C, Tsoukalas N, Viazis N, Liatsos C, Mantzaris GJ. COVID-19 pandemic: Pathophysiology and manifestations from the gastrointestinal tract. *World J Gastroenterol.* 2020;26(31):4579-4588. doi: 10.3748/wjg.v26.i31.4579.
21. Gornet JM, Tran Minh ML, Leleu F, Hassid D. What do surgeons need to know about the digestive disorders and paraclinical abnormalities induced by COVID-19? *J Chir Visc.* 2020;157(3):S52-S59. doi: 10.1016/j.jchirv.2020.04.013.
22. Gulen M, Satar S. Uncommon presentation of COVID-19: Gastrointestinal bleeding. *Clin Res Hepatol Gastroenterol.* 2020;44(4):72-76. doi: 10.1016/j.clinre.2020.05.001.
23. Hadi A, Werge M, Kristiansen KT, Pedersen UG, Karstensen JG, Novovic S, Gluud LL. Coronavirus Disease-19 (COVID-19) associated with severe acute pancreatitis: Case report on three family members. *Pancreatol.* 2020;20(4):665-667. doi: 10.1016/j.pan.2020.04.021.

24. Ibrahim YS, Karuppasamy G, Parambil JV, Alsoubh, Al-Shokri SD. Case Report: Paralytic Ileus: A Potential Extrapulmonary Manifestation of Severe COVID-19. *Am J Trop Med Hyg.* 2020;103(4):1600-1603. doi: 10.4269/ajtmh.20-0894.
25. Kangas-Dick A, Prien C, Rojas K, Pu Q, Hamshow M, Wan E, Chawla K, Wiesel O. Gastrointestinal perforation in a critically ill patient with COVID-19 pneumonia. *SAGE Open Med Case Rep.* 2020;8:2050313X20940570. doi: 10.1177/2050313X20940570.
26. Karki S, Rawal SB, Malla S, Rayamajhi J, Thapa BB. A case report on spontaneous hemoperitoneum in COVID-19 patient. *Int J Surg Case Rep.* 2020;75:211-213. doi: 10.1016/j.ijscr.2020.09.078.
27. Kumaran NK, Karmakar BK, Taylor OM. Coronavirus disease-19 (COVID-19) associated with acute necrotising pancreatitis (ANP). *BMJ Case Rep.* 2020;13(9):237903. doi: 10.1136/bcr-2020-237903.
28. Lee IC, Huo TI, Huang YH. Gastrointestinal and liver manifestations in patients with COVID-19. *J Chin Med Assoc.* 2020;83(6):521-523. doi: 10.1097/JCMA.0000000000000319.
29. Li X, Huang S, Lu J, Lai R, Zhang Z, Lin X, Zheng X, Shan H. Upper Gastrointestinal Bleeding Caused by SARS-CoV-2 Infection. *Am J Gastroenterol. Am J Gastroenterol.* 2020;115(9):1541-1542. doi: 10.14309/ajg.0000000000000757.
30. Liu F, Long X, Zhang B, Zhang W, Chen X, Zhang Z. ACE2 Expression in Pancreas May Cause Pancreatic Damage After SARS-CoV-2 Infection. *Clin Gastroenterol Hepatol.* 2020;18(9):2128-2130.e.2. doi: 10.1016/j.cgh.2020.04.040.
31. Ma C, Cong Y, Zhang H. COVID-19 and the Digestive System. *Am J Gastroenterol.* 2020; 115(7):1003-1006. doi: 10.14309/ajg.0000000000000691.
32. Martin T, Wan D, Hajifathalian K, Tewani S, Shah SL, Mehta A, Kaplan A, Ghosh G, Choi AJ, Krisko TI, Fortune BE, Crawford CV, Sharaiha RZ. Gastrointestinal Bleeding in Patients With Coronavirus Disease 2019: A Matched Case-Control Study. *Am J Gastroenterol.* 2020;115(10):1609-1616. doi: 10.14309/ajg.0000000000000805.
33. Mauro A, De Grazia F, Lenti MV, Penagini R, Frego R, Ardizzone S, Savarino E, Radaelli F, Bosani M, Orlando S, et al. Upper gastrointestinal bleeding in COVID-19 inpatients: Incidence and management in a multicenter experience from Northern Italy. *Clin Res Hepatol Gastroenterol.* 2021;45(3):101521. doi: 10.1016/j.clinre.2020.07.025.
34. Meini S, Zini C, Passaleva MT, Frullini A, Fusco F, Carpi R, Piani F. Pneumatosis intestinalis in COVID-19. *BMJ Open Gastroenterol.* 2020;7(1):e000434. doi: 10.1136/bmjgast-2020-000434.
35. Melazzini F, Lenti MV, Mauro A, De Grazia F, Di Sabatino A. Peptic Ulcer Disease as a Common Cause of Bleeding in Patients with Coronavirus Disease 2019. *Am J Gastroenterol.* 2020;115(7):1139-1140. doi: 10.14309/ajg.0000000000000710.
36. Nahas SC, Meira-Júnior JD, Sobrado LF, Sorbello M, Segatelli V, Abdala E, Ribeiro-Júnior U, Ceconcello I. Intestinal perforation caused by COVID-19. *ABCD Arq Bras Cir Dig.* 2020;33(2):e1515. doi: 10.1590/0102-672020190001e1515
37. Nobel YR, Phipps M, Zucker J, Lebwohl B, Wang TC, Sobieszczyk ME, Freedberg DE. Gastrointestinal Symptoms and Coronavirus Disease 2019: A Case-Control Study From the United States. *Gastroenterology.* 2020;159(1):373-375. doi: 10.1053/j.gastro.2020.04.017.
38. Parasa S, Desai M, Thoguluva CV, Patel HK, Kennedy KF, Roesch T, Spadaccini M, Colombo M, Gabbiadini R, Artifon ELA, Repici A, Sharma P. Prevalence of Gastrointestinal Symptoms and Fecal Viral Shedding in Patients With Coronavirus Disease 2019: A Systematic Review and Meta-analysis. *JAMA Netw Open.* 2020;3(6):2011335. doi: 10.1001/jamanetworkopen.2020.11335.
39. Phan T. Genetic diversity and evolution of SARS-CoV-2. *Infect Genet Evolution.* 2020;81:104-260. doi: 10.1016/j.meegid.2020.104260.
40. Rodriguez-Nakamura R, Gonzalez-Calatayud M, Martinez Martinez AR. Acute mesenteric thrombosis in two patients with COVID-19. Two cases report and literature review. *Int J Surg Case Rep.* 2020;76:409-414. doi: 10.1016/j.ijscr.2020.10.040.
41. Saeed U, Sellevoll HB, Young VS, Sandbaek G, Glomsaker T, Mala T. Covid-19 may present with acute abdominal pain. *Br J Surg.* 2020;107(7):e186-e187. doi: 10.1002/bjs.11674.
42. Schepis T, Larghi A, Papa A, Miele L, Panzuto F, De Biase L, Annibale B, Cattani P, Rapaccini GL. SARS-CoV2 RNA detection in a pancreatic pseudocyst sample. *Pancreatol.* 2020;20(5):1011-1012. doi: 10.1016/j.pan.2020.05.016.
43. The Program for Monitoring Emerging Diseases. Undiagnosed pneumonia - China (Hubei): Request For Information [Internet]. Geneva: WHO; 2019 [cited 15 Jan 2021]. Available from: <https://www.who.int/china/news/detail/09-01-2020-who-statement-regarding-cluster-of-pneumonia-cases-in-wuhan-china>.
44. Wang F, Wang H, Fan J, Zhang Y, Wang H, Zhao Q. Pancreatic Injury Patterns in Patients With Coronavirus Disease 19 Pneumonia. *Gastroenterology.* 2020;159(1):367-370. doi: 10.1053/j.gastro.2020.03.055.
45. Wiersinga WJ, Rhodes A, Cheng AC, Peacock SJ, Prescott HC. Pathophysiology, Transmission, Diagnosis, and Treatment of Coronavirus Disease 2019 (COVID-19): A Review. *JAMA.* 2020;324(8):782-793. doi: 10.1001/jama.2020.12839.
46. Wong SH, Lui RN, Sung JJ. Covid-19 and the digestive system. *J Gastroenterol Hepatol.* 2020;35(5):744-748. doi: 10.1111/jgh.15047.
47. World Health Organization. WHO Director-General's opening remarks at the media briefing on COVID-19 [Internet]. Geneva: WHO; 2020 [cited 15 Jan 2021]. Available from: <https://www.who.int/director-general/speeches/detail/who-director-general-s-opening-remarks-at-the-media-briefing-on-covid-19---11-march-2020>.
48. World Health Organization. WHO Statement regarding cluster of pneumonia cases in Wuhan, China [Internet]. Geneva: WHO; 2020 [cited 15 Jan 2021]. Available from: <https://www.who.int/china/news/detail/09-01-2020-who-statement-regarding-cluster-of-pneumonia-cases-in-wuhan-china>