

Tamponamento cardíaco em dois recém-nascidos causado por cateter umbilical

Cardiac tamponade caused by central venous catheter in two newborns

Andrey José MONTEIRO¹, Leonardo Secchin CANALE², Rodrigo BARBOSA¹, Milton MÉIER³

RBCCV 44205-1011

Resumo

Tamponamento cardíaco secundário ao uso de cateter venoso central é uma complicação rara, porém potencialmente tratável, quando identificada a tempo. Nós relatamos dois casos de tamponamento cardíaco, diagnosticados por ecocardiograma transtorácico, seguido de pericardiocentese de urgência e drenagem pericárdica cirúrgica como complicação de cateterização venosa umbilical. Em um caso, a ponta do cateter estava adequadamente localizada e, no outro caso, não. Em ambos os casos, solução hiperosmolar estava sendo infundida. Apesar de situação incomum, esta deve ser sempre considerada em neonato, evoluindo com choque cardiogênico sem causa aparente.

Descritores: Tamponamento cardíaco. Recém-nascido. Veias umbilicais. Cateterismo Venoso Central/efeitos adversos. Cateterismo/métodos.

Abstract

Cardiac tamponade secondary to the use of central venous catheter is a rare complication; however, it is potentially reversible when it is caught in time. We report two cases of cardiac tamponade that was diagnosed using a transthoracic echocardiography, followed by urgent pericardiocentesis and surgical pericardial drainage as a complication from umbilical venous catheterization. In one case, the tip of the catheter was properly placed, and in the other case, it was not. In both cases, a hyperosmolar solution was being injected. Although it may be an uncommon situation, it should be always considered as a possibility in a newborn who develops cardiogenic shock without an apparent cause.

Descriptors: Cardiac tamponade. Infant, newborn. Umbilical veins. Catheterization, central venous/adverse effects. Catheterization/methods.

INTRODUÇÃO

Tamponamento cardíaco em neonato manifesta-se com sinais inespecíficos e um alto índice de suspeição deve estar presente para tal diagnóstico. Insuficiência respiratória e choque circulatório são aspectos iniciais que culminam com bradicardia e parada cardiorrespiratória. Ao exame físico, a hipofonese de bulhas pode estar presente. Idealmente, a presença de derrame pericárdico deve ser confirmada com ecocardiograma e, havendo sinais de restrição de enchimento de cavidades, a pericardiocentese

deve ser logo realizada. Na eventualidade de parada cardíaca com o diagnóstico de derrame pericárdico presente, a pericardiocentese também deve ser prontamente instituída.

O cateterismo da veia umbilical é muito utilizado nas unidades de neonatologia, como acesso venoso e via para administração de nutrição parenteral. Derrame pericárdico e tamponamento cardíaco são complicações descritas do cateterismo da veia umbilical. Existem relatos na literatura de recém-nascidos que morreram ou ficaram gravemente enfermos em consequência de tamponamento cardíaco após cateterismo umbilical [1,2]. Estas complicações ocorrem

1. Cirurgião Cardíaco.
2. Residente de Cirurgia Cardíaca.
3. Doutorado. Cirurgião Cardíaco Pediátrico.

Trabalho realizado no Hospital Pró-Cardíaco, Rio de Janeiro, RJ, Brasil.

Endereço para correspondência:
Leonardo Secchin Canale
Rua General Polidoro, 192, Botafogo, Rio de Janeiro, RJ, Brasil.
CEP: 22280-000.
E-mail: leonardo.canale@gmail.com

Artigo recebido em 11 de maio de 2008
Artigo aprovado em 7 de julho de 2008

em até 3% dos casos de recém-nascidos com acesso venoso central [1]. Outras complicações relatadas são: arritmia cardíaca, trombose intracardíaca, embolização sistêmica e pulmonar, endocardite, perfuração cardíaca, derrame pleural, infarto pulmonar e infecção relacionada ao cateter. Objetivamos descrever a evolução clínico-cirúrgica de dois casos de tamponamento cardíaco secundário ao uso de cateter venoso central.

RELATO DOS CASOS

Caso 1

Recém-nascido, de 37 semanas, parto cesárea, 3.450g, gravidez interrompida por oligodraminia, internado em unidade de neonatologia por pneumonia. No segundo dia de internação, teve acesso venoso e arterial umbilical instalados (Argaile 5F - poliuretano). No sétimo dia de internação, apresentou deterioração clínica, necessitando de CPAP nasal (ventiloterapia com pressão positiva contínua por máscara nasal). Radiografia de tórax evidenciando aumento da área cardíaca e cateter venoso umbilical no mesmo local anteriormente localizado (junção entre a cava inferior e o átrio direito). Feito ecocardiograma que evidenciou volumoso derrame pericárdico, que não existia em exame realizado 4 dias antes (Figura 1).

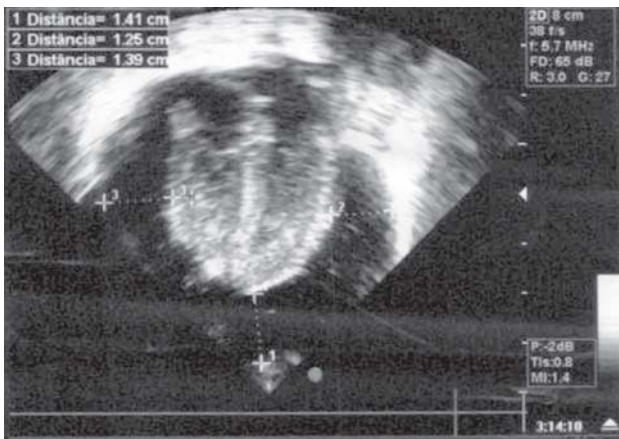


Fig. 1 - Ecocardiograma do caso 1 mostrando derrame pericárdico importante

Feita pericardiocentese subxifóide na beira do leito, com saída de 30 ml de líquido leucohemático. Houve suspeição de perfuração do cateter venoso central, uma vez que a dieta parenteral vinha sendo administrada por esta via. O controle ecocardiográfico evidenciava derrame pericárdico residual moderado com formação de imagem hiperecótica ao redor dos ventrículos (coágulo? fibrina? formação colóide?).

Optamos por realizar drenagem pericárdica transxifóide no centro cirúrgico, quando evidenciamos cerca de 20 ml de líquido com as mesmas características que o anterior, ponta do cateter umbilical perfurando a cava inferior no interior do saco pericárdico e coágulos. O cateter venoso umbilical foi retirado sem evidência de sangramento ativo e realizada lavagem da cavidade pericárdica com 80 ml de soro fisiológico morno. Instalado dreno número 14. O paciente foi encaminhado intubado à unidade de neonatologia. Foi mantido intubado por 4 dias e teve alta da unidade de neonatologia no nono dia de pós-operatório.

Caso 2

Recém-nascido de 38 semanas, parto cesárea, peso de 3.725g, em tratamento em UTI neonatal por infecção estreptocócica e angústia respiratória. Dois dias após o parto, teve acesso venoso umbilical implantado (4F - Vygon poliuretano) para infusão de antibióticos e dextrose. No mesmo dia, foi submetido a ecocardiograma (exame normal). Radiografia de tórax evidenciava ponta do cateter na artéria pulmonar, que não foi mobilizado. Após 48h da implantação do cateter, o paciente apresentou-se com deterioração clínica e aumento de área cardíaca à radiografia de tórax. Ecocardiograma transtorácico mostrou efusão pericárdica volumosa com sinais de tamponamento cardíaco. Neste mesmo dia, o paciente desenvolveu parada cardíaca com necessidade urgente de pericardiocentese (extração de 20ml de líquido translúcido). Subseqüentemente, uma drenagem pericárdica aberta foi conduzida no centro cirúrgico e mais 40 ml de líquido claro foram extraídos. Não havia evidência de sangramento ativo durante procedimento. A medida de glicose do líquido era maior que 300mg/ml e a glicemia era normal. Paciente foi extubado em décimo dia de pós-operatório e recebeu alta hospitalar após 23 dias da cirurgia.

DISCUSSÃO

A fisiopatologia do derrame pericárdico em recém-nascidos com acesso venoso central é incerta. Esta pode ocorrer por lesão direta da ponta do cateter no momento da sua instalação ou posteriormente, por migração do cateter ou por necrose da parede causada por infusão de solução hiperosmolar. Alguns autores acreditam que a perfuração seja secundária ao contato repetido do cateter central, causando lesão na parede do vaso ou do coração, resultando na formação de trombo e adesão do cateter à parede do vaso. Com a injeção de solução hiperosmolar ocorreria a lesão transmural [3].

O derrame pericárdico, quando se desenvolve, normalmente ocorre entre o 3º e o 4º dia após a inserção do cateter [2,3]. Em nossos casos, o evento foi diagnosticado nos dias 5 e 2 pós-implante do cateter, respectivamente. Nos dois casos, a suspeita inicial era de sepse.

Beardsall et al. [4] analisaram o número de linhas venosas com posicionamento central e número de derrames pericárdicos e/ou tamponamento cardíaco, no período de 5 anos, nas unidades de neonatologia do Reino Unido. Foram analisadas cerca de 46.000 linhas centrais e derrame pericárdico e/ou tamponamento cardíaco ocorreram em 1,8 /1000 linhas venosas instaladas e morte em decorrência desta complicação em 0,7 /1000. Dos 82 casos de derrame pericárdico e/ou tamponamento cardíaco, 34 (41%) ocorreram em unidades que instalaram menos de 50 linhas/ano e apenas 20 (24%) em unidades que instalaram mais de 100 linhas/ano ($p = 0,005$). Em 20 casos, o diagnóstico somente ocorreu após o óbito dos recém-nascidos.

A radiografia de tórax no leito tem sido o método mais utilizado para certificar a localização do cateter umbilical em todo o mundo e inclusive por nós. Idealmente, a ponta do cateter umbilical deve ficar localizada na junção da veia cava inferior com o átrio direito. Vários estudos têm demonstrado o posicionamento incorreto em pacientes que apresentavam localização ideal no exame radiológico e que foram submetidos ao exame ecográfico [5,6]. Apenas um dos nossos pacientes tinha a ponta do cateter em localização adequada. No outro, a ponta localizava-se em artéria pulmonar e não foi mobilizada. Consideramos inadequada tal conduta e um reposicionamento deveria ter sido realizado.

O tamponamento cardíaco em prematuros é descrito não somente em decorrência do cateterismo da veia umbilical, mas também após instalação de cateter central perifericamente inserido (PICC). Nadroo et al. [7] relatam três mortes por tamponamento em 390 inserções de PICC. Nowlen et al. [2] apresentaram 14 casos de derrame pericárdico em recém-nascidos com acesso venoso profundo em seis diferentes unidades de neonatologia, no período de 2 anos, além de outros 47 casos relatados na literatura no período de 1970 a 1999. Do total de 61 casos, a maior ocorrência se deu com a utilização de cateter umbilical (21 pacientes - 34,5%). Os 14 pacientes da série dos autores estavam em uso de nutrição parenteral pelo cateter venoso central. Dos nossos casos, um estava em uso de nutrição parenteral total e um em uso apenas de dextrose.

Não existem dados suficientes na literatura que possam comprovar a maior ocorrência de derrame pericárdico entre os diferentes tipos de material dos cateteres utilizados. Existe a necessidade de estudos controlados.

CONCLUSÃO

O tamponamento cardíaco como complicação do cateterismo da veia umbilical em recém-nascidos é raro, porém grave e pode ocorrer mesmo em casos nos quais o cateter está adequadamente posicionado. Todo recém-nascido com acesso venoso central que apresenta deterioração clínica repentina deve ter esta complicação considerada.

REFERÊNCIAS

1. Onal EE, Saygili A, Koç E, Türkyilmaz C, Okumus N, Atalay Y. Cardiac tamponade in a newborn because of umbilical venous catheterization: is correct position safe? *Paediatr Anaesth*. 2004;14(11):953-6.
2. Nowlen TT, Rosenthal GL, Johnson GL, Tom DJ, Vargo TA. Pericardial effusion and tamponade in infants with central catheters. *Pediatrics*. 2002;110(1 Pt 1):137-42.
3. Rogers BB, Berns SD, Maynard EC, Hansen TW. Pericardial tamponade secondary to central venous catheterization and hyperalimentation in a very low birthweight infant. *Pediatr Pathol*. 1990;10(5):819-23.
4. Beardsall K, White DK, Pinto EM, Kelsall AW. Pericardial effusion and cardiac tamponade as complications of neonatal long lines: are they really a problem? *Arch Dis Child Fetal Neonatal Ed*. 2003;88(4):F292-5.
5. Greenberg M, Movahed H, Peterson B, Bejar R. Placement of umbilical venous catheters with use of bedside real-time ultrasonography. *J Pediatr*. 1995;126(4):633-5.
6. Raval NC, Gonzalez E, Bhat AM, Pearlman SA, Stefano JL. Umbilical venous catheters: evaluation of radiographs to determine position and associated complications of malpositioned umbilical venous catheters. *Am J Perinatol*. 1995;12(3):201-4.
7. Nadroo AM, Lin J, Green RS, Magid MS, Holzman IR. Death as a complication of peripherally inserted central catheters in neonates. *J Pediatr*. 2001;138(4):599-601.