

Avaliação inicial da ablação operatória biatrial por radiofrequência de fibrilação atrial

Surgical biatrial ablation of atrial fibrillation: initial results

João Roberto BREDA¹, Ricardo Gitti RAGOGNETTE², Ana Silvia Castaldi Ragonetti BREDA³, Danilo Bortolloto GURIAN², Louise HORIUTI⁴, Leandro Neves MACHADO⁴, Andréa Cristina de Oliveira FREITAS⁵, Adilson Casemiro PIRES⁶

RBCCV 44205-1148

Resumo

Objetivo: Apresentar o resultado inicial da ablação operatória de fibrilação atrial (FA) por radiofrequência irrigada, aplicada em ambos os átrios, para reversão e manutenção do ritmo sinusal, a curto e médio prazo, nos pacientes submetidos à operação cardíaca concomitante da valva mitral.

Métodos: Entre fevereiro de 2008 e maio de 2009, 15 pacientes consecutivos portadores de FA permanente foram submetidos à ablação intraoperatória da taquiarritmia por radiofrequência irrigada, aplicada de forma biatrial, com operação cardíaca concomitante (plastia ou troca valvar mitral). O grupo era constituído de nove (60%) pacientes do sexo masculino, com idades variando de 25 a 59 anos (média de $47,73 \pm 9,85$ anos). O diâmetro do átrio esquerdo variou de 44 a 70 mm (média de $55,06 \pm 7,56$ mm).

Resultados: Não houve mortalidade hospitalar ou complicações relacionadas à radiofrequência. Na alta hospitalar, 9 (60%) pacientes estavam em ritmo sinusal. No

tempo médio de seguimento de 7 ± 4 meses, 11 (73,3%) pacientes estavam em ritmo sinusal.

Conclusões: A ablação operatória por radiofrequência irrigada da fibrilação atrial crônica, aplicada em ambos os átrios, é efetiva na reversão e manutenção do ritmo sinusal, no seguimento a curto e médio prazo. A inclusão de maior número de pacientes e a continuidade do seguimento pós-operatório são necessárias para confirmar a efetividade da técnica empregada.

Descritores: Ablação por cateter. Fibrilação atrial. Valva mitral. Procedimentos cirúrgicos cardíacos.

Abstract

Objective: To evaluate the results of intraoperative radiofrequency ablation with biatrial procedure in the treatment of chronic atrial fibrillation in patients with associated cardiac disease.

1. Doutorado; Professor auxiliar.
2. Residência em cardiologia; cardiologista.
3. Especialista em cardiologia; cardiologista.
4. Residência médica; residente de cirurgia cardiovascular.
5. Especialista; cirurgia cardiovascular.
6. Doutorado; Professor titular.

Endereço para correspondência:
João Roberto Breda. Rua Antonio Bastos, 755/31 - Santo André, SP,
Brasil - CEP: 09040-220.
E-mail: jrbreda@hotmail.com

Trabalho realizado no Serviço de Cirurgia Cardiovascular do Hospital Estadual Mário Covas da Disciplina de Cirurgia Cardiovascular da FMABC, Santo André, SP, Brasil.

Artigo recebido em 7 de julho 2009
Artigo aprovado em 17 de dezembro de 2009

Methods: Between February 2008 and May 2009, 15 consecutive patients were underwent mitral valve procedure plus modified radiofrequency biatrial ablation of chronic atrial fibrillation. The mean age was 47.73 ± 9.85 years and 60% were male. The mean left atrial diameter was 55.06 ± 7.56 mm.

Results: There were no hospital mortality or complications related to radiofrequency ablation. The mean follow-up period was 7 ± 4 months. At the time of hospital

discharge nine (60%) patients were in sinus rhythm. After a mean follow-up period 11 (73.3%) were in sinus rhythm.

Conclusion: Intraoperative biatrial radiofrequency ablation is a safe and effective technique for the treatment of chronic atrial fibrillation, with satisfactory midterms outcomes in terms of conversion to sinus rhythm.

Descriptors: Catheter ablation. Atrial fibrillation. Mitral valve. Cardiac surgical procedures.

INTRODUÇÃO

A fibrilação atrial (FA) representa o distúrbio sustentado mais comum do ritmo cardíaco e sua prevalência aumenta com a idade, podendo ocorrer na presença ou não de doença estrutural do coração. Sua ocorrência predispõe aumento na morbidade e mortalidade (relacionadas à deterioração hemodinâmica e fenômenos tromboembólicos), além de aumento nos custos hospitalares [1].

A operação de Maze III, descrita por Cox et al. [2], representa o método mais efetivo para tratamento da FA, sendo considerado como padrão-ouro de terapêutica, porém sua efetividade é inversamente proporcional à sua aplicabilidade. Assim, várias fontes alternativas de energia (crioablação, micro-ondas, radiofrequência) têm sido utilizadas na tentativa de criar lesão semelhante àquela obtida pela técnica de “corte e sutura” [3-5].

O papel das veias pulmonares e do átrio esquerdo posterior na geração de FA está bem estabelecido, e alguns autores adotaram a aplicação das fontes de energia de forma uniatrial (apenas no átrio esquerdo), com resultados favoráveis [6]. No nosso serviço, adotamos a ablação da FA por radiofrequência uniatrial e obtivemos resultados inferiores àqueles previamente publicados em outros trabalhos, com taxa de sucesso na reversão e manutenção do ritmo sinusal entre 75 e 85% [7]. Este fato motivou uma mudança de conduta e temos utilizado, desde então, a ablação por radiofrequência aplicada de forma biatrial.

O objetivo deste trabalho é apresentar o resultado inicial da ablação operatória de fibrilação atrial por radiofrequência aplicada em ambos os átrios, para reversão e manutenção do ritmo sinusal, a curto e médio prazo, nos pacientes submetidos à operação cardíaca concomitante.

MÉTODOS

Entre fevereiro de 2008 e maio de 2009, 15 pacientes consecutivos portadores de FA permanente (todos os casos diagnosticados no mínimo 12 meses antes do procedimento), foram submetidos à ablação intraoperatória

da taquiarritmia por radiofrequência irrigada, aplicada de forma biatrial, com operação cardíaca concomitante (plastia ou troca valvar mitral). O protocolo do estudo foi aprovado pela Comissão de Ética e Pesquisa da Faculdade de Medicina do ABC, sob o número 105/2008, e os pacientes concordaram em participar, assinando o termo de consentimento informado.

Os critérios de exclusão foram: fração de ejeção de ventrículo esquerdo (FEVE) abaixo de 35%, endocardite infecciosa ativa, contraindicação para terapia anticoagulante, procedimentos de urgência ou emergência.

O grupo era constituído de nove (60%) pacientes do sexo masculino, com idades variando de 25 a 59 anos (média de $47,73 \pm 9,85$ anos). Em nove (60%) casos, a valvopatia mitral era de etiologia reumática, em cinco (33,3%), degenerativa, e em um (7,7%), estenose mitral pós-plastia com anel. O diâmetro do átrio esquerdo mensurado pelo ecocardiograma transtorácico variou de 44 a 70 mm ($55,06 \pm 7,56$ mm).

Os pacientes apresentavam sinais e sintomas congestivos no momento da indicação operatória, sendo que, 33,4% estavam em classe funcional (CF) II e 66,6% em CF III, pela classificação da *New York Heart Association* (NYHA). As características clínicas e demográficas estão descritas na Tabela 1. O tempo de seguimento após a operação variou de 1 a 14 meses (média de 7 ± 4 meses).

Tabela 1. Características demográficas e clínicas dos pacientes

Variáveis	Grupo Biatrial
Sexo(%)	
Feminino	36,7
Masculino	63,3
Idade(anos)	$60,0 \pm 8,07$
Classe Funcional pela New York Heart Association(NYHA)(%)	
II	33,4
III	66,6
História de tromboembolismo(%)	20
Diâmetro do átrio esquerdo(mm)	$55,06 \pm 7,56$

Técnica operatória

A operação iniciava-se com monitorização hemodinâmica, com medida da pressão arterial média, pressão venosa central e débito urinário, além de monitorização respiratória com oximetria de pulso.

A via de acesso foi a esternotomia mediana, com canulação aórtica e das veias cava superior e inferior após administração intravenosa de heparina (400 UI/kg), e hipotermia moderada a 32°C.

O método de proteção miocárdica utilizado era a cardioplegia sanguínea anterógrada hipotérmica (aproximadamente a 18°C), com acréscimo de potássio (15 mEq/L) na indução. Nas doses subsequentes, em intervalos de 15 minutos, era administrado o sangue do perfusato a 32°C, sem adição de nenhuma outra substância.

A abordagem da valva mitral era feita de forma transseptal, seguida de plastia ou substituição valvar (por prótese biológica ou metálica).

Após o procedimento valvar, realizava-se o tratamento operatório da fibrilação atrial, com excisão do apêndice auricular direito e esquerdo (AAD e AAE) e incisão de 4 cm da porção média do AAD removido em direção ao orifício da veia cava superior. Havia, então, aplicação de radiofrequência irrigada (utilizando o dispositivo Medtronic Cardioblate® Surgical Ablation System – Medtronic Inc, Minneapolis, MN) no epicárdio do átrio direito, unindo o sítio de canulação das veias cava superior e inferior (Figura 1). No endocárdio do átrio esquerdo, era feito o isolamento das veias pulmonares de ambos os lados, com linha adicional unindo as duas ilhas de isolamento criadas previamente. Outra linha de ablação era aplicada em direção horizontal, no meio do átrio esquerdo, além de duas linhas unindo as veias pulmonares esquerdas e o orifício ocluído do apêndice auricular esquerdo e a base do anel mitral posterior (Figura 2).

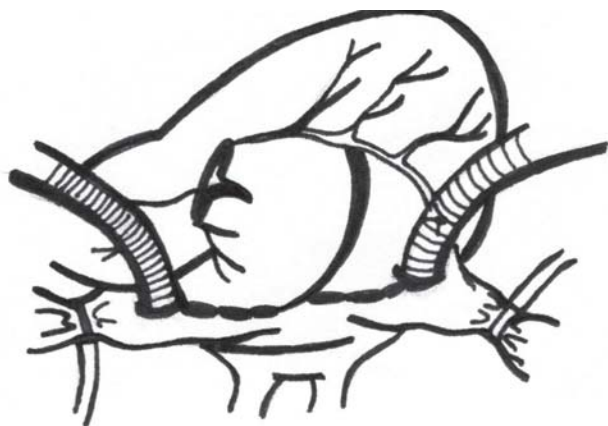


Fig. 1 -Aplicação de radiofrequência irrigada no epicárdio do átrio direito, unindo o sítio de canulação das veias cava superior e inferior

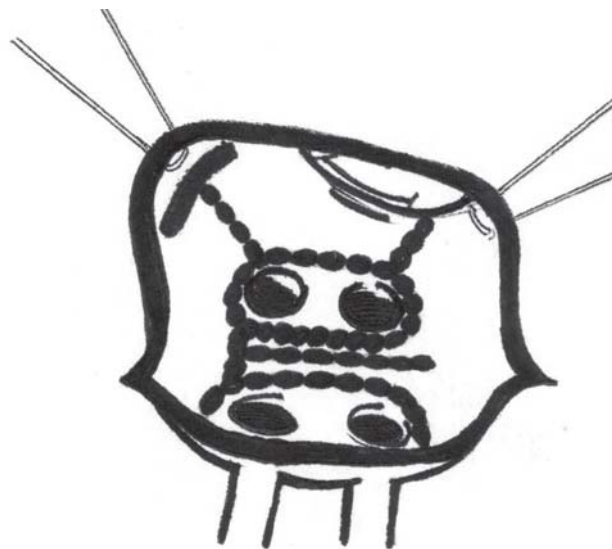


Fig. 2 - Ilustração do esquema do procedimento no átrio esquerdo

A complementação do procedimento era feita com aplicação de linhas no átrio direito, envolvendo a porção média do septo interatrial, a base da valva tricúspide, passando ao redor do seio coronário em direção ao orifício da veia cava inferior, e linha unindo o apêndice auricular direito ocluído e o anel tricúspídeo (Figura 3).

Após o término da operação, os pacientes em normotermia eram conduzidos à Unidade de Pós-Operatório, onde ficavam sendo monitorados continuamente, com avaliação clínica e eletrocardiográfica de 12/12 horas. Após a alta hospitalar, era feito acompanhamento clínico, eletrocardiográfico, ecocardiográfico e com Holter de 24 horas (com pelo menos um mês de pós-operatório).

Todos os pacientes eram acompanhados durante a evolução por um mesmo membro da equipe cirúrgica, com preenchimento de protocolo para comparação de dados pré e pós-operatórios.

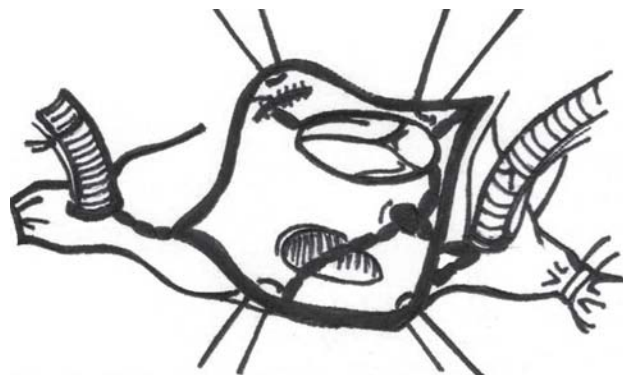


Fig. 3 -Complementação do procedimento era feita com aplicação de linhas no átrio direito

Protocolo de medicamentos antiarrítmicos, de anticoagulação e cardioversão elétrica

O protocolo de tratamento após a aplicação de radiofrequência irrigada envolveu inicialmente uso de amiodarona (100-400 miligramas diariamente), com o objetivo de controle da condução nodal atrioventricular e estabilização atrial antes da alta hospitalar. O uso de amiodarona foi indicado de forma individualizada, levando em consideração os potenciais efeitos colaterais desse medicamento.

Além disso, realizamos anticoagulação oral com dicumarínicos, para manter INR (Relação Normalizada Internacional) entre 2,0-3,0. Se houvesse reversão e manutenção do ritmo sinusal, a terapia anticoagulante era mantida por pelo menos 4 semanas. Se não houvesse reversão para ritmo sinusal, eram programadas duas tentativas de cardioversão elétrica (CVE), com intervalo de 4 a 6 semanas, entre a primeira e a segunda tentativa. No eventual insucesso, mantinha-se o uso de anticoagulante oral e medicamentos para controle da frequência cardíaca, com encaminhamento do paciente para estudo eletrofisiológico (após interrupção progressiva da amiodarona).

RESULTADOS

Não houve mortalidade hospitalar ou complicações relacionadas à radiofrequência. O tempo médio para realização da ablação foi de $7 \pm 0,63$ minutos. Em um (6,7%) caso foi feita plastia mitral (comissurotomia), em um (6,7%) foi realizado implante de prótese biológica e, em 13 (86,6%) pacientes, implante de prótese metálica. O tempo médio de CEC foi de $100 \pm 23,52$ minutos e de anóxia, $72,33 \pm 22,95$ minutos (Tabela 2).

No pós-operatório imediato, 12 (80%) pacientes estavam em ritmo sinusal, dois (13,3%) em ritmo juncional e um (6,7%) em bloqueio atrioventricular total (BAVT), necessitando de estimulação cardíaca artificial com marcapasso provisório. Durante a evolução pós-operatória até a alta hospitalar, três pacientes apresentaram FA, incluindo o caso que reverteu o BAVT. Assim, na alta, observamos os seguintes ritmos e porcentagens: nove (60%) - ritmo sinusal, quatro (26,7%) - FA e dois (13,3%) - ritmo juncional.

Tabela 2. Dados operatórios

Variáveis	Grupo Biatrial
Procedimento (%)	
Troca valvar mitral	93,3
Plastia valvar mitral	6,7
Tempo de anóxia (minutos)	$72,33 \pm 22,95$
Tempo de perfusão (minutos)	$100 \pm 23,52$
Tempo de ablação (minutos)	$7 \pm 0,63$

Durante seguimento pós-operatório, dos quatro pacientes que estavam em FA, em dois ocorreu reversão para ritmo sinusal após cardioversão elétrica. No tempo médio de seguimento, obtivemos os seguintes resultados: 11 (73,3%) – ritmo sinusal, dois (13,35%) – ritmo juncional e dois (13,35%) – FA (Tabela 3). Dentre os pacientes que permaneceram em FA, um caso será encaminhado para estudo eletrofisiológico em decorrência do insucesso de duas tentativas de CVE. O outro paciente está aguardando anticoagulação oral adequada (INR entre 2,0 e 3,0) para tentativa de CVE. Em ambos os casos, os diâmetros de átrio esquerdo eram acima de 65 mm.

Tabela 3. Mudanças no ritmo cardíaco durante o pós-operatório

Variáveis	
Pós-operatório imediato (%)	
Ritmo sinusal	80
FA	13,3
Ritmo juncional	---
Marca passo provisório	6,7
Na alta hospitalar (%)	
Ritmo sinusal	60
FA	26,7
Ritmo juncional	13,3
Marca passo definitivo	---
No seguimento pós-operatório (%)	
Ritmo sinusal	73,3
FA	13,35
Ritmo juncional	13,35
Marca passo definitivo	---

DISCUSSÃO

A utilização de radiofrequência no tratamento operatório da FA tem sido apresentada com bons resultados e poucas complicações em vários trabalhos. Sie et al. [8] obtiveram reversão para ritmo sinusal em 79% dos casos submetidos à aplicação biatrial de radiofrequência, num período médio de seguimento de 40 meses. Sueda et al. [9], com isolamento apenas do átrio esquerdo, sem incisões no átrio direito, em portadores de FA permanente, obtiveram 74% de cura durante período de seguimento de três anos. Em 2008, publicamos experiência inicial com utilização de radiofrequência uniatrial em 15 pacientes e obtivemos 60% de sucesso no momento da alta hospitalar e 46,7% durante o tempo médio de seguimento desses pacientes [7]. Este resultado motivou uma mudança de conduta e passamos a utilizar a aplicação desta fonte de energia de forma biatrial. Wang et al. [1] compararam a efetividade e a segurança da ablação por radiofrequência somente no átrio esquerdo com a biatrial, em 299 pacientes. Os autores concluíram que

ambos os procedimentos apresentam resultados similares na reversão para ritmo sinusal (78,2% vs. 75,9%, para uniatrial e biatrial, respectivamente), apesar do menor tempo de CEC no grupo uniatrial. Além disso, acrescentaram que diâmetros de átrio esquerdo acima de 80 mm representam fator preditivo positivo na recorrência da FA [1]. Em 2007, Deneke et al. [10] publicaram estudo comparando as duas técnicas de aplicação de radiofrequência para tratamento da FA e obtiveram sucesso na reversão para ritmo sinusal em 82% dos casos biatriais e 75% em uniatriais, sem diferença estatística ($P=0,571$) entre os grupos. O período de seguimento dos pacientes deste trabalho variou de 1 a 50 meses. Além disso, houve diferença estatística nos tempos de anóxia e perfusão, com tempo maior no grupo biatrial. Abreu Filho et al. [11] publicaram resultado de técnica de ablação semelhante à desse estudo e obtiveram taxa de reversão para ritmo sinusal de 72,7%, em seguimento médio de 11,7 meses. No nosso trabalho, não houve acréscimo importante no tempo operatório devido à aplicação de radiofrequência biatrial e obtivemos melhor resultado em termos de reversão e manutenção do ritmo sinusal do que o obtido com a técnica uniatrial. Porém, esses resultados são iniciais e contam com um número pequeno de pacientes.

A necessidade de uso de marcapasso provisório após operação de Maze convencional pode variar de 6 a 23%. Nesse estudo, em concordância com outros artigos publicados, a incidência de utilização de marcapasso provisório com a abordagem biatrial é maior, embora não tenha havido necessidade de implante de dispositivo definitivo em nenhum paciente estudado, do mesmo modo com os nossos pacientes [12,13].

Apesar dos avanços no conhecimento dos mecanismos geradores de FA, o tratamento operatório deveria idealmente ser individualizado. A falha na aplicação da radiofrequência somente no átrio esquerdo necessita de investigação adicional, mas pode estar relacionada diretamente às linhas de ablação ou então o foco gerador da arritmia não está no átrio esquerdo. Em 9 a 19% dos casos, a origem da arritmia seria o átrio direito e estes casos apresentariam benefício adicional com a aplicação de linhas biatriais [14-16].

Devido à nossa forma de abordagem da valva mitral ser exclusivamente transseptal (envolvendo, portanto, atriectomia direita) e como não notamos aumento adicional nos tempos de anóxia e perfusão por conta da aplicação de radiofrequência no átrio direito, se justifica o tratamento biatrial da FA, evitando-se assim o eventual insucesso da terapêutica nos casos onde o foco da taquiarritmia não estiver no átrio esquerdo. Além disso, houve maior sucesso com a técnica biatrial quando comparamos com o nosso resultado uniatrial publicado anteriormente. Guden et al. [17] preconizam a abordagem biatrial em pacientes com

história de flutter atrial ou sempre que a via de acesso escolhida for transseptal, caso contrário, aplicam a radiofrequência apenas no átrio esquerdo. Durante período de seguimento que variou de 2 a 24 meses, apresentaram sucesso na manutenção do ritmo sinusal em 79,6% no grupo biatrial contra 75,6% no uniatrial.

A técnica de radiofrequência irrigada para tratamento da FA pode atingir taxa de sucesso de 80% em trabalhos de seguimento tardio. É importante notar que esta taxa de sucesso frequentemente não é obtida antes de 3 a 6 meses de pós-operatório. Assim, pacientes que permanecem em FA antes deste período não devem ser considerados como insucesso do procedimento. Um dos pacientes do nosso estudo que atualmente está em FA apresenta apenas um mês de seguimento aguardando CVE, portanto pode haver uma melhora na nossa taxa de sucesso com o procedimento.

A maioria dos pacientes submetidos a esta técnica de ablação deixa a sala de operação em ritmo sinusal, porém cerca de 70% dos casos terão episódios de FA no pós-operatório imediato. O principal fator envolvido é o provável desbalanço neurohormonal e também a inflamação do pericárdio [18]. O resultado esperado é que cerca de 50% dos pacientes submetidos à ablação por radiofrequência irrigada recebam alta hospitalar em ritmo sinusal, enquanto os demais casos estariam provavelmente em processo de "remodelamento atrial reverso", o que facilitará eventual reversão espontânea ou médica (farmacológica ou elétrica) para o ritmo normal durante o acompanhamento pós-operatório.

CONCLUSÃO

Os resultados iniciais deste trabalho sugerem que a ablação operatória por radiofrequência irrigada da fibrilação atrial crônica, aplicada em ambos os átrios, é mais efetiva na reversão e manutenção do ritmo sinusal, no seguimento a curto e médio prazo, na comparação com a técnica uniatrial. A inclusão de maior número de pacientes e a continuidade do seguimento pós-operatório serão necessárias para confirmar esses resultados.

REFERÊNCIAS

1. Wang J, Meng X, Li H, Cui Y, Han J, Xu C. Prospective randomized comparison of left atrial and biatrial radiofrequency ablation in the treatment of atrial fibrillation. *Eur J Cardiovasc Surg*. 2009;35(1):116-22.

2. Cox JL, Schuessler RB, D'Agostino HJ Jr, Stone CM, Chang BC, Cain ME, et al. The surgical treatment of atrial fibrillation. III. Development of a definitive surgical procedure. *J Thorac Cardiovasc Surg.* 1991;101(4):569-83.
3. Gillinov AM, McCarthy PM, Blackstone EH, Rajeswaran J, Pettersson G, Sabik JF, et al. Surgical ablation of atrial fibrillation with bipolar radiofrequency as the primary modality. *J Thorac Cardiovasc Surg.* 2005;129(6):1322-9.
4. Gaynor SL, Byrd GD, Diodato MD, Ishii Y, Lee AM, Prasad SM, et al. Microwave ablation for atrial fibrillation: dose-response curves in the cardioplegia-arrested and beating heart. *Ann Thorac Surg.* 2006;81(1):72-6.
5. Ninet J, Roques X, Seitelberger R, Deville C, Pomar JL, Robin J, et al. Surgical ablation of atrial fibrillation with off-pump, epicardial, high-intensity focused ultrasound: results of a multicenter trial. *J Thorac Cardiovasc Surg.* 2005;130(3):803-9.
6. Gillinov AM, Bhavani S, Blackstone EH, Rajeswaran J, Svensson LG, Navia JL, et al. Surgery for permanent atrial fibrillation: impact of patient factors and lesion set. *Ann Thorac Surg.* 2006;82(2):502-13.
7. Breda JR, Breda ASCR, Meneghini A, Freitas ACO, Pires AC. Ablação operatória da fibrilação atrial por radiofrequência. *Rev Bras Cir Cardiovasc.* 2008;23(1):118-22.
8. Sie HT, Beukema WP, Elvan A, Ramdat Misier AR. Long-term results of irrigated radiofrequency modified maze procedure in 200 patients with concomitant cardiac surgery: six years experience. *Ann Thorac Surg.* 2004;77(2):512-6.
9. Sueda T, Nagata H, Shikata H, Orihashi K, Morita S, Sueshiro M, et al. Simple left atrial procedure for chronic atrial fibrillation associated with mitral valve disease. *Ann Thorac Surg.* 1996;62(6):1796-800.
10. Deneke T, Khargi K, Grewe PH, von Dryander S, Kuschwitz F, Lawo T, et al. Left atrial versus bi-atrial Maze operation using intraoperatively cooled-tip radiofrequency ablation in patients undergoing open-heart surgery: safety and efficacy. *J Am Coll Cardiol.* 2002;39(10):1644-50.
11. Abreu Filho CAC, Dallan LAO, Lisboa LAF, Spina GS, Scanavacca M, Grinberg M, et al. Resultados da ablação cirúrgica por radiofrequência da fibrilação atrial crônica. *Rev Bras Cir Cardiovasc.* 2004;19(3):301-8.
12. Prasad SM, Maniar HS, Camillo CJ, Schuessler RB, Boineau JP, Sundt TM 3rd, et al. The Cox maze III procedure for atrial fibrillation: long-term efficacy in patients undergoing lone versus concomitant procedures. *J Thorac Cardiovasc Surg.* 2003;126(6):1822-8.
13. Gaynor SL, Schuessler RB, Bailey MS, Ishii Y, Boineau JP, Gleva MJ, et al. Surgical treatment of atrial fibrillation: predictors of late recurrence. *J Thorac Cardiovasc Surg.* 2005;129(1):104-11.
14. Sueda T, Nagata H, Orihashi K, Morita S, Okada K, Sueshiro M, et al. Efficacy of a simple left atrial procedure for chronic atrial fibrillation in mitral valve operations. *Ann Thorac Surg.* 1997;63(4):1070-5.
15. Ernst S, Schluter M, Ouyang F, Khanedani A, Cappato R, Hebe J, et al. Modification of the substrate for maintenance of idiopathic human atrial fibrillation: efficacy of radiofrequency ablation using nonfluoroscopic catheter guidance. *Circulation.* 1999;100(20):2085-92.
16. Harada A, Konishi T, Fukata M, Higuchi K, Sugimoto T, Sasaki K. Intraoperative map guided operation for atrial fibrillation due to mitral valve disease. *Ann Thorac Surg.* 2000;69(2):446-50.
17. Guden M, Akpınar B, Caynac B, Turkoglu C, Ozyedec Z, Sanisoglu I, et al. Left versus bi-atrial intraoperative saline-irrigated radiofrequency modified maze procedure for atrial fibrillation. *Card Electrophysiol Rev.* 2003;7(3):252-8.
18. Pasic M, Bergs P, Muller P, Hofmann M, Grauhan O, Kuppe H, et al. Intraoperative radiofrequency maze ablation for atrial fibrillation: the Berlin modification. *Ann Thorac Surg.* 2001;72(5):1484-90.