

# Minimally invasive redo mitral valve surgery without aortic crossclamp

## Reoperação da valva mitral minimamente invasiva sem pinçamento da aorta

Rodrigo Milani<sup>1</sup>, MD, PhD; Paulo Roberto Slud Brofman<sup>1</sup>, MD, PhD; Sergio Oliveira<sup>1</sup>; Luiz Patrial Neto<sup>1</sup>; Matheus Rosa<sup>1</sup>; Victor Hugo Lima<sup>1</sup>; Luis Fernando Binder<sup>1</sup>; Aline Sanches<sup>1</sup>

DOI: 10.5935/1678-9741.20130051

RBCCV 44205-1477

### Abstract

**Introduction:** Reoperations of the mitral valve have a higher rate of complications when compared with the first surgery. With the field of video-assisted techniques for the first surgery of mitral valve became routine, reoperation cases began to arouse interest for this less invasive procedures.

**Objective:** To assess the results and the technical difficulties in 10 patients undergoing minimally invasive redo mitral valve surgery.

**Method:** Cardiopulmonary bypass was installed through a cannula placed in the femoral vessels and right internal jugular vein, conducted in 28 degrees of temperature in ventricular fibrillation. A right lateral thoracotomy with 5 to 6 cm in the third or fourth intercostal space was done, pericardium was displaced only at the point of atriotomy. The aorta was not clamped.

**Results:** Ten patients with mean age of  $56.9 \pm 10.5$  years, four were in atrial fibrillation rhythm and six in sinus. Average time between first operation and reoperations was  $11 \pm 3.43$  years. The mean EuroSCORE group was  $8.3 \pm 1.82$ . The mean ventricular fibrillation and cardiopulmonary bypass was respectively  $70.9 \pm 17.66$  min and  $109.4 \pm 25.37$  min. The average length of stay was  $7.6 \pm 1.5$  days. There were no deaths in this series.

**Conclusion:** Mitral valve reoperation can be performed through less invasive techniques with good immediate results, low morbidity and mortality. However, this type of surgery re-

quires a longer duration of cardiopulmonary bypass, especially in cases where the patient already has prosthesis. The presence of a minimal aortic insufficiency also makes this procedure technically more challenging.

**Descriptors:** Minimally invasive surgical procedures, methods. Mitral valve, surgery. Surgical procedures minimally invasive. Video-Assisted Surgery. Cardiac surgical procedures.

### Resumo

**Introdução:** Reoperações da valva mitral apresentam maior índice de complicações quando comparadas com a primeira cirurgia. Com o domínio das técnicas videoassistidas para as primeiras cirurgias da valva mitral, os casos de reoperações passaram a despertar interesse para esses procedimentos menos invasivos.

**Objetivo:** Analisar os resultados e as dificuldades técnicas da retroca valvar mitral minimamente invasiva em 10 pacientes.

**Método:** A circulação extracorpórea foi instalada por meio de colocação de cânulas femorais e cânula na veia jugular interna direita, conduzida em 28 graus de temperatura em fibrilação ventricular. Realizada toracotomia lateral direita com 5 a 6 cm no terceiro ou quarto espaço intercostal. Pericárdio foi descolado apenas na região do átrio esquerdo no ponto da atriotomia. A aorta não foi pinçada.

<sup>1</sup> Pontifícia Universidade Católica do Paraná (PUCPR), Curitiba, PR, Brasil.

Trabalho realizado na Pontifícia Universidade Católica do Paraná (PUCPR), Curitiba, PR, Brasil.

Endereço para correspondência:

Rodrigo Milani  
Rua Cezar Correia de Souza, 54 – Curitiba, PR, Brasil. CEP: 82015-220.  
E-mail: rodrigo.milani@sbccv.org.br

Artigo recebido em 21 de setembro de 2012  
Artigo aprovado em 28 de dezembro de 2012

**Abreviaturas, acrônimos e símbolos**

CEC	Circulação extracorpórea
CO <sub>2</sub>	Dióxido de carbono

**Resultados:** Foram avaliados 10 pacientes com idade média de 56,9±10,5 anos. Quatro encontravam-se em ritmo de fibrilação atrial e 6 em ritmo sinusal. O tempo médio entre a primeira operação e a reoperações foi de 11 ± 3,43 anos. O EuroSCORE médio do grupo foi de 8,3 ± 1,82. O tempo médio de fibrilação ventricular e de circulação extracorpórea foi respectivamente

70,9 ± 17,66 min e 109,4 ± 25,37 min. O tempo médio de internamento foi de 7,6 ± 1,5 dias. Não houve óbitos nessa série.

**Conclusão:** A reoperação da valva mitral pode ser feita por meio de técnicas menos invasivas com bons resultados imediatos e baixa morbimortalidade. Entretanto, esse tipo de cirurgia requer maior tempo de circulação extracorpórea, especialmente nos casos em que o paciente já tenha uma prótese. A presença de uma mínima insuficiência aórtica também torna esse procedimento tecnicamente mais desafiador.

**Descritores:** Cirurgia Vídeo-Assistida. Doenças das valvas cardíacas. Procedimentos cirúrgicos minimamente invasivos. Valva mitral. Cirurgia.

## INTRODUÇÃO

As operações da valva mitral realizadas por esternotomia demonstraram aumento da sobrevida a longo prazo, com taxas aceitáveis de morbidade e mortalidade, sendo o tratamento de escolha nos casos de doença mitral grave. Acessos alternativos à esternotomia têm sido apresentados, com intuito de diminuir morbidade e mortalidade, oferecer recuperação mais rápida e melhor aspecto cosmético. Esses acessos incluem esternotomia parcial, minitoracotomia ântero-lateral direita sob visão direta ou auxílio de vídeo e, operação mitral robótica. Essas operações podem ser realizadas com auxílio de instrumentos comuns, porém mais longos, associados ao uso de afastadores pequenos ou, ainda, com a ajuda de instrumental complexo e caro. A proteção miocárdica é realizada por meio da utilização de *clamp* endovascular, pinçamento direto da aorta com colocação do *clamp* por acesso paralelo ou, ainda, cirurgias com a aorta aberta sem pinçamento, com o paciente em hipotermia e fibrilação ventricular.

A circulação extracorpórea não pode ser evitada nos procedimentos intracardíacos. Entretanto, o trauma total causado pela operação pode ser minimizado pela menor incisão. A preservação da integridade do tórax ocasionada pelo acesso diferente da esternotomia leva a melhora na função pulmonar, diminuição da dor e redução no tempo de hospitalização e de retorno às atividades normais.

Na tentativa de simplificar esse tipo de operação, evitando-se o pinçamento aórtico e a conseqüente isquemia, alguns trabalhos foram publicados, demonstrando a possibilidade de realização dessa cirurgia com a associação de hipotermia e fibrilação ventricular sem a oclusão da aorta [1-3]. A chave principal para proteção miocárdica é um coração hipotérmico, descomprimido, e recebendo sangue oxigenado continuamente, ou seja, o coração nunca fica isquêmico e sempre está vazio.

O objetivo do presente estudo é apresentar os resultados imediatos de dez pacientes submetidos à reoperação da valva mitral minimamente invasiva videoassistida em fibrilação ventricular hipotérmica, sem pinçamento da aorta.

## MÉTODOS

Dez pacientes com cirurgia prévia da valva mitral foram submetidos à reoperação. A indução anestésica foi realizada de modo convencional, como previamente descrito [3]. A cânula orotraqueal utilizada para ventilação mecânica era convencional, não sendo necessária a ventilação monopulmonar. Os pacientes foram posicionados em decúbito dorsal, elevando-se o lado direito em aproximadamente 15 graus. A circulação extracorpórea foi instalada em todos os pacientes por meio de dissecação de artéria e veia femoral esquerda, com introdução de cânula arterial específica para acesso periférico na artéria femoral, e cânula venosa longa posicionada no átrio direito junto à veia cava superior, introduzida através da veia femoral. Por meio de punção, outra cânula venosa foi introduzida na veia jugular interna direita.

A toracotomia foi realizada no quarto espaço intercostal direito, iniciando-se logo abaixo do mamilo e se estendendo de 4 a 6 cm lateralmente. Foi utilizada óptica 6,5 mm e 30°, introduzida na pleura direita pelo mesmo espaço da incisão principal, por acesso localizado 2 a 3 cm póstero-lateralmente ao acesso principal. A abertura do espaço intercostal e a introdução da óptica foram realizadas já com a circulação extracorpórea iniciada e os pulmões parados.

O pericárdio foi aberto ao nível do átrio esquerdo e, as aderências localizadas nessa região foram removidas. Um par de fios de marcapasso temporário foi colocado no ventrículo direito e conectados a um aparelho fibrilador. Os pacientes foram resfriados a 28°C e um cateter com

CO<sub>2</sub> a 4 l/min foi colocado na cavidade. Um incisão pequena com menos de 1 cm foi feita aproximadamente a 3 cm anteriormente à incisão principal para colocação do afastador de átrio esquerdo. A abertura do átrio esquerdo foi feita da mesma maneira que é realizada nas operações convencionais. Pontos de prolene 4-0 foram aplicados nas bordas do átrio esquerdo para facilitar a exposição. Um afastador desenvolvido especificamente para esse tipo de operação foi introduzido no átrio esquerdo (Figura 1).

A parte tecnicamente mais desafiadora do procedimento foi, nos casos onde o paciente já era portador de prótese previamente implantada, a retirada da mesma. O modo como isso foi feito assemelha-se ao realizado nas operações convencionais, entretanto, a distância que a válvula se encontra da borda da incisão e os materiais utilizados, muitas vezes muito delicados para a realização desse passo da operação, tornam a retirada de uma prótese difícil.

Os demais passos da operação foram realizados de modo rotineiro, com a passagem dos pontos pelo anel da valva feita de modo similar ao realizado nas operações convencionais; a visibilidade do anel é muito boa (Figura 2), bem como a descida da prótese para sua posição.

A realização dos nós para fixação da prótese requer o auxílio de instrumento longo próprio para isso. Após fixada a válvula protética (Figura 3), um aspirador de ventrículo esquerdo foi introduzido pelo átrio esquerdo através da prótese e a atriorrafia realizada de modo habitual. A desfibrilação foi feita externamente.

Após a retirada das cânulas, a heparina foi revertida em sua totalidade e a cavidade pleural direita, drenada. O espaço intercostal utilizado para acesso foi aproximado com ponto de ethibond 2-0 e a pele fechada com sutura intradérmica.

O presente estudo foi aprovado pelo comitê de ética, parecer 0003761/10 de 17/10/2010.

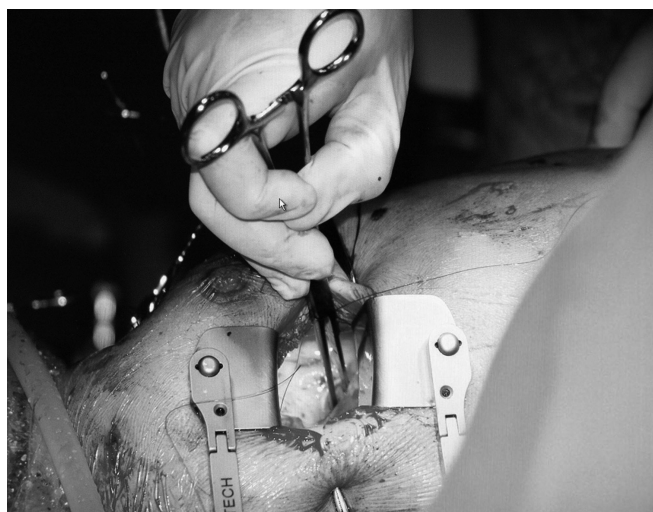


Fig. 1 - Afastador desenvolvido especificamente para esse tipo de operação introduzido no átrio esquerdo

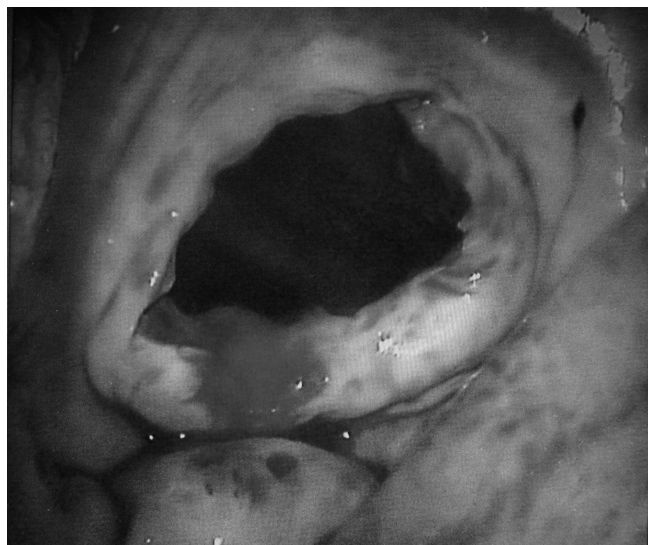

Fig. 2 - Técnica proporciona boa visibilidade



Fig. 3 - Fixação da valva protética

## RESULTADOS

Dez pacientes foram avaliados, sendo quatro do sexo masculino e seis do sexo feminino. A idade variou de 46 a 76 anos, com média de  $56,9 \pm 10,5$  anos. Dois (20%) pacientes eram diabéticos, seis (60%), hipertensos e quatro (40%) apresentavam antecedentes de tabagismo. Quatro (40%) pacientes encontravam-se em classe funcional II, cinco (50%) em classe III e um (10%) em classe funcional IV. Seis (60%) pacientes apresentavam ritmo sinusal ao eletrocardiograma de repouso e quatro (40%) encontravam-se em fibrilação atrial. Quatro (40%) pacientes apresentavam fração de ejeção normal, cinco (50%), comprometimento moderado do ventrículo esquerdo e um (10%), disfunção grave. Cinco (50%) pacientes haviam sido submetidos a plastia da valva mitral prévia e cinco (50%), a troca valvar

mitral, todas por prótese biológica. O diagnóstico que levou à indicação de nova cirurgia foi de estenose em dois (20%) pacientes, insuficiência em três (30%) e dupla disfunção em cinco (50%). O tempo médio entre a primeira cirurgia e a reoperação foi de  $11 \pm 3,43$  anos, variando entre 7 e 17 anos. O EuroSCORE desse grupo variou de 7 a 12, com média de  $8,3 \pm 1,82$ .

Em oito (80%) pacientes foram implantadas próteses mecânicas e em dois (20%), próteses biológicas. O tamanho da prótese implantada variou entre 25 e 29 mm, sendo em sete (70%) pacientes implantada prótese de 27 mm.

O tempo médio de fibrilação ventricular foi de  $70,9 \pm 17,66$  minutos, variando entre 45 a 100 minutos. O tempo de circulação extracorpórea variou entre 66 e 150 minutos, com média de  $109,4 \pm 25,37$  minutos. Ao término da operação, os pacientes foram encaminhados à unidade de tratamento intensivo (UTI), onde o tempo médio de ventilação mecânica foi de  $6,4 \pm 3,2$  horas, variando entre zero e 12 horas e o tempo de permanência na UTI variou de 2 a 3 noites, com média de  $2,5 \pm 0,52$  noites. Seis (60%) pacientes apresentaram síndrome de baixo débito cardíaco ao final da circulação extracorpórea, necessitando de suporte inotrópico. Nessa série, nenhum paciente necessitou de reoperação por sangramento, apresentou quadro de acidente vascular cerebral, infarto agudo do miocárdio ou insuficiência renal aguda. Um (10%) paciente apresentou quadro de pneumonia no pós-operatório. Não houve óbitos nessa série.

No momento da alta hospitalar, cinco (50%) pacientes encontravam-se em ritmo sinusal e cinco (50%), em fibrilação atrial. O tempo médio de hospitalização foi de  $7,6 \pm 1,5$  dias, variando entre 5 a 10 dias.

## DISCUSSÃO

As mini-incisões para troca valvar apresentaram um interesse crescente pela comunidade médica a partir da metade da década de 1990 [4-8]. A pequena toracotomia ântero-lateral direita parece ser um acesso bastante interessante para as operações sobre a valva mitral, uma vez que proporciona visão direta sobre a linha onde habitualmente se realiza a atriotomia esquerda, boa exposição da valva e um mínimo de desconforto inicial para quem está operando. Além disso, o resultado cosmético dessa incisão é superior às outras, visto que em mulheres a incisão fica escondida pela mama [9].

Após a metade da década atual, a utilização do vídeo em operações cardíacas começou a ficar mais comum. Alguns relatos foram apresentados demonstrando que, com as cirurgias videoassistidas, as incisões poderiam ser menores e a visualização do campo operatório seria ampliada, mantendo-se os mesmos resultados obtidos ao longo dos anos com as operações sobre a valva mitral realizadas de maneira convencional e, diminuindo-se sensivelmente o trauma, o tempo de ventilação mecânica e de internamento hospitalar,

e promovendo um retorno mais rápido às atividades habituais pelo paciente, visto que, nas cirurgias convencionais, o paciente fica ao menos 45 dias sem dirigir, por exemplo, contra 10 a 15 dias das operações minimamente invasivas [10-15].

Dogan et al. [11] publicaram artigo comparando as operações convencionais contra as minimamente invasivas. Quarenta pacientes foram randomizados em dois grupos, sendo o grupo I formado pelos pacientes submetidos às operações minimamente invasivas e, no grupo dois, os pacientes submetidos às operações convencionais. O tempo de circulação extracorpórea e pinçamento aórtico foi ligeiramente maior no grupo I, porém sem diferença estatística.

Nessa série, nenhum paciente do grupo I necessitou de conversão para cirurgia convencional e o tempo de ventilação mecânica e de hospitalização foi menor no grupo I, porém novamente sem significado estatístico. Não houve diferença entre os grupos em relação à drenagem pelos drenos de tórax e na função pulmonar. Não foram relatadas maiores complicações ou óbitos nessa série, entretanto, em seus comentários, referiram que a grande dificuldade no grupo I foi a proteção miocárdica, apresentando uma série de problemas ao pinçamento da aorta realizado pela forma endovascular, bem como a dificuldade de aplicação da pinça de aorta convencional. Os autores concluíram dizendo que, apesar de não haver superioridade estatisticamente significativa a favor das operações minimamente invasivas, as mesmas se mostraram tão eficientes quanto as convencionais, o que por si só já justificaria o seu uso.

Em outro artigo semelhante, Holzhey et al. [16] publicaram estudo comparando as operações convencionais às minimamente invasivas em pacientes acima de 70 anos. Os autores demonstraram maior tempo de circulação extracorpórea e de pinçamento aórtico, além de maior tempo de cirurgia, assim como outros trabalhos da literatura [17-19]. Não houve diferença em relação a complicações maiores e mortalidade em acompanhamento de 5 a 8 anos. No pós-operatório imediato, o grupo da operação convencional apresentou incidência maior de arritmias e necessidade de implante de marcapasso, novamente sem significância estatística. Os autores concluíram que as operações minimamente invasivas são no mínimo iguais às convencionais, e que a dificuldade maior encontrada refere-se aos modos de proteção miocárdica.

A fibrilação ventricular associada à hipotermia vem sendo utilizada como método de proteção miocárdica para realização de operações coronarianas há muitos anos, tendo-se como base que um coração em fibrilação ventricular, descomprimido, associado a hipotermia em  $28^{\circ}\text{C}$  consome quase a mesma quantidade de energia que um coração parado sob efeito de cardioplegia [3].

Nas operações valvares, entretanto, esse tipo de técnica



de proteção do coração sempre causou certa preocupação relacionada à incidência de acidente vascular cerebral, visto que as cavidades estão abertas e a aorta não está pinçada.

Umakanthan et al. [20] publicaram artigo, em 2008, demonstrando a segurança da fibrilação ventricular associada à hipotermia sem pinçamento da aorta nas operações minimamente invasivas da valva mitral. Os autores avaliaram 195 pacientes submetidos a esse tipo de cirurgia com essa proteção miocárdica. Foi encontrada mortalidade em 30 dias de 3%, síndrome de baixo débito em 4% e uma taxa de acidente vascular cerebral de 3%, a mesma incidência relatada por outros autores que utilizaram a proteção miocárdica com pinçamento da aorta [10,11,16]. Os autores atribuíram a baixa incidência de acidente vascular cerebral à manutenção da pressão arterial durante a circulação extracorpórea acima de 30 mmHg, introdução de cânula de aspiração contínua no ventrículo esquerdo e instilação de CO<sub>2</sub> contínua na cavidade durante todo o procedimento. Concluíram dizendo que esse tipo de manejo cardíaco simplifica a operação minimamente invasiva, é seguro e facilmente reprodutível. Após este estudo, a operação minimamente invasiva da valva mitral antes limitada aos pacientes sem cirurgias prévias, passaram a ser realizadas também nos pacientes que deveriam ser submetidos a reoperações.

Nos casos de pacientes com procedimentos prévios, o coração tem uma tendência natural de apresentar grande quantidade de aderências, o que torna a liberação da mesmas muito difícil de ser realizada por meios minimamente invasivos, tornando o pinçamento da aorta quase impossível. Isto associado à inconstância da oclusão da aorta feita por técnicas endovasculares limitava muito a indicação de operações menos invasivas nos pacientes submetidos a reoperações. Com o paciente em fibrilação ventricular, o pinçamento da aorta não se faz necessário e podem-se liberar as aderências apenas sobre o átrio esquerdo no ponto em que a incisão é realizada.

Ricci et al. [21] apresentaram estudo avaliando 241 pacientes submetidos a operação mitral ou outra operação cardíaca prévia. Os autores iniciaram o artigo expondo os riscos de se realizar uma reesternotomia devido a aderências, podendo ocorrer lesões graves especialmente em ventrículo direito e veia inominada. Na apresentação dos resultados referiram ter a necessidade de converter para esternotomia dois pacientes, um por dissecação da aorta e outro por perfuração do ventrículo esquerdo. A média de permanência em unidade de terapia intensiva foi de 24 horas, a média de tempo em ventilação mecânica foi de 12 horas e a drenagem média de sangue nas 24 horas foi de 450 ml. Do total de pacientes operados, apenas seis foram em fibrilação ventricular, sendo nos demais utilizado o pinçamento endovascular. Os autores relataram, ainda, taxa de acidente vascular cerebral de 5,8%, nenhum no grupo em que a fibrilação foi aplicada, e mortalidade global de 4,9%. Concluíram dizendo que a reoperação da valva mitral minimamente invasiva é segura

e tem como vantagens uma incidência de infecção de ferida operatória muito baixa, baixa permanência em unidade de terapia intensiva e hospitalar, bom resultado estético e retorno mais precoce às atividades habituais.

Fortunato et al. [22], em 2008, apresentaram relato de caso de paciente submetido a reoperação para cirurgia valvar mitral totalmente endoscópica. Os autores realizaram comissurotomia em uma valva submetida a plastia prévia 12 anos antes. Concluíram dizendo que o procedimento foi factível e eficaz.

Em nossa série avaliamos 10 pacientes submetidos à reoperação valvar mitral por técnicas minimamente invasivas. Todos os pacientes foram operados sem pinçamento da aorta, em hipotermia e fibrilação ventricular e instilação contínua de CO<sub>2</sub> durante todo o procedimento. O EuroSCORE médio do grupo acima de 8 aponta para um grupo de pacientes de alto risco. Apesar disso não observamos óbitos nesta série, nem acidente vascular cerebral. A grande dificuldade por nós encontrada foi a retirada da prótese mitral implantada na primeira cirurgia, o que levou a tempo maior de fibrilação ventricular nos pacientes que se encontravam nessa situação. Seis pacientes apresentaram síndrome de baixo débito na saída da circulação extracorpórea, o que fez com que nos últimos casos nós demorássemos um pouco mais para iniciar o reaquecimento, evitando um coração em fibrilação exposto a temperaturas mais elevadas. Isso aparentemente surtiu algum efeito, fazendo com que o desmame da CEC ocorra mais facilmente. A presença de insuficiência aórtica leve dificulta muito a cirurgia e acreditamos que, nos casos em que essa insuficiência seja um pouco mais acentuada, o procedimento deve ser contraindicado.

## CONCLUSÃO

As reoperações da valva mitral minimamente invasivas em hipotermia associadas à fibrilação ventricular sem pinçamento da aorta podem ser feita com segurança, bons resultados imediatos, baixa incidência de complicações e sem a necessidade de amplas dissecações no coração. Entretanto, apresentam tempo maior de circulação extracorpórea, principalmente nos pacientes que já tenham uma prótese previamente implantada. Na presença de insuficiência aórtica significativa, esse tipo de operação não deve ser realizado dessa maneira.

### Authors' roles & responsibilities

RM	Autor principal
PRSB	Coautor
SO	Coautor
LPN	Coautor
MR	Coautor
VHL	Coautor
LFB	Coautor
AS	Coautor

## REFERÊNCIAS

1. Akins CW. Noncardioplegic myocardial preservation for coronary revascularization. *J Thorac Cardiovasc Surg.* 1984;88(2):174-81.
2. Greene PS, Cameron DE, Griffiths EM, DiNatale JM, Gardner TJ. Does hypothermic fibrillatory arrest improve myocardial protection during emergency revascularization? *Ann Thorac Surg.* 1989;48(1):38-42.
3. Milani RM. Análise dos resultados imediatos da operação para revascularização do miocárdio sem pinçamento total da aorta [Dissertação de Mestrado]. Curitiba: Universidade Federal do Paraná; 2000.
4. Cosgrove DM 3<sup>rd</sup>, Sabik JF. Minimally invasive approach for aortic valve operations. *Ann Thorac Surg.* 1996;62(2):596-7.
5. Cosgrove DM 3<sup>rd</sup>, Sabik JF, Navia JL. Minimally invasive valve operations. *Ann Thorac Surg.* 1998;65(6):1535-8.
6. Koenertz W, Waldenberger F, Schmutzler M, Rilter J, Liu J. Minimal access valve surgery through superior partial sternotomy: a preliminary study. *J Heart Valve Dis.* 1996;5(6):638-40.
7. Navia JL, Cosgrove DM 3<sup>rd</sup>. Minimally invasive mitral operations. *Ann Thorac Surg.* 1996;62(5):1542-4.
8. Navia JL, Cosgrove DM. Minimally invasive mitral valve operations. *Ann Thorac Surg.* 1996;62(5):1542-4.
9. Mishra YK, Malhotra R, Mehta Y, Sharma KK, Kasliwal RR, Trehan N. Minimally invasive mitral valve surgery through right anterolateral minithoracotomy. *Ann Thorac Surg.* 1999;68(4):1520-4.
10. Grossi EA, Galloway AC, LaPietra A, Ribakove GH, Ursomanno P, Delianides J, et al. Minimally mitral valve surgery: 6-year experience with 714 patients. *Ann Thorac Surg.* 2002;74(3):660-3.
11. Dogan S, Aybek T, Risteski PS, Detho F, Rapp A, Wimmer-Greinecker G, et al. Minimally invasive port access versus conventional mitral valve surgery: prospective randomized study. *Ann Thorac Surg.* 2005;79(2):492-8.
12. Rodriguez E, Nifong LW, Chu MW, Wood W, Vos PW, Chitwood WR. Robotic mitral valve repair for anterior leaflet and bileaflet prolapse. *Ann Thorac Surg.* 2008;85(2):438-44.
13. Saunders PC, Grossi EA, Sharony R, Schwartz CF, Ribakove GH, Culliford AT, et al. Minimally invasive thechnology for mitral valve surgery via left thoracotomy: experience with forty cases. *J Thorac Cardiovasc Surg.* 2004;127(4):1026-31.
14. Poffo R, Bonim M, Selbach RA, Pillati M. Troca valvar mitral minimamente invasiva videoassistida. *Rev Bras Cir Cardiovasc.* 2007;22(4):491-4.
15. Fortunato Jr JA, Branco Filho AA, Branco A, Martins ALM, Pereira ML, Ferraz JGG, et al. Padronização da técnica para cirurgia cardíaca videoassistida: experiência inicial. *Rev Bras Cir Cardiovasc.* 2008;23(2):183-9.
16. Holzhey DM, Shi W, Borger MA, Seeburger J, Garbade J, Pfannmüller B, et al. Minimally invasive versus sternotomy approach for mitral valve surgery in patients greater than 70 years old: a propensity-matched comparison. *Ann Thorac Surg.* 2011;91(2):401-5.
17. Modi P, Hassan A, Chitwood WR Jr. Minimally invasive mitral valve surgery: a systematic review and meta-analysis. *Eur J Cardiothorac Surg.* 2008;34(5):943-52.
18. Chitwood WR Jr, Elbeery JR, Morgan JF. Minimally invasive mitral valve repair using transthoracic aortic occlusion. *Ann Thorac Surg.* 1997;63(5):1477-9.
19. Dagenais F. Minimally invasive mitral valve surgery: evolution, techniques and outcomes. *Future Cardiol.* 2008;4(6):609-16.
20. Umakanthan R, Leacche M, Petracek MR, Kumar S, Solenkova NV, Kaiser CA, et al. Safety of minimally invasive mitral valve surgery without aortic cross-clamp. *Ann Thorac Surg.* 2008;85(5):1544-9.
21. Ricci D, Pellegrini C, Aiello M, Alloni A, Cattadori B, D'Armini AM, et al. Port-access surgery as elective approach for mitral valve operation in re-do procedures. *Eur J Cardiothorac Surg.* 2010;37(4):920-5.
22. Fortunato Júnior JA, Branco Filho AD, Branco A, Martins ALM, Pereira M. Reoperação de valva mitral totalmente endoscópica: relato de caso. *Rev Bras Cir Cardiovasc.* 2008;23(3):411-4.