

Supravalvular aortic stenosis in adult with anomalies of aortic arch vessels and aortic regurgitation

Estenose aórtica supravalvar em adulto com anomalia de vasos da base e insuficiência aórtica

Acrisio Sales Valente¹, MD, PhD; Polyanna Alencar²; Alana Neiva Santos²; Roberto Augusto de Mesquita Lobo¹, MD; Fernando Antônio de Mesquita¹, MD; Aloyra Guedis Guimarães¹, MD

DOI: 10.5935/1678-9741.20130088

RBCCV 44205-1510

Abstract

The supravalvular aortic stenosis is a rare congenital heart defect being very uncommon in adults. We present a case of supravalvular aortic stenosis in adult associated with anomalies of the aortic arch vessels and aortic regurgitation, which was submitted to aortic valve replacement and arterioplasty of the ascending aorta with a good postoperative course.

Descriptors: Aortic stenosis, supravalvular. Aortic valve insufficiency. Adult. Subclavian artery. Carotid artery, internal.

Resumo

A estenose aórtica supravalvar é uma rara cardiopatia congênita, bastante incomum em adultos. Apresentamos um caso de estenose aórtica supravalvar em adulto com anomalia de vasos do arco aórtico, já com presença de insuficiência aórtica importante, tratado com êxito por meio de plastia da aorta ascendente e troca valvar aórtica.

Descritores: Estenose aórtica supravalvular. Insuficiência da valva aórtica. Adulto. Artéria subclávia. Artéria carótida interna.

INTRODUÇÃO

A estenose aórtica supravalvar (EAS) é a forma menos comum de obstrução da via de saída do ventrículo esquerdo, representando 0,05% de todas as cardiopatias congênicas [1-3]. Caracteriza-se como uma obstrução congênita da aorta ascendente, mais comumente envolvendo a junção sinotubular, podendo ocorrer como uma dismorfia semelhante a um “relógio de areia” ou como uma hipoplasia difusa. Essa malformação pode ocorrer como um aspecto da síndrome de Williams, sendo o defeito cardíaco mais frequente dessa síndrome [4], uma forma familiar hereditária autossômica dominante não associada à síndrome de Williams, podendo ocorrer, ainda, em pacientes sem história familiar e pacientes com hipercolesterolemia homocigótica familiar, ocorrendo em até 44% dos casos neste quadro [5].

As principais características clínicas da EAS são síncope, dispnéia e palpitações e a incidência desses sintomas é tão pre-

coce quanto for a progressão da doença. Em geral, essa doença é mais comumente diagnosticada na criança, devido à presença de sopro relacionado à obstrução [5]. A presença de adultos portadores de EAS não tratada é ainda mais incomum. Isto ocorre devido a não detecção da doença ou imprecisão diagnóstica. Acreditamos que, algumas doenças associadas, como coarctação da aorta e malformações dos grandes vasos da base, podem contribuir para dúvidas ou erros diagnósticos que, muitas vezes, postergam o tratamento definitivo adequado.

O diagnóstico tardio da EAS pode resultar em sintomatologia progressiva, danos na valva aórtica e mitral, além de disfunção ventricular, o que chama a atenção para a necessidade de conhecimento das formas de apresentação da doença e suas variações.

Apresentamos um caso raro de EAS em adulto, não relacionada à síndrome de Williams, já com disfunção da valva aórtica e com anomalia de origem dos vasos da base, que pode ter favorecido à dificuldade diagnóstica.

¹Hospital São Raimundo, Fortaleza, CE, Brasil.

²Faculdade Christus, Fortaleza, CE, Brasil.

Trabalho realizado no Hospital São Raimundo, Fortaleza, CE, Brasil.

Suporte Financeiro: Hospital São Raimundo.

Endereço para correspondência:

Acrisio Sales Valente

Rua Alberto Feitosa Lima 180 – apt. 602 – Guararapes

Fortaleza, CE, Brasil – CEP 60810-018

E-mail: acrisiovalente@yahoo.com

Artigo recebido em 12 de maio de 2012

Artigo aprovado em 13 de julho de 2012

Abreviaturas, acrônimos & símbolos

CEC	Circulação extracorpórea
CoAo	Coarctação de aorta
EAS	Estenose aórtica supravalvar
MVE	Massa de ventrículo esquerdo
TBC	Tronco braquiocefálico
VE	Ventrículo esquerdo

Este estudo foi submetido ao Comitê de Ética e Pesquisa do Hospital São Raimundo e aprovado sob o registro 04/2012.

RELATO DO CASO

Paciente A.S.T., sexo masculino, 28 anos, com história de sopro cardíaco desde o nascimento, sem sintomatologia.

Em 2006, realizou ecocardiograma que evidenciou hipertrofia ventricular esquerda leve com massa de ventrículo es-

querdo (MVE) de 277 g, valor de referência 94 a 276 g, além de insuficiência mitro-aórtica leves.

Em 2008, realizou novo ecocardiograma, que evidenciou dilatação leve de ventrículo esquerdo (VE), com função preservada, insuficiência mitral leve e aórtica moderada. Foi aventada uma coarctação de aorta (CoAo) com gradiente sistólico máximo de 49 mmHg.

Ainda assintomático, o paciente não procurou assistência médica terapêutica, realizando novo ecocardiograma no ano seguinte, sendo evidenciado aumento da MVE para 293 g, função ventricular normal, insuficiência mitral leve e aórtica moderada e sinal sugestivo de CoAo após a artéria subclávia esquerda, com gradiente de 49 mmHg.

Em 2010, o paciente procurou nosso Serviço. Foi realizado novo ecocardiograma, que evidenciava: insuficiência aórtica moderada; coarctação de aorta com gradiente sistólico máximo de 45 mmHg, localizado abaixo da artéria subclávia esquerda, e hipertrofia concêntrica do VE de grau discreto.

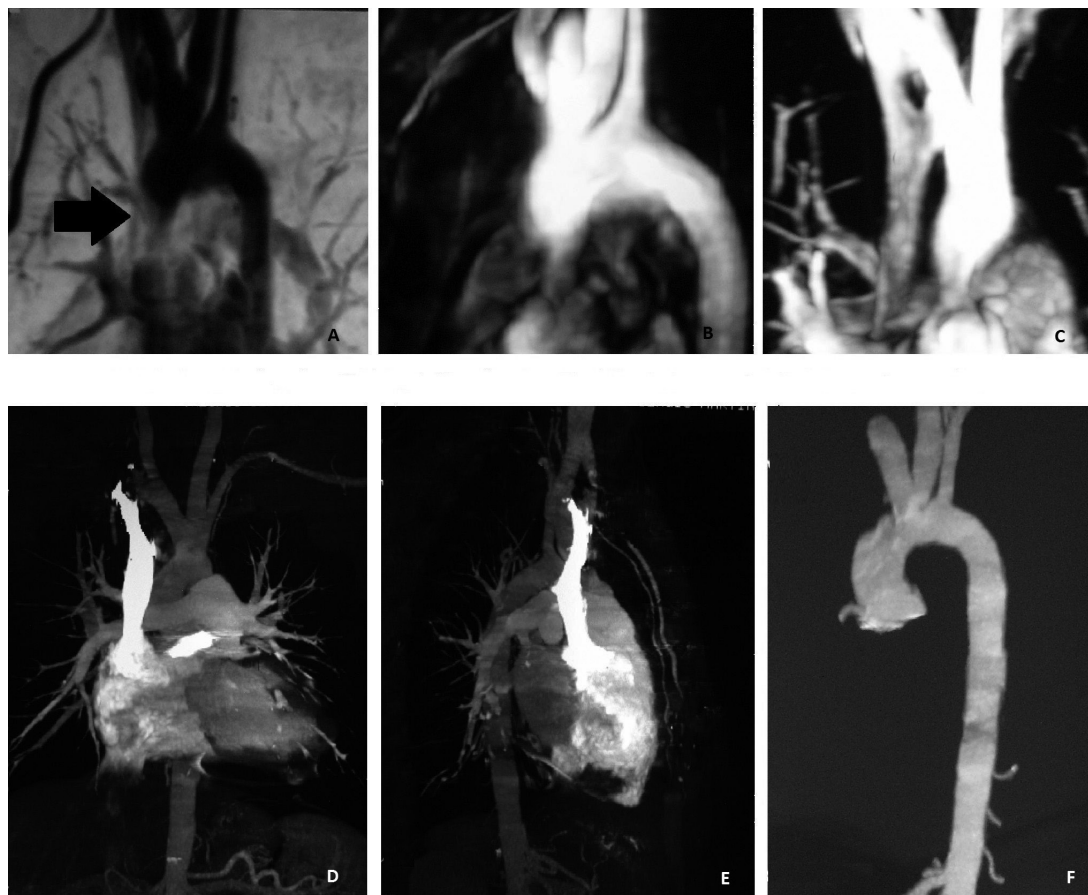


Fig. 1 - Angiotomografias. Angiotomografia pré-operatória. A: importante estenose supravalvar aórtica. B: anomalia dos vasos da base com artéria carótida comum esquerda se originando do TBC e artéria subclávia esquerda hipoplásica. C: importante estenose supravalvar aórtica sob outra incidência. Imagens pós-operatórias. D e E: boa abertura na via de saída sistêmica. F: aspecto externo da aorta

O paciente encontrava-se oligossintomático, referindo cansaço aos grandes esforços e síncope ocasionais. Ao exame físico, apresentava-se em bom estado geral, ausculta cardíaca com ritmo cardíaco regular em dois tempos, bulhas normofonéticas, presença de sopro sistólico mais audível em foco aórtico, com irradiação para pescoço. Chamava atenção a presença de pulsos em membros inferiores e diferencial pressórico entre membros superiores, com pressão mais elevada à direita. Questionamos, então, o diagnóstico de CoAo.

Realizada, então, angiografia, que evidenciou estenose supravalvar aórtica, insuficiência valvar aórtica importante e hipoplasia de artéria subclávia esquerda, com origem da artéria carótida esquerda do tronco braquiocefálico (TBC). Para maior detalhamento morfológico, foi realizada, ainda, angiotomografia de tórax, que evidenciou aorta ascendente pérvia, apresentando importante estenose supravalvar, com 2,2 cm de extensão, distando cerca de 2 cm da emergência do TBC (Figura 1).

Foi indicado tratamento cirúrgico, realizado em 2011.

Técnica cirúrgica

O paciente foi operado para ampliação da aorta ascendente e tratamento da valva aórtica. A cirurgia foi realizada com circulação extracorpórea (CEC), canulação bicaval e em aorta ascendente, hipotermia moderada sistêmica e tópica, pinçamento aórtico e administração de solução cardioplégica sanguínea hipotérmica intermitente a cada 30 minutos. A aortotomia foi realizada em “Y” invertido, com extensão para os seios não-coronariano e coronariano direito. O grande espessamento da parede aórtica chamava a atenção. A valva apresentava-se muito espessada e deformada, com presença de depósitos de placas de gordura e cálcio.

Optou-se pela troca da valva aórtica por uma prótese mecânica tipo duplo-folheto número 23 e ampliação da aorta

ascendente com retalho único, bifurcado, de pericárdio bovino, ampliando a aorta ascendente desde os seios coronariano direito e não-coronariano. É importante que o óstio coronariano direito seja cuidadosamente visualizado. O *patch* de pericárdio deve ser grande o suficiente para permitir certo abaulamento na região dos seios de Valsalva abertos, simulando o aspecto anatômico natural. Em nossa experiência, o *patch* recortado sempre aparenta estar um pouco maior do que o necessário. Após suturado, o aspecto final é bastante anatômico (Figura 2). Utilizou-se cola biológica para reforçar hemostasia. Após reaquecimento, o paciente foi retirado de CEC sem dificuldades e a cirurgia foi conduzida ao seu fim de forma tradicional. A cirurgia transcorreu sem intercorrências em 3 horas e 30 minutos, com 80 minutos de CEC e 40 minutos de pinçamento de aorta.

Evolução

O paciente foi extubado no pós-operatório imediato, permanecendo três dias na unidade de terapia intensiva e um tempo total de internação de sete dias. No retorno após 15 dias da cirurgia, o paciente encontrava-se assintomático, em boa recuperação. Com dois meses de cirurgia, realizou ecocardiograma de controle, que evidenciou: MVE de 260g, cavidades cardíacas de dimensões normais, prótese metálica em posição aórtica com boa movimentação de seus folhetos, ao doppler, gradiente sistólico máximo de 37 mmHg e médio de 21 mmHg, com refluxo central mínimo. A angiografia evidenciou aorta ascendente pérvia, de calibre mantido, exibindo discreta irregularidade dos contornos no aspecto cranial do segmento distal, antes da emergência do TBC (Figura 1). Com seis meses de cirurgia, o paciente mantinha-se assintomático e o ecocardiograma evidenciou MVE de 230 g, cavidades cardíacas normais, prótese com gradiente sistólico máximo de 25 mmHg e mínimo “escape” central.

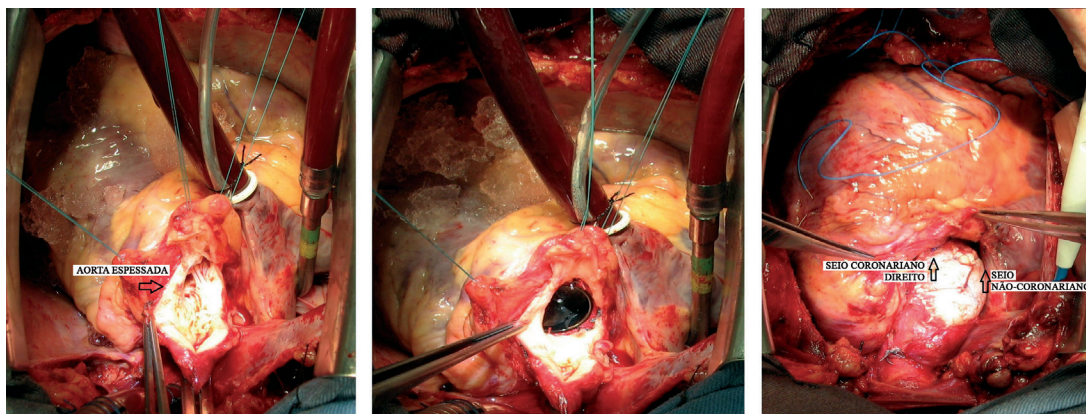


Fig. 2 - Imagens da cirurgia. Aortotomia em “Y” invertido, aorta espessada. Prótese aórtica mecânica posicionada. Aspecto externo final, com retalho de pericárdio estendendo-se para seios coronariano direito e não coronariano

DISCUSSÃO

A EAS é uma cardiopatia congênita incomum, devendo ser diagnosticada precocemente para indicação cirúrgica, antes que seus efeitos comprometam outras estruturas, como, principalmente, valva aórtica e VE. Quando, mais comumente, diagnosticada na infância, permite planejamento terapêutico precoce e, dessa forma, evita maiores comprometimentos estruturais do coração. As artérias coronárias, devido à elevada pressão de pulso sob a qual estão submetidas nessa condição, também podem sofrer alterações estruturais, conforme descrito por Peterson et al. [6]. Dessa forma, por todas essas peculiaridades, a terapêutica invasiva na EAS deve ser mais precoce que na estenose valvar aórtica [5].

Desde os relatos iniciais de Usher et al. [7] e Weyman et al. [8], o ecocardiograma vem sendo o exame inicial diagnóstico na maioria dos casos. Alguns aspectos associados como anomalias dos vasos da base, mal avaliados pelo exame, podem dificultar o diagnóstico e demandar outros exames de imagem complementares. A sintomatologia insidiosa, associada às dúvidas diagnósticas ao longo da investigação clínica transmitidas ao paciente, favoreceu ao seu comportamento mais relaxado, inseguro e de rejeição ao acompanhamento mais estreito, retardando seu diagnóstico, conforme este nos relatou em entrevista, posteriormente.

Acreditamos que a artéria subclávia hipoplásica tenha causado falsa impressão de CoAo, descrita em vários exames realizados por operadores distintos. A mesma artéria subclávia mais fina foi também responsável pela diferenciação de pulso e pressão entre os membros superiores (hipertensão no braço direito em relação ao esquerdo), confundindo os examinadores. A dúvida diagnóstica deve sempre suscitar ao emprego de exames mais complexos. A ideia de CoAo nos levantou questionamento, considerando que o paciente possuía pulsos em membros inferiores. Dessa forma, optamos pela realização da angiografia, também para avaliar artérias coronárias e tomografia.

Acreditávamos que a insuficiência aórtica progressiva estivesse relacionada à obstrução logo a seguir da valva, causando turbulência anormal à mesma. O ecocardiograma sugeria valva espessada, com má coaptação. A mesma impressão não tivemos da valva mitral, que se apresentava fina, ao ecocardiograma, com leve prolapso de seu folheto. O paciente também já começava a apresentar sintomas, o que nos levou a decidir pelo tratamento cirúrgico imediato.

No planejamento cirúrgico, considerando que ambas as artérias carótidas saíam de um tronco comum, nos preocupou a eventual necessidade de canular o TBC por meio de um enxerto tubular, o que temos feito regularmente quando precisamos trabalhar livremente na aorta ascendente e arco. Temíamos que algum óstio não fosse bem perfundido. No entanto, se necessário, canularíamos a artéria femoral. Durante a cirurgia, confirmamos a impressão angiográfica de que havia espaço para canulação com segurança da aorta ascendente antes do TBC, o que foi feito.

Para a correção do segmento aórtico estenótico, técnicas que dispensam o uso de material protético são atraentes, principalmente em crianças, como sugerido por Souza et al. [9]. Em pacientes adultos, a menor elasticidade da aorta e segmentos estenóticos algumas vezes mais extensos nos tem feito optar pelas ampliações com *patches*, que, em nossa experiência, são técnicas mais simples e rápidas, além de eficazes, principalmente considerando que nos adultos não há a preocupação com o crescimento. No caso em estudo, após a aortotomia, a valva nos parecia inadequada para plástica, nos fazendo optar pela troca por prótese mecânica, o que foi previamente discutido com o paciente.

Em continuação, o aspecto anatômico da aorta, com seio coronariano esquerdo aparentemente normal, nos fez concluir que a ampliação em “Y” invertido seria uma excelente opção no presente caso. Essa técnica foi originalmente descrita por Doty et al. [10] para moderada ou grave estenose aórtica supravalvar não envolvendo estreitamento significativo do seio de Valsalva coronariano esquerdo, como no caso reportado. Neste caso, usamos *patch* de pericárdio bovino amplo. Também poderia ser usado um *patch* de politetrafluoretileno, com a vantagem de não apresentar calcificação, mas não tínhamos esse material disponível.

Acreditamos que não se deve ressecar a curvatura do seio coronariano esquerdo para deixar a linha de sutura reta nesse ponto. A manutenção do desenho natural, isto é, dos vértices do “Y” invertido, embora deixando uma linha de sutura um pouco mais longa, ajuda a modelar o *patch* da ampliação após o liberação do pinçamento da aorta. O toque final com cola biológica vem sendo um bom fator adicional no arsenal hemostático e temos usado regularmente.

O paciente apresentou boa recuperação à cirurgia. A cirurgia mais precoce talvez o poupasse da troca da valva nativa, mas, felizmente, ainda não apresentava disfunção ventricular. A evolução ecocardiográfica também evidenciou o resultado satisfatório da cirurgia.

Papéis & responsabilidade dos autores

ASV	Desenho do estudo, cirurgião do caso, orientador
PA	Levantamento de prontuário, revisão da literatura/pesquisa de referências
ANS	Levantamento de prontuário, revisão da literatura/pesquisa de referências
RAML	Cirurgião do caso, co-orientador
FAM	Cirurgião do caso, co-orientador
AGG	Ecocardiografista e cardiologista do caso, coleta de material

REFERÊNCIAS

1. Heper G, Kose S, Kilic A, Amasyali B, Isik E. Left ventricular apical aneurysm as a consequence of diffuse type congenital nonfamilial supravalvular aortic stenosis in a 30-year-old female. *Int Heart J.* 2005;46(1):153-9.

2. Micale L, Turturo MG, Fusco C, Augello B, Jurado LA, Izzi C, et al. Identification and characterization of seven novel mutations of elastin gene in a cohort of patients affected by supravalvular aortic stenosis. *Eur J Hum Genet.* 2010;18(3):317-23.
3. Bonini RCA, Palazzi EM, Chaccur P, Sousa LCB. Correção cirúrgica da estenose aórtica supravalvar com modificação da técnica de Sousa. *Rev Bras Cir Cardiovasc.* 2010;25(2):253-6.
4. Sugayama SMM, Moisés RL, Wagenfur J, Ikari MN, Abe KT, Leone C et al. Síndrome de Williams-Beuren. Anomalias cardiovasculares em 20 pacientes diagnosticados pela hibridização in situ por fluorescência. *Arq Bras Cardiol.* 2003;81(5):462-7.
5. Valente AS, Cirino CMF. Cardiopatia congênita no adulto. In: Croti UA, Mattos SS, Pinto Jr. VC, Aiello VD, eds. *Cardiologia e cirurgia cardiovascular pediátrica.* São Paulo: Roca; 2008.
6. Peterson TA, Todd DB, Edwards JE. Supravalvular aortic stenosis. *J Thorac Cardiovasc Surg.* 1965;50(5):734-41.
7. Usher BW, Goulden D, Murgu JP. Echocardiographic detection of supravalvular aortic stenosis. *Circulation.* 1974;49(6):1257-9.
8. Weyman AE, Caldwell RL, Hurwitz RA, Girod DA, Dillon JC, Feigenbaum H, et al. Cross-sectional echocardiographic detection of aortic obstruction. 2. Coarctation of the aorta. *Circulation.* 1978;57(3):498-502.
9. Souza LCB, Chaccur P, Dinkhuysen JJ, Fontes MA, Fontes VF, Abdulmassih Neto C, et al. Modificação técnica na cirurgia da estenose aórtica supravalvar. *Rev Bras Cir Cardiovasc* 1992;7(2):121-6.
10. Doty DB, Polansky DB, Jenson CB. Supravalvular aortic stenosis. Repair by extended aortoplasty. *J Thorac Cardiovasc Surg.* 1977;74(3):362-71.