

Efeitos das vitaminas A e C em anastomoses intestinais de ratos tratados com corticosteróide¹

Aldo da Cunha Medeiros²
 Dâmaso de Araújo Chacon³
 Tertuliano Aires Neto³
 Francisco Pignataro Lima⁴
 Ítalo Medeiros de Azevêdo⁵
 Marília Cavalcanti da Trindade⁶

Medeiros AC, Chacon DA, Aires Neto T, Lima FP, Trindade MC. Efeitos das vitaminas A e C em anastomoses intestinais de ratos tratados com corticosteróide. Acta Cir Bras [online] 2003 vol 18 suppl 1. Disponível em www.scielo.br/acb.

RESUMO: Objetivos: Estudo experimental realizado com o propósito de verificar a possibilidade das vitaminas A e C reverterem os efeitos deletérios do corticosteróide na cicatrização de anastomoses do intestino delgado. **Métodos:** Foram utilizados 50 ratos Wistar, pesando 247±22g, divididos aleatoriamente em cinco grupos de dez animais, observados em gaiolas individuais com água e alimento *ad libitum*. A anestesia foi feita com pentobarbital sódico na dose de 20 mg/Kg e operados sob condições assépticas. Durante sete dias no pré-operatório e por sete dias no pós-operatório, os grupos foram assim tratados com doses farmacológicas: I-controle; II-metilprednisolona IM; III-metilprednisolona + vitamina A; IV- metilprednisolona + vitamina C; V- metilprednisolona + Vit. A + Vit. C. Foi feita ressecção de segmento de 1 cm do íleo terminal e anastomose em pontos simples separados. Após sete dias de observação foi determinada a pressão de ruptura das anastomoses, que foram em seguida ressecadas, fixadas em formol 10%, processadas com técnica padrão para histopatologia com coloração HE e tricrômico de Masson. Os dados foram analisados pelo teste t de Student com significância 0,05. A pressão de ruptura das anastomoses do controle não mostrou diferença com o grupo V ($p>0,05$) e foi significativamente maior que a dos grupos II, III e IV ($p<0,05$). Entre os grupos III e IV não houve diferença significativa ($p>0,05$). O controle apresentou histopatologia uniforme atingindo escore 142±17, significativamente maior que no grupo II (95±22) e não mostrou diferença significativa nos escores com o grupo V (153±15). **Conclusão:** Concluiu-se que a metilprednisolona exerce um efeito deletério sobre a cicatrização de anastomoses intestinais em ratos e as vitaminas A e C, quando usadas associadas, contribuíram para reverter esse efeito.

DESCRITORES: Vitaminas A e C. Cicatrização. Intestino. Anastomose.

INTRODUÇÃO

Deiscência de anastomose e fistula clinicamente evidentes ocorrem em aproximadamente 5 a 10% dos pacientes submetidos a anastomoses do cólon. No intestino delgado a incidência tem-se mostrado menor^{1,2}. Estudos retrospectivos têm mostrado que, se as fistulas ocorrem, a duração da hospitalização pode duplicar e a

mortalidade pós-operatória triplicar^{1,3}. Cerca de 20 a 80% de todas as mortes pós-operatórias podem ser atribuídas a fistulas anastomóticas e suas consequências, que incluem abscesso, peritonite e seps^{3,4,5}.

Tem sido demonstrado que, em ratos, os corticosteróides prejudicam a cicatrização de lesões da pele e que a vitamina A é capaz de reverter esses efeitos⁵. Embora muitas séries retrospectivas tenham mostrado

1. Trabalho do Núcleo de Cirurgia Experimental-UFRN; Apoiado pelo CNPq.
2. Dr. em Cirurgia, Chefe do Núcleo de Cirurgia Experimental-UFRN, Pesquisador nível 1 do CNPq.
3. Prof. do Departamento de Cirurgia-UFRN; Aluno do programa de Pós-graduação.
4. Mestre e Prof. do Departamento de Patologia-UFRN
5. Aluno do Departamento de Estatística-UFRN
6. Bolsista Monitora de Técnica Operatória.

uma maior tendência a fistulas e deiscência de anastomoses intestinais em pacientes tratados com corticosteroides, as diferenças não foram estatisticamente significantes em vários estudos. Diversos estudos apresentaram dados demonstrando evidente predisposição para deiscência de anastomoses nos casos em que os pacientes eram usuários crônicos de corticosteroides^{3,6}.

As operações do tracto digestivo estão entre as mais freqüentemente realizadas. Os conhecimentos atuais na cicatrização das lesões do tracto digestivo têm avançado e hoje já se entende melhor o impacto de fatores locais e sistêmicos na cicatrização das anastomoses. Entretanto, as fistulas e deiscências anastomóticas permanecem um problema freqüente e grave, associadas com alta mortalidade. Em virtude de ser difícil de examinar os mecanismos de cicatrização de lesões gastrointestinais em modelos clínicos, muito tem sido aprendido através de modelos animais, com limitações por muitos consideradas aceitáveis⁷.

O ácido ascórbico (vitamina C) tem funções biológicas e metabólicas da maior importância, particularmente no que diz respeito ao seu papel na biossíntese do tecido conjuntivo⁸. A vitamina C participa da hidroxilação da prolina e da lisina, reação indispensável para que ocorra a maturação do colágeno e consequentemente a resistência das feridas à tensão^{9,10}. Tem sido

descrito que a suplementação de vitamina C tanto recupera o déficit da vitamina quanto aumenta a síntese do colágeno^{11,12}. Dessa maneira, o uso dessa vitamina em quantidades maiores do que a dose necessária para as necessidades diárias, não apenas é necessário para a biossíntese do colágeno, mas também, para a regulação de outras condições fisiológicas durante o processo de cicatrização das feridas.

O presente trabalho tem o objetivo de estudar, em modelo animal, se a administração de dose acima da fisiológica, de corticosteroide exógeno, prejudica a cicatrização de anastomoses intestinais e se a administração de vitaminas A e C pode reverter esse efeito.

MÉTODOS

Foram utilizados 50 ratos Wistar adultos, fornecidos pelo Biotério do Núcleo de Cirurgia Experimental-UFRN, divididos aleatoriamente em 5 grupos de 10 animais. Eles foram observados em gaiolas individuais com água e alimento “ad libitum”, anestesiados com pentobarbital sódico na dose de 20 mg/Kg e operados sob condições assépticas. Durante 1 semana no pré-operatório os animais receberam injeções intramusculares de metilprednisolona ou de solução salina, dependendo do grupo, e as seguintes suplementações de vitaminas, conforme o protocolo da tabela 1:

Tabela 1- Demonstração dos cinco grupos e tratamento medicamentoso de cada um deles.

GRUPO	Regime de administração de medicamentos no pré e pós-operatório (uma semana pré e uma pós)
I Controle	Solução salina 0,9%
II Metilprednisolona	Metilprednisolona 1 mg/Kg/dia
III Vitamina A	Metilprednisolona 1 mg/Kg/dia + Vit. A 10.000 UI/Kg/dia
IV Vitamina C	Metilprednisolona 1 mg/Kg/dia + Vitamina C 100 mg/Kg/dia
V Vitamina C + A	Metilprednisolona 1 mg/Kg/dia + Vitamina C 100 mg/Kg/dia + Vitamina A 10.000 UI/Kg/dia

A dosagem de metilprednisolona foi equivalente a 40 mg de prednisona por dia em média para o homem adulto de 70 Kg. As doses das vitaminas estão abaixo da dose tóxica para o rato. Os animais foram pesados diariamente em balança digital. Após 12 horas usando apenas água, todos os animais foram submetidos a laparotomia mediana de 4 cm, identificação de alça ileal a 5 cm da transição ileocecal. Foi feita ressecção de 1,0 cm de intestino, que foi imediatamente anastomosado com fio de monofilamento de nylon nº 6-0 em pontos simples separados, plano único. Após sete dias

de observação, todos os ratos foram relaparotomizados sob anestesia geral para determinação da pressão de ruptura das suturas “in situ” sem interrupção do suprimento sanguíneo nem das aderências intraperitoneais. A alça em estudo foi ligada com fio de algodão nº 00 à jusante da anastomose e um tubo de polietileno nº 4 foi inserido na mesma alça à montante da anastomose, fixando-se firmemente a alça em torno do tubo de modo a vedar o escapamento de ar. Em seguida foi preenchida a cavidade abdominal com solução salina e insuflado ar sob pressão através do tubo antes posicionado com

fluxo de 0,5 litro/minuto. Quando surgiu borbulhamento de ar na solução salina foi anotado o momento de ruptura da anastomose através de manômetro intercalado em Y e determinada a pressão máxima de ruptura.

Em seguida os animais receberam dose letal de anestésico, o tubo de polietileno foi cuidadosamente retirado, a zona da sutura intestinal ressecada e fixada em formol 10%. As lâminas foram coradas com hematoxilina-eosina e tricrômico de Masson, processadas de acordo com a rotina. A avaliação histológica das lâminas foi feita utilizando-se um sistema digitalizador e analisador de imagens. A área total dos campos microscópicos foi observada utilizando-se microscópio óptico (*Olimpus*), cuja imagem foi capturada por câmera e digitalizada através de *Software Image Pro-plus*, versão 3.0 (*Media Cybernetics - LP, USA*). Foram avaliados dez campos aleatórios de cada lâmina. Após selecionada a resolução desejada, os impulsos ópticos foram digitalizados, resultando em uma imagem de cada campo que foi armazenada e processada em sistema multimídia. As lâminas foram examinadas para quantificação dos elementos da reação inflamatória como quantidade de fibroblastos, de neutrófilos, neovasos, reepitelização, tecido de granulação e fibras colágenas, sob a forma de densidade mínima, máxima e média.

Os dados foram expressos em média±desvio padrão e a diferença entre as médias foi feita usando-se a análise de variância e o teste t de Student, com significância de 0,05.

RESULTADOS

Ocorreu boa evolução pós-operatória dos animais. Os que receberam metilprednisolona (grupos II, III, IV e V) tiveram um decréscimo ponderal significativo, enquanto no grupo controle não houve diferença significativa entre a média de pesos no pré-operatório e após sete dias de pós-operatório. Dos dez animais que receberam apenas corticóide (grupo II), quatro deles apresentaram deiscência de pele com graus variados de infecção.

As suturas intestinais dos animais do grupo I estavam íntegras. No grupo II ocorreram duas fistulas tamponadas por epiplon, no grupo III e IV apenas uma fistula tamponada foi detectada em cada grupo e, no grupo V, todas as suturas estavam íntegras, compatíveis com as do grupo de controle.

A figura 1 mostra as pressões intraluminares de ruptura das suturas intestinais. A pressão necessária para romper as suturas dos animais do grupo de controle foi significativamente maior do que nos grupos II, III e IV. Comparando-se os grupos III e IV não houve diferença significativa entre as médias das pressões

suportadas pelas suturas intestinais ($p>0,05$). Entretanto, quando foi comparado o grupo II (corticóide) com os grupos III e IV, houve diferença significativa. O grupo V teve a pressão de ruptura menor que o grupo de controle, sem significado estatístico ($p>0,05$).

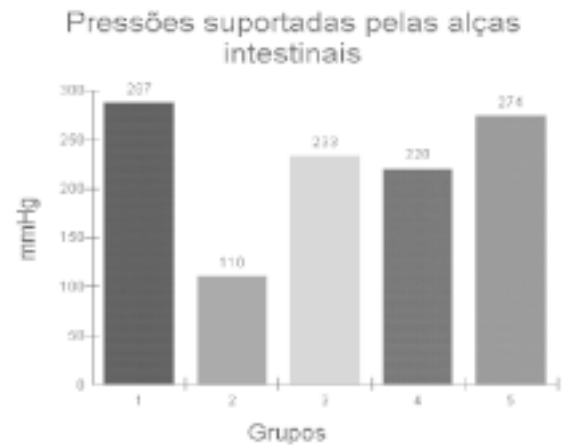


Figura 1 – Diferença insignificante entre os grupos I e V, bem como entre III e IV ($p>0,05$).

Os animais do grupo controle apresentaram padrão morfológico do ponto de vista histopatológico uniforme, com a presença de tecido de granulação compacto formado por fibras colágenas abundantes de permeio a neoformação vascular e células inflamatórias. Nos ratos que receberam apenas corticóide (grupo II) observou-se padrão morfológico mais heterogêneo, com tecido conjuntivo menos exuberante, constituído por fibras colágenas menos desenvolvidas de permeio à neoformação vascular pouco presente. O padrão histológico dos grupos III e IV não mostrou diferença entre eles. Porém, aproximou-se mais do grupo de controle, o mesmo ocorrendo com os cortes histológicos do grupo V. Os dados histológicos quantificados em densidade média encontram-se resumidos na tabela 2.

Tabela 2– Médias dos dados histológicos dos 5 grupos estudados em escores.

Grupos	Densidade média
I	142±17
II	95±22
III	140±28
IV	155±25
V	153±15

Observou-se diferença significativa entre os grupos I e II ($p<0,01$). Quando foi comparado o grupo I (controle) com os grupos III, IV e V não houve diferença ($p>0,05$).

DISCUSSÃO

Sem dúvida, as anastomoses digestivas representam uma das áreas mais estudadas no campo da cicatrização das feridas. Credita-se ao uso dos corticosteroides efeitos adversos à cicatrização de diversos órgãos, porém os resultados dos estudos experimentais que têm investigado essa questão são controversos^{13,14}. Avaliação cicatricial em anastomoses intestinais após o emprego de corticoides também é conflitante^{15,16,17,21}. Embora existam diversos estudos experimentais sobre a relação entre o uso de corticosteróides e a cicatrização, sua interpretação é dificultada pela grande variação de métodos e equipamentos para a aferição dos parâmetros estudados.

No presente trabalho a dose de metilprednisolona foi escolhida com base em estudos anteriores, que verificaram ser esta a dose mínima capaz de afetar a cicatrização¹⁸. Segundo vários autores, os efeitos prejudiciais dos corticosteróides são mais evidentes quando a droga é administrada previamente ao ato cirúrgico e mantida no pós-operatório^{13,14}. No presente trabalho foi seguida essa metodologia, tendo-se iniciado o uso da droga uma semana antes da operação. O início do tratamento com corticosteróides, no período pós-operatório, parece não interferir com a cicatrização^{14,19,20}. A redução ponderal dos ratos submetidos aos corticosteróides também é conhecida por outros autores^{14,19}.

Os dados deste estudo indicaram uma queda na resistência das suturas intestinais dos ratos em uso da metilprednisolona no sétimo dia de observação, o que foi observado por outros autores¹⁷. Tal resultado pode decorrer de um retardo na deposição de colágeno, com conseqüente redução da resistência nas suturas. Acima de 14 dias não tem sido observada diferença na resistência das anastomoses em relação ao controle^{15,17}. O tempo de sete dias para a determinação da resistência à pressão intraluminal foi escolhido no presente trabalho, tomando por base estudos anteriores que têm demonstrado tendência de ruptura das alças intestinais fora das linhas de sutura, quando o tempo de observação é maior do que sete dias. O uso das vitaminas A e C melhoraram a resistência das suturas tratadas com corticóide, sem diferença significativa entre essas vitaminas, como foi sugerido pelos trabalhos de outros autores, especialmente no que diz respeito à vitamina A⁵. Vários métodos têm sido utilizados para aferir a resistência de suturas e a respectiva histometria^{22,23,24,25}. A sistemática adotada no presente trabalho com o emprego de sistema digital de captação de imagem e tensiômetro eletrônico dotado de *software* específico tem mostrado resultados satisfatórios.

A histologia evidenciou atraso na formação de tecido cicatricial dos ratos que receberam metilpredni-

solona por 14 dias. Os ratos do grupo de controle mostraram tecido conjuntivo bem formado e rico em fibras colágenas, enquanto os grupos que receberam corticosteróide apresentaram proliferação de fibroblastos e células inflamatórias, com fibras de colágeno escassas e desordenadas. O uso das vitaminas A e C, concomitantemente, conseguiu reverter os efeitos deletérios do corticosteróide nas suturas do íleo.

CONCLUSÃO

Os dados coletados no presente trabalho permitem concluir que a metilprednisolona retardou a cicatrização de lesão praticada no jejuno de ratos e que as vitaminas A e C, em associação, podem ter contribuído para reverter a ação da droga.

REFERÊNCIAS

1. Fielding LP, Stewart-Brown S, Blesovsky L, Kearney G. Anastomotic integrity after operation for large-bowel cancer: a multicentre study. *Br Med J* 1980;281: 411-4.
2. Irving TT, Goligher JC. Aetiology of disruption of intestinal anastomoses. *Br J Surg* 1973;60: 461-4.
3. Mileski WJ, Joehl RJ, Reje RV, Nahrwold DL. Treatment of anastomotic leakage following low anterior colon resection. *Arch Surg* 1988;123: 968-71.
4. Schrock TR, Deveney CW, Dunphy JE. Factors contributing to leakage of colonic anastomosis. *Ann Surg* 1973;177:513-8.
5. Ehrlich HP, Hunt TK. Effects of cortisone and vitame A on wound healing. *Ann Surg* 1968;167:324-8.
6. Jex RK, VanHeerden JA, Wolff BG. Gastrointestinal anastomosis: factors affecting early complications. *Ann Surg* 1987; 206:138-41.
7. Hendriks T, Mastboom WJ. Healing of experimental intestinal anastomoses. Parameters for repair. *Dis Colon Rectum* 1990;33: 891-95.
8. Glavin GB. Ascorbic acid and cold-restraint ulcer in rats: Dose-response relationship. *Nutr Reports Inter* 1983;28:705-707.
9. Barnes MJ, Morton LF, Kodice KE. Studies in vivo on the biosyntheses of collagen and elastin in ascorbic acid deficient guinea pigs. *Biochem J* 1970;119:575-585.
10. Saood M, Shingo T, Gail RJ.. Gollagen synthesis in cultured human skin fibroblasts. *J Invest Dermatol* 1083;81:158-162.
11. Arakawa N, Suzuki E, Kurata T. Effect of erythorbic acid administration on ascorbic acid contents in guinea pigs tissues. *J Nutri Sci Vitaminol* 1986;32:171-181.
12. Gould BS, Wossener JF. The influence of ascorbic acid on the proline, hydroxiprolina, glycine and collagen content of regeneration guinea pig skin. *J Biol Chem* 1975;226:288-300.
13. Arantes VN, Okawa RY, Silva A L, Barbosa AJA, Petroianu A. Efeito da metilprednisolona sobre a tensão anastomótica jejunal. *Arq Gastroenterol* 1994;31: 97-102.
14. Aszodi A, Ponsky JL. Effects of corticosteroid on the healing bowel anastomosis. *Am Surg* 1984;50:546-548.
15. Petroianu A, Souza SD, Martins SG, Alberti LR, Vasconcelos LS. Influência da vitamina C e da hidrocortisona sobre a tensão anastomótica jejunal em ratos. *Acta Cir Bras.* 2000; 15:215-219.
16. Diethelm AG. Surgical management of complications of steroid therapy. *Ann Surg* 1977;183:251-253.

17. Martins Jr RA, Guimarães AS, Ferreira AL. Efeito dos corticosteróides na cicatrização de anastomoses intestinais. *Acta Cir Bras* 1992;7:28-30.
18. Kim CS, Buchmiller TL, Fonkalsrud EW. The effect of anabolic steroids on ameliorating the adverse effects of chronic corticosteroids on intestinal anastomotic healing in rabbits. *Surg Gynecol Obstet* 1993;176:73-76.
19. Oxlund H, Fogdestam I, Viidik A. The influence of cortisol on wound healing of the skin and distant connective tissue response. *Surg Gynecol Obstet* 1979;148:876-878.
20. Vogel HG. Tensile strength of skin wounds in rats after treatment with corticosteroids. *Acta Endocrinol* 1970;64:295-297.
21. Mastboom WJB, Hendriks T, Man BM, Boer HHM. Influence of metilprednisolone on the healing of intestinal anastomoses in rats. *Br J Surg* 1991;78:54-56.
22. Minossi JG, Leite CVS, Naresse LE, Rodrigues MAM, Burini RC, Kobayasi S. Ação do diclofenaco sódico em anastomoses realizadas no cólon distal de ratos. *Acta Cir Bras* 1996;11:116-120.
23. Fernandez PM, Martins JL, Novo NF, Gomes PO, Goldenberg S. Estudo comparativo da resistência à tração das cicatrizes das laparotomias longitudinais e transversais em ratos. *Acta Cir Bras* 1996;11:133-137.
24. Kharmandayan P, Goldenberg S, Villa N. Morphologic and morphometric aspects of connective tissue evolution in skin sutures with nylon, polypropilene and polyglactin in rats. *Acta Cir Bras* 1995;10:4-8.
25. Kim SB, Barone B, Segreto HRC, Silva MRR, Egami MI, Segreto RA, Juliano Y. Morphology and morphometry of mice's terminal ileum wall exposed to X-ray. *Acta Cir Bras* 1995;10:25-33.

Medeiros AC, Chacon DA, Aires Neto T, Lima FP, Trindade MC. Effects of vitamins A and C on the healing of intestinal anastomosis of rats treated with corticosteroid. *Acta Cir Bras* [online] 2003 vol 18 suppl 1. Available in www.scielo.br/acb.

ABSTRACT: Objective: There is a need to clearly define the affect of A and C vitamins in the healing of intestinal anastomosis on individuals under corticosteroid treatment, and this is the objective of this study. **Methods:** Fifty Wistar rats weighing 247 ± 22 g were randomly separated in five groups. They were observed in individual cages with water and standard food *ad libitum*. The anesthesia was done with sodium pentobarbital 20 mg/Kg, intraperitoneal. During seven days preoperative and seven days after surgery, the groups were submitted to the protocol: I-control; II-metilprednisolone IM; III- metilprednisolone + vitamine A; IV- metilprednisolone + vitamine C; V- metilprednisolone + Vit. A + Vit. C. An enterectomy (1cm) and anastomosis was done, using nylon 6-0. In the seventh postoperative day, the tensil strength of the anastomosis was measured and a representative sample of the healing tissue was fixed in formaline 10% to histopatologic study under hematoxilín-eosine Masson tricromic process. The data were analysed by the t Student test, considering significance 0,05. **Results:** The bursting pressure of anastomosis of the group I (control) had no difference when compared with V group (Vitamine A and C) ($p > 0,05$). The difference was statistically significant when the I and V groups were compared with the II, III and IV groups ($p < 0,05$). An insignificant difference was observed between the III e IV groups ($p > 0,05$). The control group (I) had histopatologic score 142 ± 17 , significantly shorter than group II - metilprednisolone - (95 ± 22). The difference was not significant when compared the control and the V group (Vitamin A and C), with the score (153 ± 15). **Conclusion:** the vitamin A and C, when used together, contributes to revert the deleterious effects of corticosteroid in the healing of intestinal anastomosis in rats.

KEY WORDS: Vitamin A and C. Healing. Intestine. Anastomosis.

Correspondência:

Av. Miguel Alcides Araújo 1889
59078-270 Natal-RN