

AVALIAÇÃO DO "FLAP" MUSCULAR NA RECONSTRUÇÃO PARCIAL DA PAREDE ESOFÁGICA CERVICAL EM CANINOS

EVALUATION OF MUSCULAR FLAP IN THE PARTIAL RECONSTRUCTION OF CANINE CERVICAL ESOPHAGEAL WALL

Emerson Antonio Contesini* Ney Luiz Pippi** Maria Inês Witz*

RESUMO

Com o objetivo de testar a viabilidade dos músculos cleidomastoideo e esternomastoideo como flap muscular na reconstrução parcial do esôfago cervical, cinco cães foram submetidos a intervenção cirúrgica, onde um segmento esofágico com aproximadamente 2 x 3cm foi ressecado e substituído por tecido muscular. Nas avaliações feitas na necropsia, foi observada a proliferação da mucosa esofágica sobre a porção muscular transplantada.

Palavras-chave: flap muscular, esôfago, caninos.

SUMMARY

The viability of cleidomastoid and sternomastoid muscular flap was tested as partial reconstruction in the cervical esophagus. Five dogs were submitted to surgery, where an esophageal segment, measuring approximately 2 x 3cm was excised and substituted by muscular tissue. At post mortem evaluation it was observed the esophageal mucous membrane proliferation over the muscular flap.

Key words: muscular flap, esophagus, canine.

INTRODUÇÃO

O esôfago cervical é formado por quatro camadas, partindo-se internamente pela mucosa, submucosa, muscular e adventícia. A mucosa é formada por epitélio esbranquiçado do tipo estratificado escamoso, não queratinizado nos caninos, porém constituído por membrana resistente e escorregadia, permitindo-lhes a deglutição de alimentos sólidos, inclusive fragmentos ósseos

(GRANDAGE, 1985). A submucosa é a camada intermediária onde se localizam os vasos sanguíneos e os nervos (GRANDAGE, 1985), sendo a camada de maior resistência na síntese do trato digestivo por ser rica em colágeno (Gorodiche & Jourdan apud QUESSADA et al, 1986). A camada muscular possui grande capacidade de dilatação. Em média, o esôfago canino possui 2cm de diâmetro, podendo duplicar ou mesmo triplicar durante a deglutição (GRANDAGE, 1985). A ausência de serosa diminui a capacidade de tamponamento durante as anastomoses esofágicas (PEACOCK & VAN WINKLE, 1976).

O restabelecimento do trânsito digestivo em qualquer de seus níveis, visa a manutenção da conformação anatômica e da integridade fisiológica deste aparelho. Os procedimentos técnicos utilizados com este fim após esofagectomias, devem permitir ao paciente alimentação mais natural possível e evitar maiores mutilações ao tecido corpóreo (ZILBERSTEIN et al, 1987).

A reconstrução da parede esofágica cervical assume importância, uma vez que o animal pode apresentar tipos de lesões diferentes em sua extensão, pela própria conformação anatômica. Corpos estranhos, perfurações internas ou externas, neoplasias, estenoses e fístulas estão entre os principais danos causados à parede esofágica (HOFMEYR, 1974; HOFFER, 1985; Mendelssohn apud QUESSADA et al, 1986 e WALDRON, 1986). A interrupção do suprimento sanguíneo é crítico, sendo inadequado para a reação cicatricial durante as suturas esofágicas, tornando mais prudente o uso de suturas interrompidas (PEACOCK & VAN WINKLE, 1976). Várias técnicas são citadas na literatura como forma de reconstruir a parede esofágica, tais como a utilização de malha de vicril (CARACHI et al, 1989), tubo de pele, enxertos gástricos e intestinais, pericárdio, flap do diafragma (HOFFER, 1985), flap de mioperiósteo, miomucosa e miocutâneo (HOFFER, 1985 e FRIEDMAN et al, 1988) e os flaps musculares propriamente ditos (HOFFER et al, 1977; HOFFER, 1985; CHEN et al, 1987; FUGITA et al, 1988 e FRIEDMAN et al, 1988). A fixação da musculatura à camada mucosa foi considerada por FRIEDMAN et

* Médico Veterinário, Aluno do Curso de Pós-Graduação em Medicina Veterinária da Universidade Federal de Santa Maria (UFSM). 97119-900 - Santa Maria, RS.

** Médico Veterinário, PhD, Professor Titular do Departamento de Clínica de Pequenos Animais da UFSM.

al (1988) uma manobra difícil, principalmente em perdas teciduais grandes, uma vez que se faz necessária completa impermeabilização da ferida esofágica.

CHEN et al (1987) e FRIEDMAN et al (1988) relataram que os flaps musculares podem se atrofiar quando houver denervação na transposição da musculatura, provocando formação de estrituras.

O flap muscular se destaca por sua versatilidade de adaptação e viabilidade da massa muscular, já que é vastamente irrigada e enervada, apresentando boa cobertura (Vieta et al apud FRIEDMAN et al, 1988), fácil manipulação e sutura. As camadas a serem incluídas na síntese são controversas, uma vez que WALDRON (1986) considerou a mucosa como a camada mais resistente, pois apresenta epitélio estratificado escamoso, enquanto Gorodiche & Jourdan apud QUESSADA et al (1986) alegaram ser inútil a inclusão da mucosa, afirmando que a submucosa é que apresenta maior resistência.

PEACOCK & VAN WINKLE (1976) sugeriram a utilização de antibiótico quando fossem feitas intervenções cirúrgicas no esôfago lesado.

Esse experimento teve a finalidade de testar a viabilidade do flap muscular constituído pelos músculos cleidomastoideo e esternomastoideo, como alternativa para a reconstrução parcial da parede esofágica cervical em caninos.

MATERIAL E MÉTODOS

Foram utilizados cinco caninos, machos e fêmeas, sem raça definida, clinicamente sadios, com peso variando entre 5 e 10kg, provenientes do Biotério Central da Universidade Federal de Santa Maria. Esses animais foram submetidos ao seguinte protocolo cirúrgico.

O período pré-operatório foi constituído pela privação de alimento sólido durante 12 horas e tricotomia na região cervical lateral esquerda, imediatamente antes do ato cirúrgico.

A medicação pré-anestésica constituiu-se de acepromazina 1,0%^a, na dosagem de 1,0mg/kg por via venosa. A anestesia foi induzida e mantida com tiobarbiturato (1 metilbutiletil sódico) 2,5%^b, na dosagem de 15mg/kg por via venosa.

Os animais foram acomodados na mesa cirúrgica em decúbito lateral direito e foi introduzida uma sonda esofágica para evitar a manipulação excessiva das estruturas circunvizinhas durante a localização do esôfago. Após então, o pescoço foi mantido distendido. O campo cirúrgico foi preparado assepticamente com álcool-iodo-álcool.

O acesso cirúrgico foi feito pelo sulco jugular esquerdo, procurando-se manter intactas as estruturas

da região durante a localização, dissecação e exteriorização do esôfago. Após sua individualização, a sonda esofágica foi removida e um segmento do esôfago foi exteriorizado (Figura 1). Suas extremidades foram seguras com auxílio de duas pinças intestinais de Doyen e as estruturas regionais protegidas com gase embebida em solução de cloreto de sódio a 0,9%^c. Uma área da parede esofágica foi demarcada com quatro pontos de reparo, de onde foi removido um segmento de aproximadamente 2 x 3cm, expondo-se o lume do órgão (Figura 2). Foram dissecados parcialmente os músculos cleidomastoideo e esternomastoideo, procurando manter íntegras a vascularização e a inervação, sendo levemente deslocados para que fossem fixados à parede esofágica lesada em forma de flap. A fixação foi realizada por pontos de sutura de Wolff, perpendiculares à musculatura, com fio mononylon 4,0^d, incluindo a camada mucosa do esôfago. Esses pontos foram feitos inicialmente em toda a extensão das bordas da ferida, reparados e posteriormente transpassados pela musculatura, com as extremidades do fio individualmente, completando dessa forma o ponto de Wolff, onde os nós ficaram sobre a superfície do flap muscular (Figura 3). Após o término da síntese esofágica, foram removidas as pinças de Doyen e lavado o campo cirúrgico abundantemente com solução de NaCl 0,9% sob pressão. A reaproximação das estruturas regionais e a redução do espaço morto foram feitas com mononylon 4,0 em pontos simples separados. Para a sutura de pele foi utilizado o mesmo material em pontos simples separados.

No período pós-operatório foram administrados por via venosa, solução de Ringer lactato, na dosagem de 40ml/kg/dia (RAISER, 1989) e solução de frutose a 25%^e na dosagem de 2,5g/dia, durante as 36 horas subseqüentes ao ato cirúrgico, passando para alimentação líquida/pastosa até completar sete dias de cirurgia. A seguir, os animais passaram a receber ração canina umedecida por mais quinze dias, retornando finalmente à alimentação sólida normal.

Todos animais foram observados durante um período de trinta dias a partir da intervenção cirúrgica, quando foram sacrificados e necropsiados para observação macroscópica da mucosa esofágica.

RESULTADOS

Os animais apresentaram cicatrização normal a nível cutâneo, com exceção de um que apresentou no quinto dia de pós-operatório deiscência de sutura em apenas alguns pontos da pele, sendo imediatamente medicado com uso tópico de solução de éter iodoforado a cada 24 horas, apresentando completa cicatrização no décimo primeiro dia de pós-operatório. Outro

animal apresentou aumento de volume na região cervical próximo à linha de incisão a partir do segundo dia de pós-operatório, sendo puncionado no quinto dia, não apresentando secreção. No décimo dia pós-operatório, a região tinha retornado ao volume normal.

Nas primeiras refeições compostas por ração umedecida com água, os animais apresentaram regurgitação parcial do conteúdo ao ingerirem o alimento com voracidade, não apresentando dificuldade de deglutição durante todo o terço final do período de observação.

Na necropsia, os esôfagos foram colhidos e abertos longitudinalmente, apresentando macroscopicamente regeneração da mucosa, com sua proliferação sobre a superfície da musculatura fixada à parede esofágica, recobrando inclusive o fio de sutura (Figura 4).

DISCUSSÃO

Há várias técnicas para reconstrução da parede esofágica descritas na literatura. Algumas delas incluem dois tempos de cirurgia. O enxerto de pele (HOFFER, 1985 e FRIEDMAN et al, 1988), os **flaps** cutâneos, mio-mucosa e mioperiosteio (FRIEDMAN et al, 1988), enxertos do trato digestivo como estômago e intestino (PEACOCK & VAN WINKLE, 1976 e HOFFER, 1985), além do próprio **flap** muscular (HOFFER et al, 1977; HOFFER, 1985; CHEN et al, 1987; FRIEDMAN et al, 1988 e FUGITA et al, 1988) estão entre as principais citadas. A aplicação da técnica depende amplamente da localização e tamanho do defeito esofágico e mesmo da própria experiência do cirurgião, uma vez que ela é sugerida para a porção cervical do esôfago.

O acesso ao esôfago pelo sulco jugular esquerdo sugerido por HOFMEYR (1974) e FRIEDMAN et al (1988), associado à utilização da sonda esofágica (HOFMEYR, 1974; FREEMAN, 1982; HOFFER, 1985 e WALDRON, 1986), permitiu fácil visualização e identificação do órgão.

A manipulação da musculatura a ser utilizada como **flap** não apresentou dificuldade contrariando a alegação feita por FRIEDMAN et al (1988) que afirmaram ser esse procedimento muito trabalhoso, embora o defeito provocado à parede esofágica não tenha sido de grandes proporções. Os pontos de sutura atravessaram todas as camadas da parede esofágica, incluindo a mucosa que segundo WALDRON (1986) é a camada mais resistente para a fixação da sutura, uma vez que esta é constituída por epitélio estratificado escamoso. Já Gorodiche & Jourdan apud QUESSADA et al (1986) alegaram não haver necessidade de incluir a mucosa no plano de sutura, sugerindo que a submucosa é a camada mais importante para se fixarem os pontos, já que ela é constituída por tecido resistente rico em colágeno.

A atrofia muscular relatada por CHEN et al

(1987) e FRIEDMAN et al (1988) não foi observada nesse experimento, pois a musculatura utilizada não sofreu denervação, apenas um leve deslocamento de seu sítio original.

Quanto ao traumatismo provocado à parede esofágica após a ressecção, a conseqüente diminuição da irrigação (PEACOCK & VAN WINKLE, 1976) foi compensada pela qualidade do **flap** muscular que é bastante irrigado, favorecendo a neovascularização local. O uso de sutura interrompida pareceu ser a mais viável, por ser segura e apresentar ainda facilidade para a manipulação dos tecidos.

O aumento do volume observado em um dos animais no início do pós-operatório, possivelmente tenha sido por edema oriundo do excesso de manipulação durante o ato cirúrgico.

A causa do regurgitamento parcial do conteúdo ingerido nos primeiros dias da alimentação com ração umedecida, provavelmente tenha sido a sensibilidade dolorosa, que perdurou apenas alguns dias, durante o período em que os animais receberam alimentação adaptando-se para o retorno ao alimento sólido. Ainda nesse período foi observado o retorno do animal às condições normais de deglutição.

O uso de antibiótico citado por PEACOCK & VAN WINKLE (1976), que não foi utilizado no presente experimento, provavelmente tenha sido compensado pelo emprego de lavagem abundante com solução de cloreto de sódio a 0,9% após a síntese do esôfago.

CONCLUSÕES

Frente aos resultados obtidos nas condições desse experimento, é possível concluir que:

- 1 - o uso de **flap** muscular como forma de reconstrução parcial do esôfago cervical provou ser alternativa viável, por ocasião da remoção de segmento de 2 x 3cm da parede esofágica, apresentando boa vascularização, o que favoreceu a regeneração do tecido lesado;
- 2 - os músculos cleidomastoideo e esternomastoideo mostraram-se eficazes para serem utilizados em forma de **flap** no esôfago, pela sua localização e apresentação anatômica, além de permitirem fixação impermeável à parede esofágica;
- 3 - na cirurgia esofágica cervical, em cães sadios, quando tomadas as medidas protocolares de assepsia nos períodos pré, trans e pós-operatório, não é essencial o uso de antibiótico e,
- 4 - o acesso pelo sulco jugular esquerdo ao esôfago cervical mostrou ser adequado para esse tipo de intervenção cirúrgica.

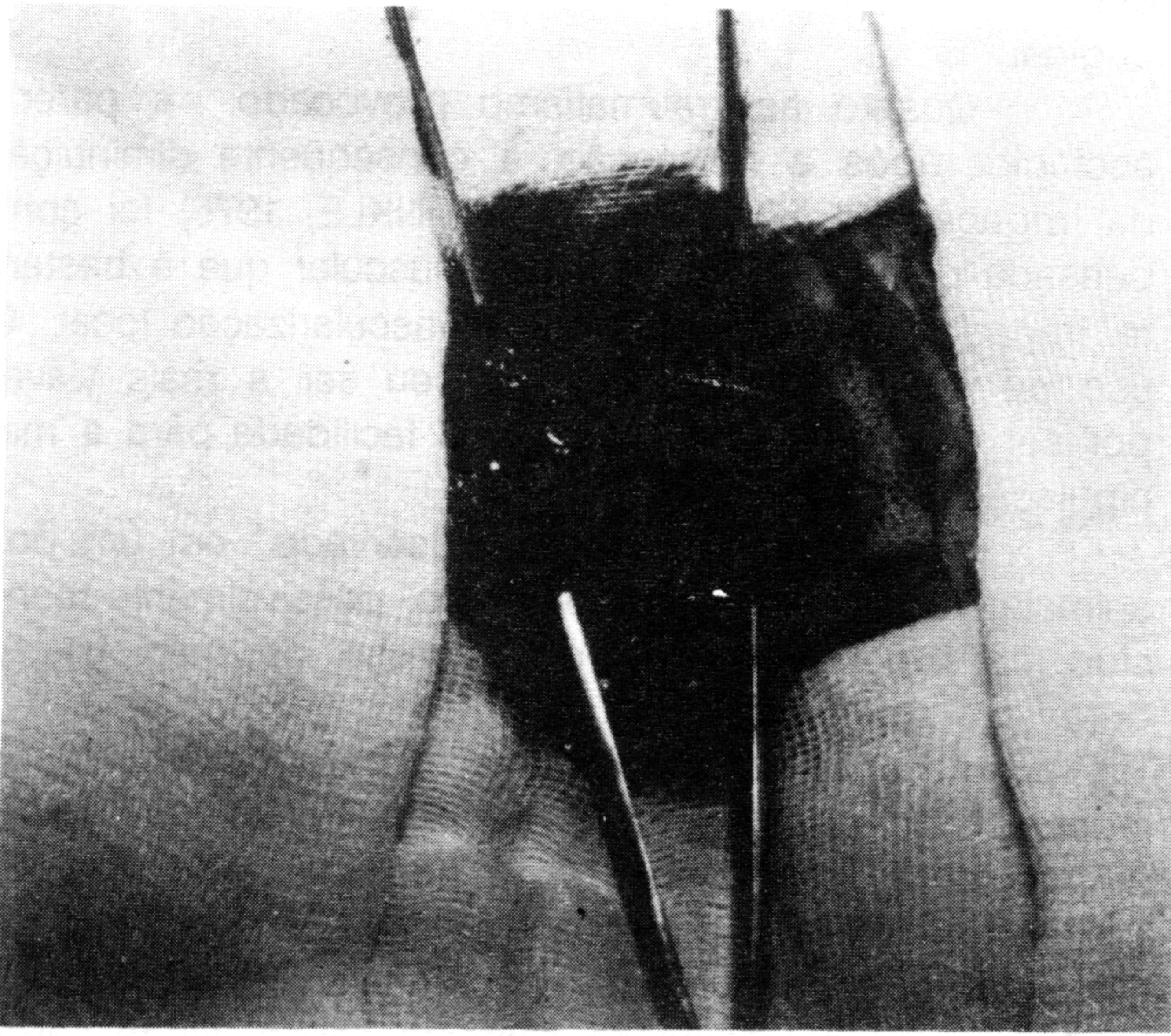


FIGURA 1 - Apresentação do segmento esofágico canino exteriorizado juntamente com o músculo utilizado como flap.

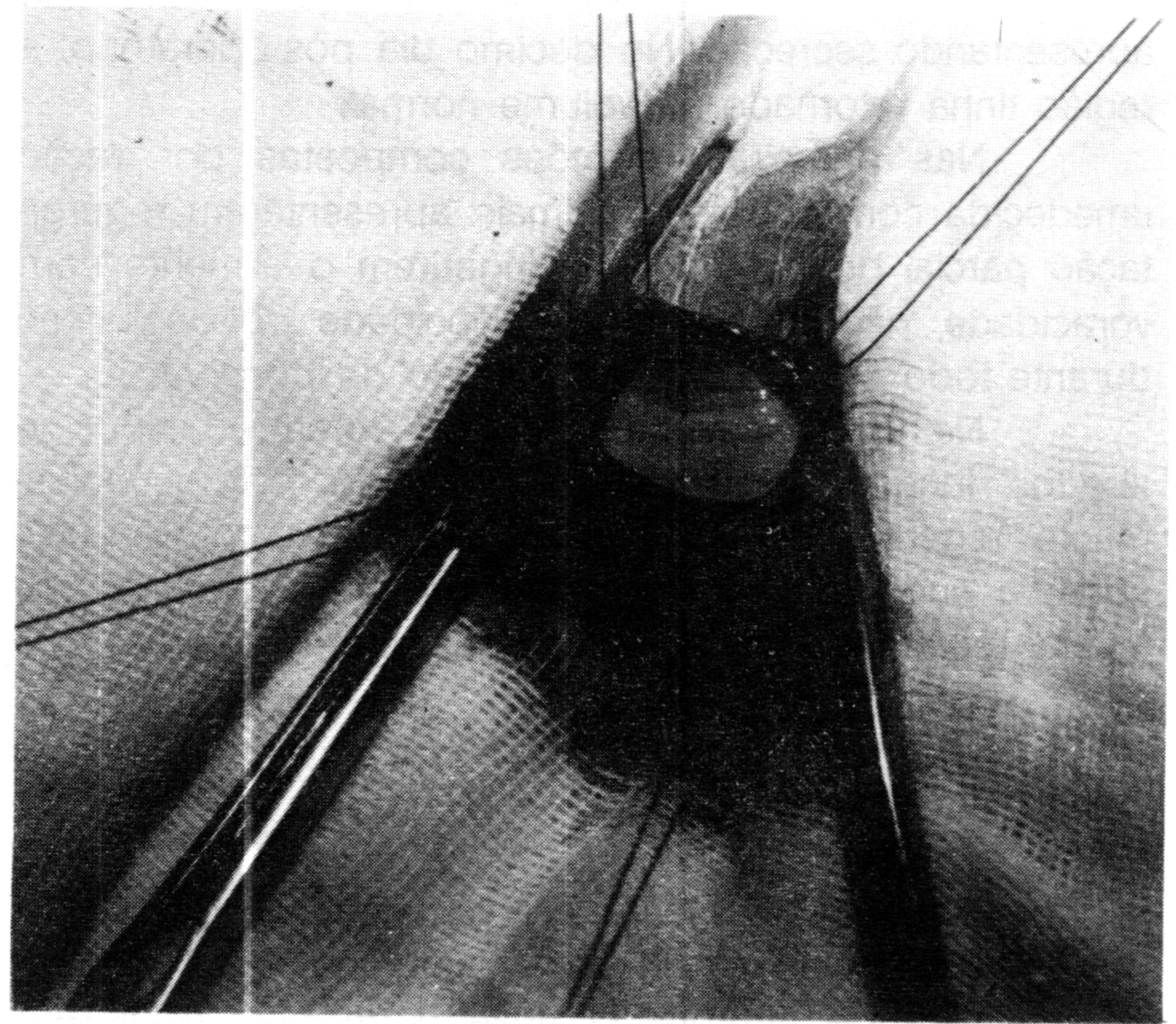


FIGURA 2 - Disposição dos quatro pontos de reparo utilizados para facilitar a abertura do esôfago.

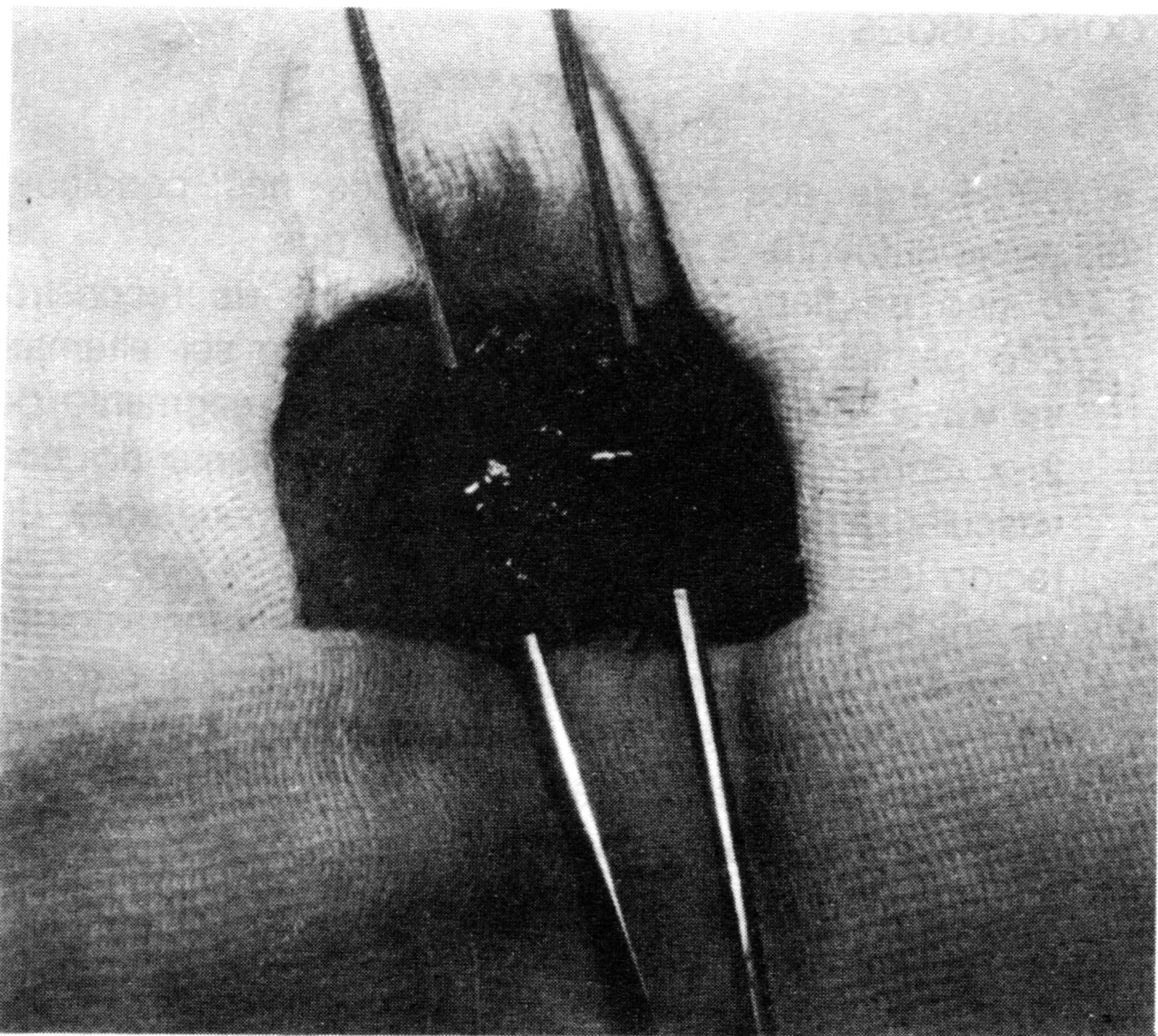


FIGURA 3 - Fixação do flap muscular ao esôfago com pontos de Wolff.

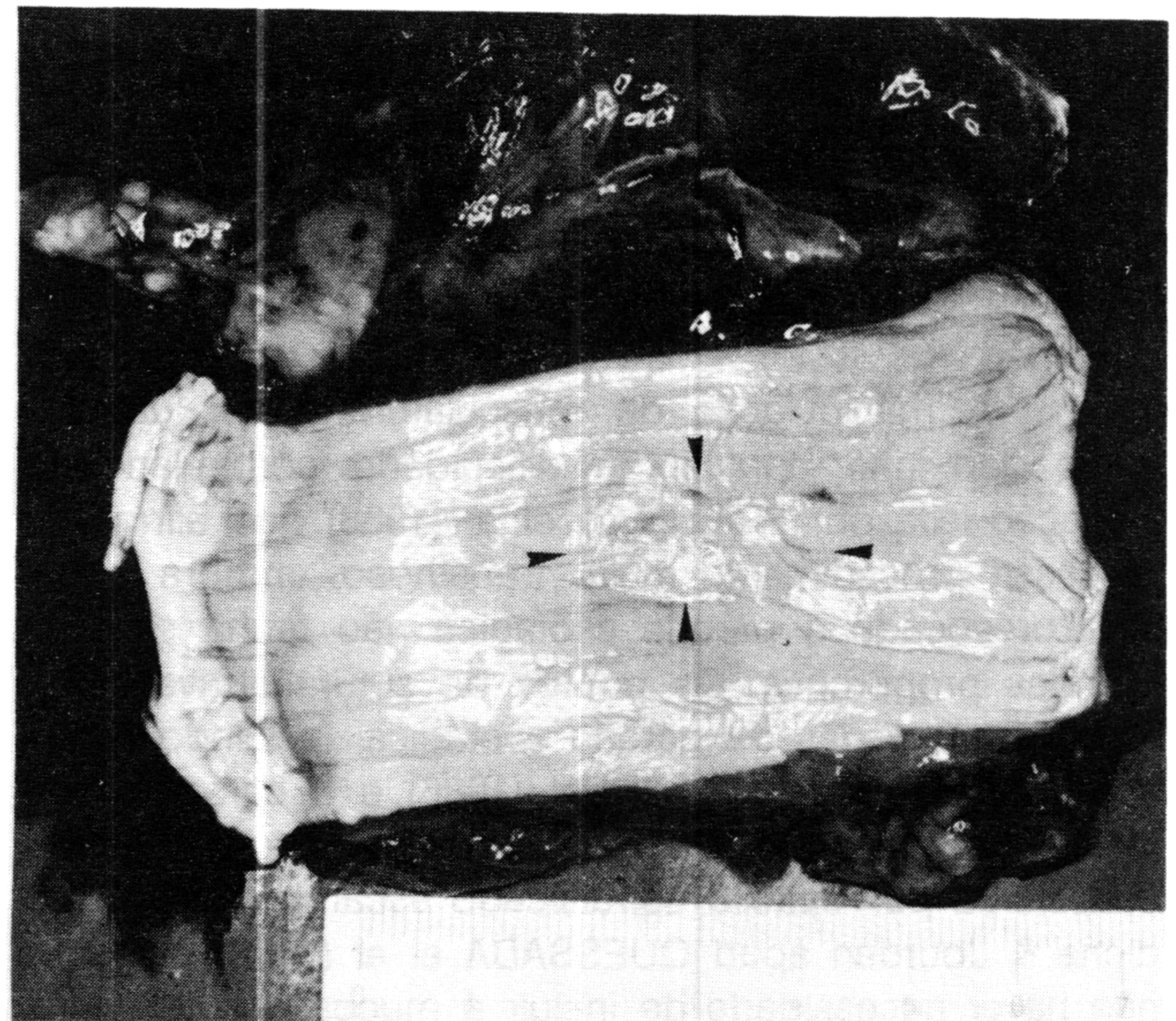


FIGURA 4 - Proliferação da mucosa esofágica sobre o flap muscular (setas).

FONTES DE AQUISIÇÃO

- a - Acepran 1%: Univet S.A. Indústria Veterinária. Rua Clímaco Barbosa no. 700 - São Paulo, SP.
- b - Thionembatal 1g: Abbot Laboratório do Brasil Ltda. Rua Nova York, no. 245 - São Paulo, SP.
- c - Solução Fisiológica de NaCl 0,9%: Halex e Istar Ltda. BR 153/160 Km 3 - Goiânia, GO.
- d - Fio Mononylon 4.0 Ethicon: Johnson & Johnson. Rodovia Presidente Dutra, Km 157. São José dos Campos - SP.
- e - Frutovena: Formalab Indústria Química e Farmacêutica S.A. Rua Henrique Preto, s/n Km 39,2. Estrada dos Romeiros - Santana de Parnaíba - SP.

REFERÊNCIAS BIBLIOGRÁFICAS

- CARACHI, R., AZMY, A., GORHAM, S., et al. Use of bioprosthesis to relieve tension in oesophageal anastomosis: an experimental study. **British Journal of Surgery**, v. 76, p. 496-498, 1989.
- CHEN, H., TANG, Y., NOORDHOFF, M.S. Patch esophagoplasty with musculocutaneous flaps as treatment of complications after esophageal reconstruction. **Annals of Plastic Surgery**, v. 19, n. 5, p. 448-453, 1987.
- FREEMAN, D.E. The alimentary system. In: MANSMANN, R.A., McALLISTER, E.S. **Equine medicine and surgery**, Santa Barbara: American Veterinary Publications, 1982. v. 1, cap. 13, p. 437-644.
- FRIEDMAN, M., TORIUMI, D.M., CHILIS, T., et al. The sternocleidomastoid myoperiosteal flap for esophagopharyngeal reconstruction and fistula repair: clinical and experimental study. **Laryngoscope**, v. 98, p. 1084-1091, 1988.
- FUGITA, H., YOSHIMURA, Y., YAMANA, et al. A latissimus dorsi muscle flap used for repair of the esophagus after enucleation of a giant leiomyoma - a case report. **Japanese Journal of Surgical**, v. 18, n. 4, p. 460-464, 1988.
- GRANDAGE, J. Esophagus: anatomy. In: SLATTER, D.H. **Textbook of small animal surgery**. Philadelphia: Saunders Company, 1985. v. 1, cap. 48, p. 652-654.
- HOFFER, R.E., BARBER, S.M., KALLFELZ, F.A., et al. Esophageal patch grafting as a treatment for esophageal stricture in horse. **Journal of the American Veterinary Medical Association**, v. 171, n. 4, p. 350-354, 1977.
- HOFFER, R.E. Esophagus, surgical diseases. In: SLATTER, D.H. **Textbook of small animal surgery**. Philadelphia: Saunders Company, 1985. v. 1, cap. 48, p. 654-679.
- HOFMEYR, C.F.B. The digestive system. In: OEHME, F. W., PRIER, J.E. **Textbook of large animal surgery**. Baltimore: William & Wilkins, 1974. cap. 11, p. 364-449.
- PEACOCK, E.E., VAN WINKLE, W. **Wound repair**. 2. ed. Philadelphia: Saunders Company, 1976. cap. 12: Healing and repair of viscera. p. 609-681.
- QUESSADA, A.M., SANTOS, R.S., BERNIS, W.O., et al. Esofagotomia cervical no cão - observações sobre a sutura em plano único. **Revista Brasileira de Medicina Veterinária**, v. 8, n. 4, p. 117-120, 1986.
- RAISER, A.G. **Roteiro para acompanhamento de aulas teóricas de patologia e clínica cirúrgica** Santa Maria: 1989. cap. 1, Alterações da volemia: p. 2-34. (mimeografado).
- WALDRON, D.R. Ressecções e anastomoses do esôfago cervical e torácico. In: BOJRAB, B.F. **Cirurgia dos pequenos animais** 2. ed. São Paulo: Roca, 1986. cap. 11, p. 146-156.
- ZILBERSTEIN, B., NASI, A., PINHEIRO, E.A., et al. Auto-transplante de intestino delgado em substituição ao esôfago cervical. Indicação, técnica e experiência clínica. **Revista do Hospital de Clínicas da Faculdade de Medicina de São Paulo**, v. 42, n. 1, p. 21-25, 1987.