

AFLATOXICOSE EM SUÍNOS¹

AFLATOXICOSIS IN SWINE

Luciana Silveira Flôres Schoenau² Mary Varaschin³
Mônica Weissmann Seabra Salles⁴ Janio Morais Santurio⁵
Claudio Severo Lombardo de Barros⁶

RESUMO

É descrito um surto de aflatoxicose em suínos Duroc de 2 a 6 meses, que consumiam ração contaminada por 519 ppb de aflatoxinas. A morbidade foi de 97%. A mortalidade foi alta, mas não determinada com exatidão. Os sinais clínicos incluíam recusa do alimento, pouco ganho ou perda de peso, diarreia e icterícia. Lesões subagudas e crônicas foram observadas em 4 porcos necropsiados. Nas lesões subagudas o fígado era escuro, com áreas centrolobulares hemorrágicas deprimidas, havia edema da parede da vesícula biliar e bile viscosa. Nos casos crônicos o fígado apresentava-se firme e amarelo-alaranjado. Havia líqui-

do citrino nas cavidades e edema no cólon espiral. Havia avermelhamento da mucosa gástrica da região fúndica. Alterações subagudas eram necrose e hemorragias centrolobulares, hepatomegalocitose, fibrose e hiperplasia ductal. Nos casos crônicos havia fibrose, hiperplasia ductal, megalocitose e degeneração gordurosa hepatocelular. O diagnóstico de aflatoxicose foi feito baseado nos sinais clínicos, nos achados morfológicos e na presença de níveis significativos de aflatoxina na ração dos porcos ($B_1 = 484,3\text{ppb}$, $B_2 = 110,8\text{ppb}$, $G_1 = 343,7\text{ppb}$ e $G_2 = 99,2\text{ppb}$). Frangos submetidos à mesma alimentação também desenvolveram lesões da toxicose.

Palavras-chave: aflatoxinas, aflatoxicose, suínos.

¹Esse trabalho foi financiado com fundos do Conselho Nacional para o Desenvolvimento Científico e Tecnológico (CNPq) e é parte da Dissertação de Mestrado do primeiro autor.

²Médico Veterinário, Curso de Pós-Graduação em Medicina Veterinária, Centro de Ciências Rurais (CCR) da Universidade Federal de Santa Maria (UFSM). 97119-900 - Santa Maria-RS, Brasil.

³Médico Veterinário, aluno do Curso de Pós-Graduação em Medicina Veterinária, área de Patologia, UFSM.

⁴Médico Veterinário, Professor Assistente do Departamento de Patologia, Centro de Ciências da Saúde (CCS), UFSM.

⁵Médico Veterinário, Professor Adjunto do Departamento de Medicina Veterinária Preventiva, CCR, UFSM.

⁶Médico Veterinário, Professor Titular do Departamento de Patologia, CCS, UFSM.

SUMMARY

An outbreak of aflatoxicosis in 2 to 6 month-old Duroc swine fed on ration with 519ppb of aflatoxins is reported. Morbidity was 97% and mortality was high but not exactly determined. Clinical signs included feed refusal, poor weight gain or loss of weight, diarrhea and icterus. Subacute and chronic changes were observed in four necropsied pigs. In subacute cases the liver was dark and had depressed hemorrhagic centrilobular areas; there was edema of gallbladder and inspissated bile. In chronic cases the liver was firm orange-yellow and there was yellowish effusions in the organic cavities and edema of the spiral colon. The gastric mucosa of the fundus was dark red. Histologically the subacute changes of the liver were centrilobular necrosis and hemorrhage, hepatocellular megalocytosis, fibrosis, and ductal hyperplasia. In chronic cases there were fibrosis, biliary hyperplasia, hepatomegalocytosis and hepatocellular fatty change. Aflatoxicosis was confirmed up on the clinical signs and lesions, and up on the detection significant levels of aflatoxin on the ration fed to pigs ($B_1 = 84.3\text{ppb}$, $B_2 = 110.8\text{ppb}$, $G_1 = 343.7\text{ppb}$, and $G_2 = 99.2\text{ppb}$). Chicks fed the same ration developed aflatoxicosis.

Key words: aflatoxins, aflatoxicosis, swine.

INTRODUÇÃO

Aflatoxinas são metabólitos produzidos por fungos, principalmente *Aspergillus flavus*, *Aspergillus parasiticus* e *Penicillium puberulum* sobre vários substratos, mas principalmente grãos de cereais como milho. São compostos difuranocumarínicos dos quais os principais componentes são designados B_1 , B_2 , G_1 e G_2 . Existem vários outros metabólitos produzidos em menor quantidade, mas o metabólito B_1 é o mais importante pela sua frequência e hepatotoxicidade elevadas (KELLY, 1993).

A susceptibilidade às aflatoxinas varia quanto à espécie considerada e a idade dos animais. Jovens são mais sensíveis, ovinos e bovinos são relativamente resistentes, enquanto cães e suínos são mais sensíveis (KELLERMAN et al., 1990).

Vários fatores influenciam na aflatoxicidade como quantidade ingerida e tempo de ingestão (KELLERMAN et al., 1990). Mau desenvolvimento (PIER, 1992), carcinogênese (SHALKOP & ARMBRECHT, 1974), imunossupressão com infecções

secundárias (DIEKMAN & GREEN, 1992), teratogênese (KELLY, 1993) e hepatopatias degenerativas agudas (CYSEWSKI et al., 1968), subagudas (SISK et al., 1968) e crônicas (GAGNÉ et al., 1968) são relatados.

O quadro clínico e as lesões da aflatoxicose aguda (CYSEWSKI et al., 1968), subaguda (SISK et al., 1968) e crônica (GAGNÉ et al., 1968) em suínos foram descritos.

Relata-se a ocorrência de surto de aflatoxicose em suínos de 2 a 6 meses de idade, com morbidade de 97% (68 de 70). Os sinais clínicos, lesões de necropsia e achados histopatológicos são descritos.

MATERIAL E MÉTODOS

Sinais clínicos, dados epidemiológicos, dados de necropsia de 4 suínos e um frango foram colhidos na propriedade. Dos suínos 3 tiveram morte espontânea e 1 foi sacrificado *in extremis*.

Fragmentos de vários órgãos foram colhidos na necropsia dos 4 animais e processados rotineiramente para histopatologia. Cortes de congelação de fragmentos de fígado foram corados pela técnica de Sudan III e cortes incluídos em parafina foram corados pelo tricrômico de Masson. Fragmentos de fígado de um suíno normal de mesma idade foram processados da mesma maneira e serviram como controle.

Os componentes da ração foram analisados para pesquisa de aflatoxinas por cromatografia em camada delgada.

RESULTADOS

Epidemiologia e sinais clínicos

O surto durou 20 dias e ocorreu no município de Cruz Alta, Rio Grande do Sul, no outono de 1992. Frangos da mesma propriedade e que ingeriram milho da mesma ração foram afetados. Na propriedade havia 70 porcos Duroc de ambos os sexos em regime de engorda e com idade entre 2 e 6 meses. Sessenta e oito (97%) dos suínos foram afetados por sinais clínicos semelhantes. A mortalidade foi próxima a 100% mas difícil de precisar pois o proprietário abateu todos os animais afetados devido ao mau estado nutricional. A alimentação era preparada na propriedade misturando-se grãos de milho e aveia em partes iguais. O milho adquirido, aparentemente de boa qualidade, estava sendo usado na alimentação dos porcos há 4 semanas. O milho e a aveia eram estocados separadamente, triturados e misturados em quantidade suficiente

para dez dias. Havia goteiras no galpão de armazenamento dos grãos. Os animais eram confinados e foram soltos em um potreiro quando iniciaram as mortes, mas continuaram a receber a mesma ração.

Os sinais clínicos incluíam recusa do alimento, depressão, perda de peso ou ganho de peso deficiente, diarreia ocasionalmente tingida de sangue e icterícia.

As lesões macro e microscópicas nos quatro suínos necropsiados foram classificadas em subagudas e crônicas.

Lesões subagudas

Os pulmões eram pesados, úmidos, vermelhos, não colapsados e havia espuma branca na traquéia. Os rins estavam vermelho-escuros. Na vesícula biliar apareciam sufusões e víbices acentuadas na serosa e edema moderado da parede; a bile era marrom e acentuadamente viscosa. No fígado havia zonas centrolobulares vermelhas e deprimidas. Microscopicamente havia edema alveolar, intersticial e congestão pulmonares. Ocorria megalocitose moderada nas células epiteliais dos túbulos renais e edema moderado na lâmina própria e túnica muscular da vesícula biliar. No fígado observavam-se necrose e hemorragia centrolobulares que atingiam até 2/3 do lóbulo (Figura 1). Nos hepatócitos periféricos havia necrose coagulativa individual, hepatócitos com núcleos aumentados, nucléolos proeminentes e marginação da cromatina formando núcleos em forma de anel. A hepatomegalocitose era moderada. Na periferia da área necrótica havia degeneração gordurosa hepatocelular em pequenas ou grandes gotas, proliferação biliar discreta e fibrose interlobular e periportal discretas (Figura 2).

Lesões crônicas

O estado nutricional era mau. Observava-se atrofia da gordura coronariana. As mucosas, o tecido subcutâneo, as fâscias musculares e a íntima dos vasos estavam moderadamente amarelados. Havia coleções de líquido citrino nas cavidades torácica, peritoneal (2 litros) e pericárdica (500ml) e edema translúcido na parede do estômago, mesentério e cólon espiral, parede da vesícula biliar e tecido peripancreático. A região fúndica da mucosa gástrica estava avermelhada e coberta por película fina de muco. Havia hemorragias subserosas no intestino e endocárdio. A bile era espessa e marrom. O fígado apresentava-se firme, amarelo-alaranjado e com superfícies capsular e de corte com pequenas granulações.

Ao exame microscópico havia megalocitose discreta das células epiteliais dos túbulos renais; hepa-

tócitos com pleomorfismo nuclear e megalocitose moderada sem distribuição zonal consistente, mas algo mais freqüente na região periportal. Degeneração gordurosa hepatocelular, ocorria difusamente pelo lóbulo. A proliferação biliar era difusa, porém mais freqüente nas regiões mediozonal e centrolobular. A fibrose era difusa e acentuada (Figura 3A) quando comparada à quantidade de fibras colágenas do fígado do suíno controle (Figura 3B). A fibrose era mais acentuada na região das tríades portais, mas penetrava os lóbulos, subdividindo-os e, ocasionalmente, isolando hepatócitos individuais ou pequenos grupos de hepatócitos. Colestase intracelular e intracanalicular moderada foi também observada.

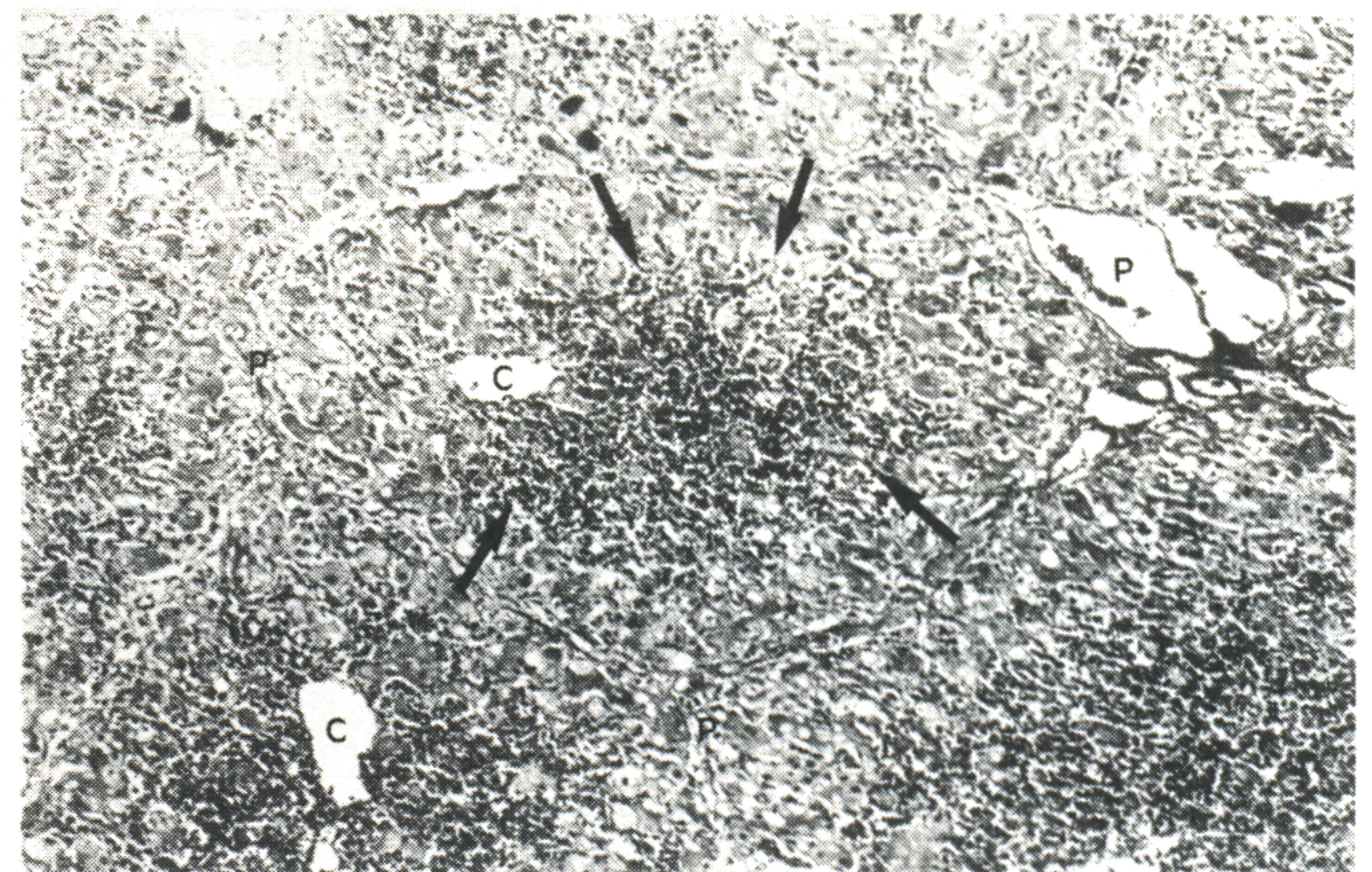

Figura 1. Aflatoxicose em suínos. Fígado, lesão subaguda. Hemorragia e necrose (setas) com localização centrolobular. Veia centrolobular (C). Tríade Portal (P). H.E. Obj. 6,3.

No frango necropsiado havia icterícia e coleções cavitárias de líquido citrino. O fígado estava aumentado, moderadamente mais firme e com alternância de grandes áreas amarelas e marrons, tanto na superfície capsular como de corte. Microscopicamente havia degeneração gordurosa hepatocelular focalmente extensa, mais acentuada na região periportal, infiltrado inflamatório mononuclear periportal, colestase intracelular e proliferação biliar discreta.

Análise da ração

Foi constatada presença de aflatoxinas B₁, B₂, G₁ e G₂ no milho usado na ração com níveis respectivos de 484,3ppb, 110,8ppb, 343,7ppb e 99,2ppb, totalizando 1038ppb. Na aveia não foi detectada a presença de aflatoxina.

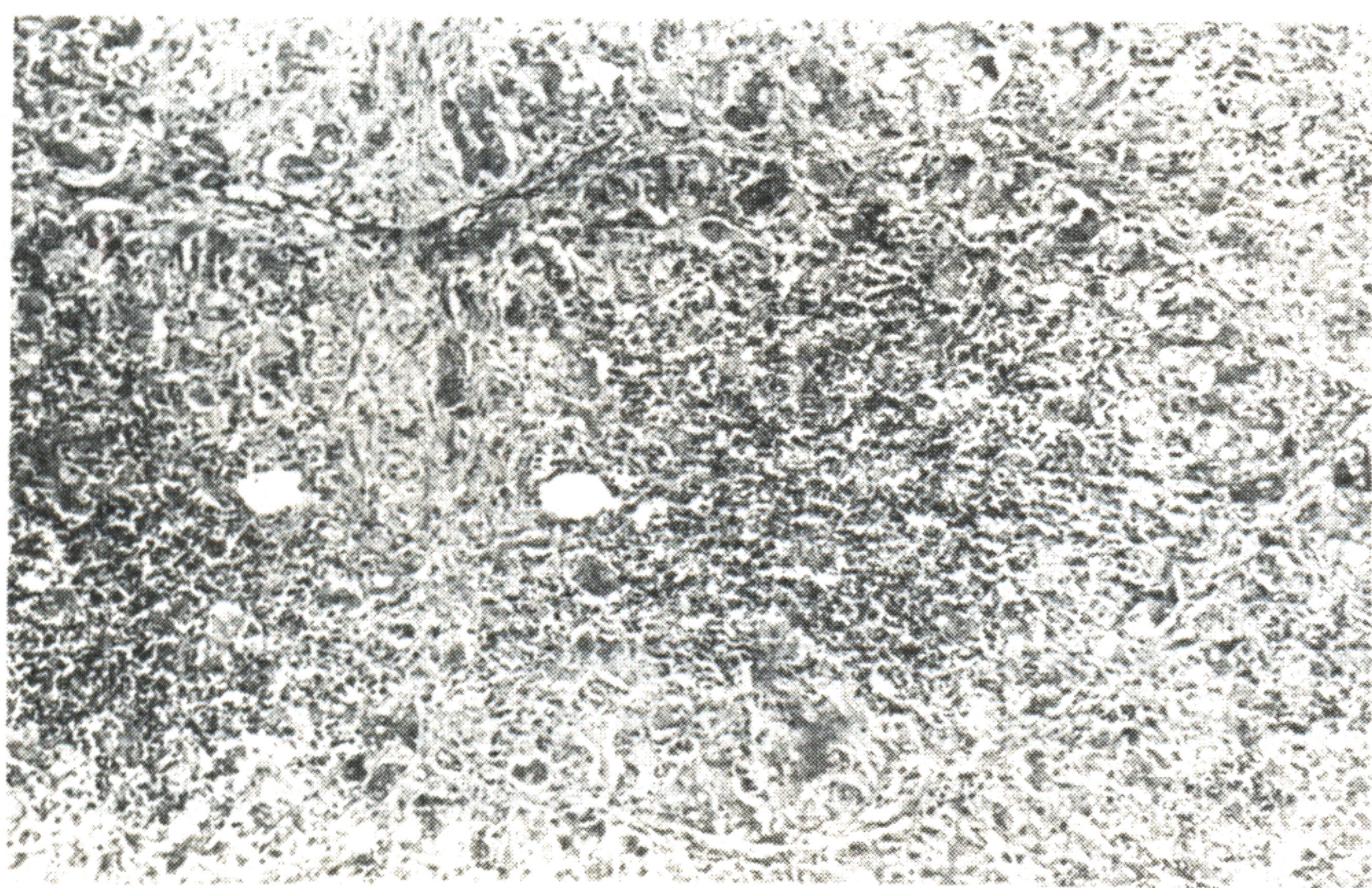


Figura 2. Aflatoxicose em suínos. Fígado, lesão subaguda. Observam-se necrose e hemorragia centrolobulares. Os hepatócitos na periferia do lóbulo mostram degeneração gordurosa. Há proliferação biliar e fibrose discretas na zona perilobular. H.E. Obj. 6,3.

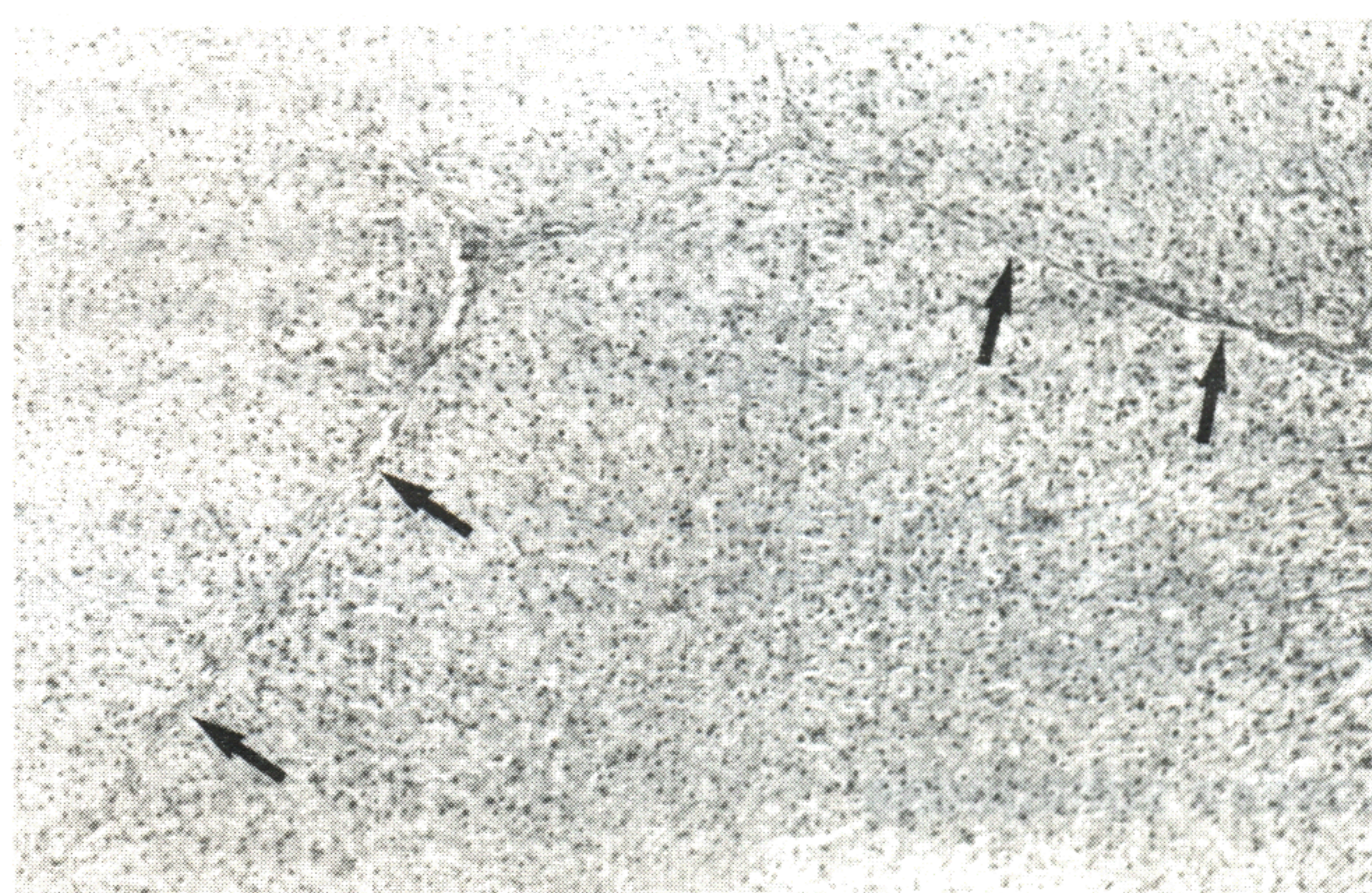


Figura 3B. Fígado suíno controle mostrando espessura normal do tecido conjuntivo intersticial (setas). Tricrômico de Masson. Obj. 6,3.




Figura 3A. Aflatoxicose em suínos. Lesão crônica. Fibrose periportal (setas) e intralobular (cabeças de seta) acentuadas. Tricrômico de Masson. Obj. 6,3.

DISCUSSÃO

O diagnóstico de aflatoxicose nos suínos desse estudo foi baseado no histórico, epidemiologia, sinais clínicos, achados de necropsia e histopatológicos e na detecção de 1038ppb de aflatoxinas no milho da ração consumida pelos animais.

O aparecimento da doença coincidiu com a introdução, 4 semanas antes, do milho contaminado. Dependendo da quantidade de toxina ingerida, perío-

dos de 2 horas a 21 dias do início da ingestão ao aparecimento dos sinais clínicos são descritos (GAYLE et al., 1980, KETTERER et al., 1982, SANTOS et al., 1986).

As lesões macro e microscópicas encontradas no frango necropsiado foram semelhantes às relatadas para aflatoxicose em galinhas intoxicadas com níveis semelhantes aos encontrados no milho consumido pelos frangos (JULIAN, 1991). Esse é um dado adicional para confirmação do diagnóstico. Maior intensidade das lesões na região periportal é freqüente nessa espécie (KELLERMAN et al., 1990) e foi constatada também nesse estudo.

O milho é freqüentemente envolvido em surtos espontâneos de aflatoxicose em suínos (RAO et al., 1981, COOK et al., 1989, COPPOCK et al., 1989) e foi o substrato para produção de aflatoxinas nos nossos casos. Na aveia a contaminação é ocasional e a produção de aflatoxina moderada (PIER, 1992).

A preparação da ração, moendo-se o milho e conservando-o misturado com aveia por 10 dias em um galpão onde havia goteiras poderia ter favorecido a ocorrência da doença. A umidade e a trituração dos cereais favorecem o desenvolvimento de fungos toxigênicos (DIEKMAN & GREEN, 1992, PIER, 1992).

Parece haver uma relação com o clima e a estação do ano (outono) na predisposição do cereal à contaminação fúngica e produção de aflatoxinas pelos fungos (SMITH et al., 1976; RAO et al., 1981; KETTERER et al., 1982; ORGANIZACIÓN MUNDIAL DE LA SALUD, 1983; FIORENTIN et al., 1986; SANTOS et al., 1986). O surto aqui descrito ocorreu dentro dessas condições.

Os suínos afetados eram jovens, portanto mais susceptíveis à toxicose (RAO et al., 1981; SANTOS et al., 1986; KELLERMAN et al., 1990).

A morbidade foi de 97% e é semelhante a descrita em surtos espontâneos de aflatoxicose que apresentam variações de 10 a 100% (WILSON et al., 1984; FIORENTIN et al., 1986; COOK et al., 1989). A mortalidade embora não definida com exatidão, foi próxima a 100%. Mortalidade alta é comum em suínos em dietas com alta concentração de aflatoxinas (COOK et al., 1989; RAJAN et al., 1989).

Os sinais clínicos, achados de necropsia e histopatológicos encontrados nos suínos desse estudo são semelhantes aos descritos para a aflatoxicose nessa espécie (CYSEWSKI et al., 1968; SISK et al., 1968; SISK & CARLTON, 1972; McGAVIN & KNAKE, 1977; LIU & HO, 1982; HARVEY et al., 1988).

A icterícia é um sinal clínico descrito em casos agudos, subagudos e crônicos de aflatoxicose em suínos (SISK et al., 1968; SISK & CARLTON, 1972; LIU & HO, 1982; MILLER et al., 1982; WILSON et al., 1984; SANTOS et al., 1986; RAJAN et al., 1989), mas foi observada nesse surto apenas em suínos com a forma crônica da toxicose.

O principal aspecto microscópico do fígado dos suínos intoxicados subagudamente pela aflatoxina neste surto foi de necrose e hemorragia centrolobulares envolvendo até 2/3 do lóbulo hepático. Quadros semelhantes foram descritos em casos naturais de aflatoxicose suína, causadas pela ingestão de ração com 1.300 a 5.000ppb de aflatoxina (SMITH et al., 1976; GAYLE et al., 1980; RAO et al., 1981; RETTERER et al., 1982; FIORENTIN et al., 1986; RAJAN et al., 1989). Em casos experimentais lesões semelhantes foram produzidas pela ingestão de 5.000ppb na ração por dia durante 4 dias (McGAVIN & KNAKE, 1977) e pela ingestão de 95 a 99µg/kg de peso corporal em suínos de 4 e 10 semanas que ingeriram rações deficientes em proteína (11,4% e 14,1%) durante 35 dias (SISK & CARLTON, 1972). Doses únicas de 1.200 a 3.450µg/kg de peso corporal em suínos, foram capazes de provocar necrose e hemorragia em 24 horas (CYSEWSKI et al., 1968; MILLER et al., 1982). Como só o milho da ração dos suínos desse estudo continha aflatoxina, seu nível de ração foi estimado em 519ppb. Níveis semelhantes de aflatoxina na ração têm produzido lesões hepáticas agudas, subagudas e crônicas (WILSON et al., 1984; COOK et al., 1989).

A forma crônica da aflatoxicose em suínos, semelhante à observada nesse estudo é a forma mais freqüente de ocorrência natural da doença (WILSON et al., 1984; COPPOCK et al., 1989; RAJAN et al., 1989).

A detecção da presença de níveis significativos de aflatoxina na ração foi um dado importante para a confirmação do diagnóstico de aflatoxicose. Níveis superiores a 200ppb são considerados suficientes para confirmar o diagnóstico (RAO et al., 1981; COOK et al., 1989). Dessa forma, a quantidade de 519ppb de aflatoxina detectados na ração que era fornecida aos suínos explica suficientemente os sinais clínicos e as lesões encontradas.

REFERÊNCIAS BIBLIOGRÁFICAS

- COOK, W.O., VAN ALTINE, W.G., OSWEILLER, G.D. Aflatoxicosis in Iowa swine: eight cases (1983-1985). *J Am Vet Med Assoc*, v. 189, n. 4, p. 554-558, 1989.
- COPPOCK, R.W., REYNOLDS, R.D., BUCK, W.B., et al. Acute aflatoxicosis in feeder pigs, resulting from improper storage of corn. *J Am Vet Med Assoc*, v. 195, n. 10, p. 1380-1381, 1989.
- CYSEWSKY, S.J., PIER, A.C., ENGSTROM, G.W., et al. Clinical pathologic features of acute aflatoxicosis of swine. *Am J Vet Res*, v. 29, n. 9, p. 1577-1590, 1968.
- DIEKMAN, M.A., GREEN, M.L. Mycotoxins and reproduction in domestic livestock. *J Anim Sci*, v. 70, p. 1615-1627, 1992.
- FIORENTIN, L., SONCINI, R.A., SOBESTIANSKY, J., et al. Aflatoxicose em suínos. Relato de uma ocorrência natural. *Arg Bras Med Vet Zoot*, v. 38, n. 1, p. 11-16, 1986.
- GAGNÉ, W.E., DUNGWORTH, D.L., MOULTON, J.E. Pathologic effects of aflatoxin in pigs. *Path Vet*, v. 5, p. 370-384, 1968.
- GAYLE, L.G., SCHWARTZ, W.L., et al. Aflatoxicosis in swine. *South Vet*, v. 33, n. 2, p. 112-113, 1980.
- HARVEY, R.B., HUFF, W.E., KUBENA, L.F. et al. Progression of aflatoxicosis in growing barrows. *Am J Vet Res*, v. 49, n. 4, p. 482-487, 1988.
- JULIAN, R.J. Poisons and toxins. In: CALNEK, B.W., BARNES, H.J., BEARD, C.W., et al. *Diseases of poultry*. 9. ed. Iowa: Iowa State University, 1991. 929 p. cap. 35. p. 863-915.
- KETTERER, P.J., BLANEY, B.J., MOORE, C.J. et al. Field cases of aflatoxicosis in pigs. *Aust Vet J*, v. 59, n. 4, p. 113-117, 1982.
- KELLERMAN, T.S., COETZER, J.A.W., NAUDÉ, T.W. *Plant poisonings and mycotoxicoses of livestock in Southern Africa*. 2. ed. Oxford: Oxford University, 1990. cap. 1: Liver, p. 1-46.
- KELLY, W.R. The liver and biliary system. In: JUBB, K.V.F., KENNEDY, P.C., PALMER, N. *Pathology of domestic animals*. 4. ed. Orlando: Academic, 1993. 747 p. v. 2 cap. 2. p. 319-406.
- LIU, M.R.S., HO, C.C. Experimental aflatoxicosis in meat-type hybrid pigs. II. Effects of higher level aflatoxins in young pigs: pathological study. *J Chinese Soc Vet Sci*, v. 8, p. 113-121, 1982.

- McGAVIN, M.D., KNAKE, R. Hepatic midzonal necrosis in a pig fed aflatoxin and a horse fed moldy hay. *Vet Pathol*, v. 14, p. 182-187, 1977.
- MILLER, D.M., CROWELL, W.A., STUART, B.P. Acute aflatoxicosis in swine: clinical pathology, histopathology, and electron microscopy. *Am J Vet Res*, v. 43, n. 2, p. 273-277, 1982.
- ORGANIZACIÓN MUNDIAL DE LA SALUD. *Criterios de salud ambiental - 11: micotoxinas*. OPS, Cidade do México, 1983. 131 p. Publicação científica, 453.
- PIER, A.C. Major biological consequences of aflatoxicosis in animal production. *J Anim Sci*, v. 70, p. 3964-3967, 1992.
- RAJAN, A., MARYAMMA, K.K., GOPALAKRISHNAN NAIR, N. Aflatoxin induced hepatopathy in pigs and ducks. *J Toxicol - Toxin Review*, v. 8, n. 12, p. 255-263, 1989.
- RAO, P.R., MURTHY, A.S., NAIDU, N.R.G., et al. Note on acute aflatoxicosis in pigs. *Indian J Anim Sci*, v. 51, n. 8, p. 800-802, 1981.
- SANTOS, J.L., SILVA, J.C.P., RIBEIRO, M.F.B., et al. Aflatoxicose em suíno: ocorrência de surtos na zona da mata de Minas Gerais. *Arg Bras Med Vet Zoot*, v. 38, n. 2, p. 167-172, 1986.
- SHALKOP, W.T., ARMBRECHT, B.T. Carcinogenic response of brood sows fed aflatoxin for 28 to 30 months. *Am J Vet Res*, v. 35, n. 5, p. 623-627, 1974.
- SISK, D.B., CARLTON, D.E., CURTIN, T.M. Experimental aflatoxicosis in young swine. *Am J Vet Res*, v. 29, n. 8, p. 1591-1600, 1968.
- SISK, D.B., CARLTON, W.W. Effects of dietary protein concentration on response of miniature swine to aflatoxins. *Am J Vet Res*, v. 33, n. 5, p. 107-114, 1972.
- SMITH, Jr., R.B., GRIFFIN, J.M., HAMILTON, P.B. Survey of aflatoxicosis in farm animals. *Appl Environ Microbi*, v. 31, n. 3, p. 385-388, 1976.
- WILSON, D.M., SANGSTER, L.T., BEDELL, D.M. Recognizing the signs of porcine aflatoxicosis. *Vet Med*, v. 79, n. 7, p. 974-977, 1984.