

## Origem das artérias celíaca e mesentérica cranial por tronco comum em cão

### Origin of the celiac and cranial mesenteric arteries by common trunk in a dog

Daniel Prato Schmidt<sup>1\*</sup> Luciana Silveira Flôres Schoenau<sup>1</sup>

#### RESUMO

Com o objetivo de relatar uma alteração vascular não descrita anteriormente na espécie canina, descreve-se neste trabalho a origem comum das artérias celíaca e mesentérica cranial através de um tronco comum em um canino (*Canis familiares*), sem raça definida, macho, adulto e de porte médio. Esta anomalia denominada então de tronco celíaco-mesentérico foi descrita em algumas espécies de animais domésticos, como em felinos, ovinos, caprinos e bovinos, e também em humanos. Essa alteração foi analisada, medida, documentada e descrita no presente trabalho. O conhecimento da presença do tronco celíaco-mesentérico em caninos contribuirá para um melhor entendimento das alterações anatômicas que possam ocorrer na vascularização da região abdominal desta espécie, bem como é de fundamental importância para realização de angiografias e procedimentos clínico-cirúrgicos que envolvam esta região.

**Palavras-chave:** tronco celíaco-mesentérico, cão, alteração vascular.

#### ABSTRACT

This report describes a single origin of the celiac and cranial mesenteric arteries through a common trunk in an adult, mongrel male dog (*Canis familiares*). This vascular alteration is not previously known in the canine species. The abnormality is called celiac mesenteric trunk and was first described in some species of domestic animals, such as cats, sheep, goats, cows and also in humans. The alteration was analysed, measured and described in this report. The knowledge of the presence of the celiac mesenteric trunk in dogs will contribute to a better understanding of the anatomical alterations that can occur in the vascularization of the abdominal region in dogs. The report is also important for angiographic and surgical procedures that involve this region.

**Key words:** dog, vascular alteration, celiac mesenteric trunk.

#### INTRODUÇÃO

As artérias celíaca e mesentérica cranial são vasos sanguíneos abdominais de grande relevância em termos de vascularização, pois irrigam vísceras importantes, como fígado, estômago e intestinos, além de baço e pâncreas (NAYAR et al., 1983). Geralmente, ambos os vasos emergem a partir da face ventral da aorta abdominal, em sua porção mais cranial (GETTY, 1981; BERG, 1978; EVANS & CHRISTENSEN, 1979; NICKEL et al., 1981; DYCE et al., 1997; SCHALLER, 1999; KÖNIG & LIEBICH, 2004). Na grande maioria dos casos, a artéria celíaca origina-se logo após a passagem da artéria aorta pelo hiato aórtico do diafragma. Já a artéria mesentérica cranial situa-se caudalmente em relação à primeira, afastando-se por milímetros de distância (Figura 1).

Estudos sobre as diferenças da vascularização abdominal existente entre ovinos, caninos, suíno e coelhos demonstram que a artéria celíaca e a artéria mesentérica cranial têm sua emergência separadamente uma da outra, sendo a primeira mais cranial (NAYAR et al., 1983). Todavia, em alguns casos relatados na literatura compilada, as artérias celíaca e mesentérica cranial tiveram sua origem em um único ramo: o tronco celíaco-mesentérico. Esta variação anatômica foi relatada em 39,3% dos ovinos por LANGENFELD & PASTEA (1977); em 9,67% dos bubalinos por MACHADO et al. (2000); em 6,66% dos caprinos por FERREIRA et al. (2001); em 4,7% dos

<sup>1</sup>Departamento de Morfologia, Universidade Federal de Santa Maria (UFSM), Cidade Universitária, Bairro Camobi, Prédio 19, 97105900, Santa Maria, RS, Brasil. E-mail: danielpratoschmidt@ig.com.br. \*Autor para correspondência.

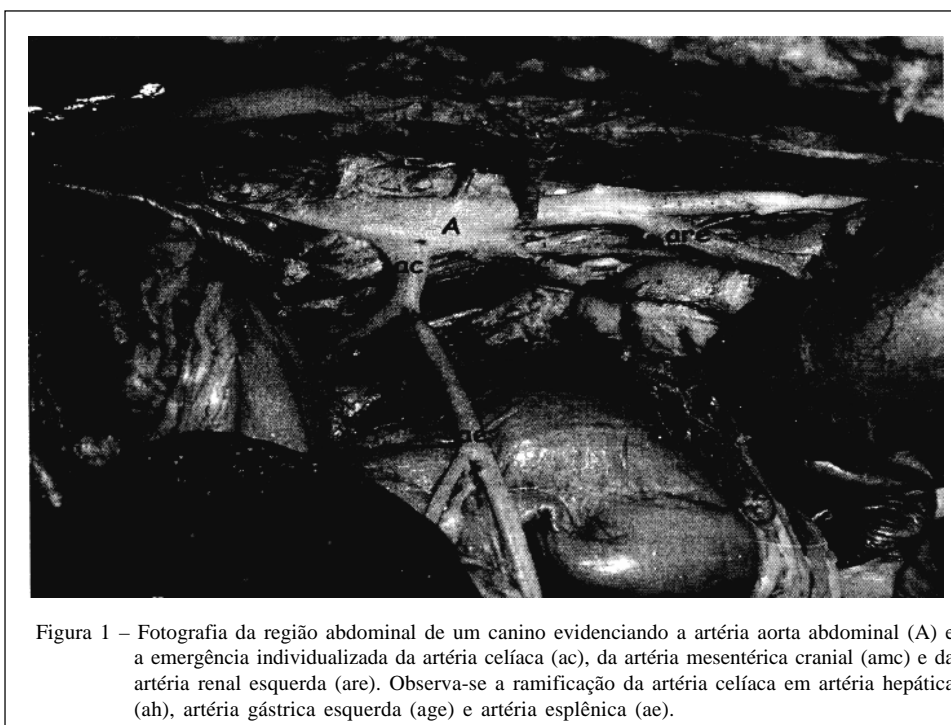


Figura 1 – Fotografia da região abdominal de um canino evidenciando a artéria aorta abdominal (A) e a emergência individualizada da artéria celíaca (ac), da artéria mesentérica cranial (ame) e da artéria renal esquerda (are). Observa-se a ramificação da artéria celíaca em artéria hepática (ah), artéria gástrica esquerda (age) e artéria esplênica (ae).

felinos por PEDUTI NETO & BORELLI (1970); e de 1 a 2,7% em humanos por ÇAVDAR et al. (1997).

Tendo em vista que esta é uma alteração vascular ainda não descrita em cães, tendo importância clínico-cirúrgica, objetiva-se neste trabalho relatar a origem das artérias celíaca e mesentérica cranial por tronco comum na espécie canina (*Canis familiares*).

## MATERIAL E MÉTODOS

No decorrer das atividades empreendidas no Laboratório de Anatomia Animal (LAA) do Departamento de Morfologia da Universidade Federal de Santa Maria (UFSM), verificou-se a emergência das artérias celíaca e mesentérica cranial por tronco comum em um animal da espécie canina, macho, adulto, de porte médio e sem raça definida (SRD). Com um paquímetro, foram obtidas medidas de diâmetro do tronco e de seus ramos, bem como da distância entre a emergência do tronco até o hiato aórtico, do tronco até a emergência da artéria renal esquerda, do tronco até a divisão em artérias celíaca e mesentérica cranial e do tronco até a ramificação da artéria celíaca em artérias gástrica esquerda, esplênica e hepática.

## RESULTADOS E DISCUSSÃO

O tronco celíaco-mesentérico emergiu da porção ventral da aorta abdominal, próximo ao hiato

aórtico do diafragma (Figura 2), como já descrito por BERG (1978), EVANS & CHRISTENSEN (1979), GETTY (1981), NICKEL et al. (1981), DYCE et al. (1997), SCHALLER (1999) e KÖNIG & LEIBICH (2004), que relataram que ambas as artérias celíaca e mesentérica cranial emergem da face ventral da aorta abdominal. Os mesmo autores, bem como NAYAR (1983), relataram que as artérias celíaca e mesentérica cranial originam-se independentemente uma da outra em suínos, coelhos e cães, mas por tronco comum em ovinos. O achado do tronco celíaco-mesentérico descrito em um canino neste trabalho, embora não relatado nesta espécie, tem sido um achado freqüente em ovinos (LANGENFELD & PASTEA, 1977) e, com menor freqüência, em búfalos (MACHADO et al., 2000), caprinos (FERREIRA et al., 2001), bovinos azebuados (PEDUTI NETO & SANTIS PRADA, 1970), felinos (PEDUTI NETO & BORELLI, 1970) e humanos (ÇAVDAR et al., 1997).

Normal, em anatomia, significa a forma estrutural mais freqüente, sendo o ponto de partida para identificação de anomalias e monstros. Dessa forma, é a estrutura que se encontra no mais alto número ou na mais alta porcentagem, sendo, portanto, estatisticamente significativa. Ligeiros desvios do padrão morfológico normal são denominados de variações. Quando uma estrutura aparece em apenas 1 a 2% da população, é denominada raridade (DIDIO, 1998). Baseando-se nesse autor, pode-se dizer que, nas espécies relatadas na literatura em que foi verificada a

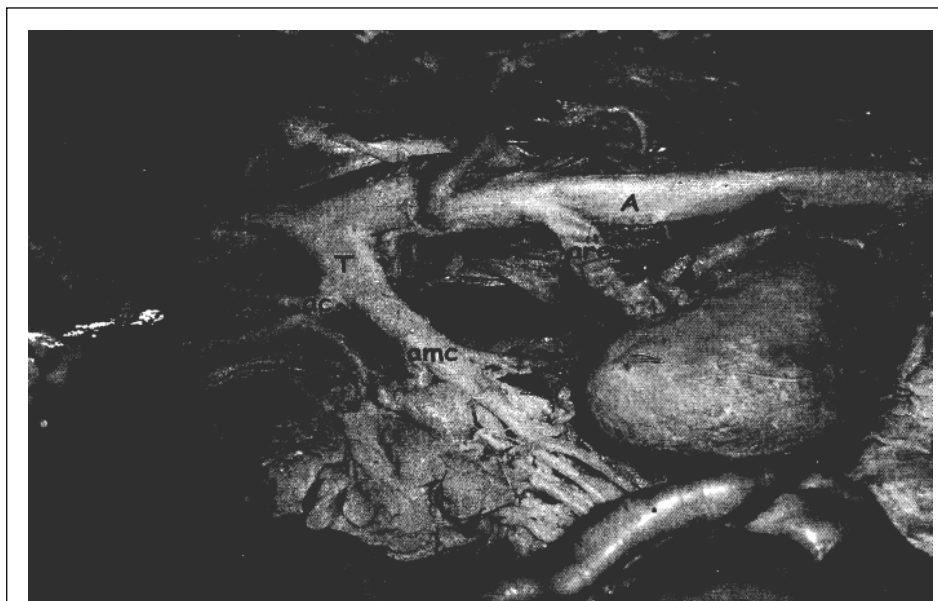

Figura 2 – Fotografia da região abdominal de um canino evidenciando a artéria aorta abdominal (A) e a emergência comum da artéria celíaca (ac) e da artéria mesentérica cranial (amc) pelo tronco celíaco-mesentérico (T). Observa-se a artéria renal esquerda (are) e a ramificação da artéria celíaca em artéria hepática (ah), artéria gástrica esquerda (age) e artéria esplênica (ae).

presença do tronco celíaco-mesentérico, esta pode ser considerada uma variação anatômica. Estudos posteriores englobando um número maior de animais podem esclarecer em que situação se enquadra a espécie canina.

A observação da emergência comum das artérias celíaca e mesentérica cranial por um tronco em canino diverge da origem individualizada dessas artérias mencionada por NAYAR et al. (1983) e por outros autores como GETTY (1981), NICKEL et al. (1981) e DYCE et al. (1997), nessa mesma espécie. Os mesmos autores relataram como sendo os ramos principais da artéria celíaca as artérias hepática, esplênica e gástrica esquerda, que são responsáveis pela irrigação sanguínea do estômago, do fígado, do baço e da parte inicial de intestino em cães, não diferindo do constatado neste estudo.

Morfometricamente, o tronco comum apresentou 10mm de diâmetro, 12mm desde a sua origem até a bifurcação nas artérias celíaca e mesentérica cranial, que mediram 6mm e 8mm, respectivamente. Essa variação vascular posicionou-se a 26mm da artéria renal esquerda. Os ramos terminais da artéria celíaca apresentaram 2mm de diâmetro (artéria gástrica esquerda), 4mm de diâmetro (artéria hepática) e 5mm de diâmetro (artéria esplênica). A distância do tronco até os ramos terminais da artéria celíaca foi de 3mm. Medidas semelhantes às realizadas acima só foram feitas por ÇAVDAR et al. (1997), que descreveram o

tronco celíaco-mesentérico em humanos. Maiores comparações não foram possíveis, já que são espécies completamente diferentes. Também não foi possível comparar as medidas realizadas com os vasos originados de forma independente, por não haver subsídios na literatura consultada.

## CONCLUSÃO

A emergência das artérias celíaca e mesentérica cranial por tronco comum em caninos um fato e um achado importantes, pois esta alteração, mencionada por diversos pesquisadores em outras espécies, não é descrita em cães. A existência do tronco celíaco-mesentérico nessa espécie tem importância significativa do ponto de vista clínico-cirúrgico, com aplicabilidade prática nos procedimentos que envolvam a vascularização da região abdominal. Além disso, estudos futuros, baseados na frequência da aparição dessa alteração vascular, poderão elucidar a sua classificação, sendo, considerada raridade ou variação anatômica, proporcionando a inclusão ou não do assunto nos compêndios de anatomia veterinária comparativa.

## REFERÊNCIAS

BERG. R. *Anatomía topografica y aplicada de los animales domésticos*. Madri: AC, 1978. 214p.

- ÇAVDAR, S. et al. Celiacomesenteric trunk. **Clinical Anatomy**, v.10, p.231–234, 1997.
- DIDIO, L.J.A. **Tratado de anatomia aplicada**. São Paulo: Pólus, 1998. 287p.
- DYCE, K.M. et al. **Tratado de anatomia veterinária**. Rio de Janeiro: Guanabara Koogan, 1997. Cap.7, 192p.
- EVANS, H.E.; CHRISTENSEN, G.C. **Miller's anatomy of the dog**. Philadelphia: Saunders, 1979. Cap.11, 716p.
- FERREIRA, F.A. et al. Origem das artérias mesentéricas cranial e caudal em fetos de caprinos da raça Saanen (*Capra hircus* – Linnaeus, 1758). **Braz J Vet Res Anim Sci**, v.38, n.2, p.69–73, 2001.
- GETTY, R. **Sisson/Grossman anatomia dos animais domésticos**. Rio de Janeiro: Interamericana, 1981. 2v.
- KÖNIG, H.E.; LIEBICH, H.G. Órgãos do sistema cardiovascular. In: \_\_\_\_\_. **Anatomia dos animais domésticos – Texto e atlas colorido**. Porto Alegre: Artmed, 2004. Cap.12, p.153–188.
- LANGENFELD, M.; PASTEVA, E. Anatomical variants of the celiac artery in the sheep, with special reference to the celiacomesenteric arterial trunk. **Anat Anz**, v.142, p.168–174, 1977.
- MACHADO, M.R.F. et al. Origem das artérias celíaca e mesentérica cranial em bubalinos (*Bubalus bubalis*, L. 1758). **Braz J Vet Res Anim Sci**, (on line), v.37, n.2, p.99-104, 2000.
- NAYAR, K.N.M. et al. Comparative arteriographic anatomy of the abdominal viscera and lumbar region in goats, pigs and rabbits. **Indian J Anim Sci**, v.53, n.12, p.1310–1314, 1983.
- NICKEL, R. et al. **The anatomy of the domestic animals. The circulatory system, the skin and the cutaneous organs of the domestic mammals**. Berlin – Hamburg: Verlag Paul Parey, 1981. 129p. 3v.
- PEDUTI NETO, J.; BORELLI, V. Origem das artérias celíaca e mesentérica cranial, por tronco comum, em *Felis catus domestica*. **Rev Fac Med Vet S Paulo**, v.8, p.395–398, 1970.
- PEDUTI NETO, J.; SANTIS PRADA, I.L. Origem das artérias celíaca e mesentérica cranial, por tronco comum, em fetos de bovinos azebuados. **Rev Fac Med Vet S Paulo**, v.8, p.399–402, 1970.
- SCHALLER, O. **Nomenclatura anatômica veterinária ilustrada**. São Paulo: Manole, 1999. 306p.