

## Ceratomicrose em equinos

### Equine keratomycosis

Paula Diniz Galera<sup>I\*,II</sup> Bianca da Costa Martins<sup>II,III</sup> José Luiz Laus<sup>III</sup> Dennis Brooks<sup>II</sup>

### - REVISÃO BIBLIOGRÁFICA -

#### RESUMO

O cavalo, dado o seu meio ambiente, está sujeito a afecções frequentes da córnea e da conjuntiva, tecidos oculares bastante expostos a bactérias e fungos, principalmente *Aspergillus* spp. e *Fusarium* spp. As ceratites ulcerativas bacterianas e fúngicas, bem como as ceratites fúngicas não ulcerativas, caracterizadas principalmente pelo abscesso estromal, são frequentes nessa espécie. Ocorrida a lesão inicial, perpetua-se um ciclo vicioso, com liberação de citocinas inflamatórias, que desencadeiam uma rápida e severa infiltração corneal por células polimorfonucleares. A córnea torna-se sujeita à destruição por enzimas proteolíticas liberadas pelos micro-organismos e por células inflamatórias, capazes de desencadear a dissolução estromal e a perfuração do bulbo ocular. O tratamento clínico para a resolução da doença corneal e o controle da uveíte reflexa deve ser agressivo e associado, muitas das vezes, à terapia cirúrgica. Este artigo discute sobre a fisiopatologia e o tratamento da ceratomicrose em equinos.

**Palavras-chave:** ceratite ulcerativa, ceratomicrose, abscesso estromal, fungos, equino.

#### ABSTRACT

Environmental and behavioral factors make horses susceptible to corneal and conjunctival lesions, since these structures are constantly exposed to bacteria and fungi specially *Aspergillus* spp. and *Fusarium* spp. Bacterial and fungal ulcerative keratitis, as well as non-ulcerative fungal keratitis such as stromal abscess, are frequent in horses. A "cascade" effect follows the initial lesion which triggers the release of inflammatory cytokines followed by an acute and severe infiltrate

of polymorphonuclear cells in the cornea. The cornea becomes susceptible to the activity of proteolytic enzymes released by microorganisms and polymorphonuclear cells, resulting in stromal degradation and ocular perforation. The medical treatment targeting the corneal disease and the controlling of reflexive uveitis should be aggressive and surgical therapy should be associated in most of the cases. This paper reviews the pathophysiology of keratomycosis in horses and specific aspects of the treatment in this species.

**Key words:** ulcerative keratitis, keratomycosis, stromal abscess, fungal, equine.

#### INTRODUÇÃO

O cavalo, dado o seu meio ambiente, está sujeito a afecções frequentes da córnea e da conjuntiva, tecidos oculares bastante expostos a bactérias e fungos. Sua microbiota pode variar entre as diferentes idades, estação do ano e aspectos geográficos (BROOKS & MATTHEWS, 2007). As afecções corneais nesta espécie são bastante relevantes e, não raro, resultam na perda da visão (MATHES et al., 2010). A prevalência da ceratomicrose é bem caracterizada em alguns países, mas desconhecida em outros (SANSOM et al., 2005; UTTER et al., 2010). Comparativamente às pesquisas na área de oftalmologia equina nos Estados Unidos e na Europa, no Brasil, há poucos profissionais

<sup>I</sup>Faculdade de Agronomia e Medicina Veterinária, Universidade de Brasília (UnB), Campus Universitário Darcy Ribeiro, Instituto Central de Ciências Ala Sul, 70910-970, Asa Norte, Brasília, DF, Brasil. E-mail: dra.paulagalera@gmail.com. \*Autor para correspondência.

<sup>II</sup>Faculdade de Medicina Veterinária, Universidade da Flórida (UF), Gainesville, FL, EUA.

<sup>III</sup>Faculdade de Ciências Agrárias e Veterinárias (FCAV), Universidade Estadual Paulista (UNESP), Campus de Jaboticabal, Jaboticabal, SP, Brasil.

que militam ou desenvolvem pesquisas nesta área, o que torna a literatura brasileira escassa quanto ao assunto (MACHADO et al., 2005). Embora creditemos a baixa incidência de ceratites micóticas, por exemplo, a condições climáticas e geográficas, não podemos descartar que a falha diagnóstica, por desconhecimento da doença, leve a esta prerrogativa. Dessa forma, os autores propõem uma revisão bibliográfica sobre aspectos relevantes da manifestação clínica, diagnóstico e terapêutica da ceratomiose em equinos.

## DESENVOLVIMENTO

A ceratite fúngica configura-se em afecção frequente em equinos, com potencial risco de perda visual (OLLIVIER et al., 2003; BROOKS, 2010). Dentre os diversos fatores aos quais se atribui a elevada incidência de afecções corneais em equinos, elencam-se o tamanho do bulbo do olho, seu posicionamento proeminente e lateralizado e atividades físicas dos equinos (STRUBBE et al., 2000; BAKER et al., 2008; WADA et al., 2010). Ainda, a superfície ocular encontra-se constantemente exposta a bactérias e fungos. A microbiota conjuntival dos equinos é variável, na dependência da idade do animal, estação do ano e localização geográfica (ROSA et al., 2003; SANSOM et al., 2005), sendo constituída em sua maioria de patógenos oculares em potencial (ROSA et al., 2003; MATHES et al., 2010).

Os fungos isolados do olho do equino compreendem *Aspergillus* (BLOMME et al., 1998; MACHADO et al., 2005; UTTER et al., 2010), *Penicillium* (SOUSA et al., 2011), *Alternaria*, *Cladosporium* e *Fusarium* (BLOMME et al., 1998), entre outros (CLODE et al., 2011; SOUSA et al., 2011). Suspeita-se de envolvimento fúngico em animais com histórico de injúria corneal com material vegetativo ou, em úlceras previamente tratadas com antibiótico ou anti-inflamatório esteroide, ou ambos, por tempo prolongado e com pobre resolução clínica (MACHADO et al., 2005; SANSOM et al., 2005; BROOKS & MATTHEWS, 2007). Em uma superfície ocular normal, há um equilíbrio entre a produção e o balanço entre substâncias antibacterianas e antifúngicas (CLODE et al., 2011). O tratamento com substâncias antibacterianas tópicas altera este equilíbrio causando efeitos deletérios. Corticosteroides tópicos reduzem a resposta imune e inibem a atividade fagocítica ou podem causar alterações na própria célula fúngica, por motivos ainda não elucidados (THOMAS, 2003). Entretanto, alguns estudos realizados com estes fármacos em animais hígidos e doentes sugerem que fatores adicionais à medicação tópica estão envolvidos no estabelecimento da infecção fúngica (CLODE et al., 2011).

O epitélio corneal intacto é a principal barreira física a infecções oportunistas (BLOMME et al., 1998; GALÁN et al., 2009), embora fungos aparentemente sejam capazes de se aderir a uma superfície corneal íntegra na ausência de um filme lacrimal estável (BROOKS & MATTHEWS, 2007). Mediante injúria corneal ou alterações no filme lacrimal, bactérias e fungos podem não apenas atingir, mas colonizar a córnea e, caso penetrem no estroma, há rápida migração entre as lamelas de colágeno (BROOKS & MATTHEWS, 2007). Ocorrida a lesão inicial, há liberação de citocinas inflamatórias que desencadeiam uma rápida e severa infiltração corneal por células polimorfonucleares (PMN) e células T, atraídas da circulação límbica e do filme lacrimal. A córnea torna-se sujeita à destruição por enzimas proteolíticas (colagenólise) liberadas pelos micro-organismos e por PMN (REIMetal., 1997; BROOKS & MATTHEWS, 2007).

O processo cicatricial normal é caracterizado pelo equilíbrio entre proteinases e seus inibidores (COUTURE et al., 2006; BAKER et al., 2008). A degradação do estroma corneal e subsequente ceratomalácia (*melting*) ocorre quando este balanço favorece as proteinases, induzindo à degradação patológica do colágeno estromal e de proteoglicanos corneais (OLLIVIER et al., 2004).

Comparativamente à úlcera bacteriana no equino, a úlcera fúngica progride mais lentamente (BROOKS & MATTHEWS, 2007). Provavelmente, o equino possui deficiências imunoprotetoras do filme lacrimal e da córnea, o que o predispõe mais à doença do que as outras espécies (ANDREW et al., 1998; BLOMME et al., 1998).

Cerca de 30 a 50% das ceratomioses cursam com infecção bacteriana concomitante (BLOMME et al., 1998). Bactérias não se aderem tão facilmente ao epitélio corneal intacto, mas nas bordas do epitélio lesionado isto ocorre rapidamente, seguindo-se a colonização bacteriana. *Pseudomonas aeruginosa* e *Streptococcus* spp. possuem maior capacidade de adesão, comparativamente a outros patógenos. O processo de aderência envolve interações estruturais ou químicas entre um componente ou apêndice da parede celular bacteriana (adesina) e um receptor da célula epitelial a qual a bactéria se adere (BROOKS & MATTHEWS, 2007).

Diversas classes de proteases foram identificadas no filme lacrimal pré-corneal de seres humanos e animais (BERMAN et al., 1973; BERMAN et al., 1977; FINI & GIRARD, 1990; BROOKS & MATTHEWS, 2007). As classes clinicamente mais relevantes são as metaloproteinases de matriz (MMPs) e proteinases de serina (elastase neutrofílica). Duas

são as MMPs de maior importância na remodelação e degradação do colágeno estromal: a MMP-2 (72-kd gelatinase A) e a MMP-9 (92-kd gelatinase B). A MMP-2 encontra-se presente em sua forma inativa em córneas normais e possui como função a degradação de fibras colágenas ocasionalmente danificadas. A MMP-9 encontra-se presente após danos corneais, induzindo à destruição de estruturas adesivas da membrana basal das células epiteliais, retardando, por conseguinte, a reepitelização corneal (OLLIVIER et al., 2003; BOVELAND et al., 2010). Em córneas ulceradas, a atividade das proteinases encontra-se significativamente aumentada no filme lacrimal pré-corneal (STRUBBE et al., 2000; OLLIVIER et al., 2004).

A elastase neutrofílica (EN) constitui-se na proteinase de serina mais abundante no filme lacrimal de equinos e é sintetizada por leucócitos polimorfonucleares e macrófagos. Essa enzima degrada colágenos do tipo III e IV, bem como alguns compostos da matriz extracelular, tais como laminina e fibronectina (BERMAN et al., 1977; FINI et al., 1992; STRUBBE et al., 2000; OLLIVIER et al., 2003; BROOKS et al., 2004).

Após a invasão estromal, segue-se infiltração de PMN quimiotaticamente atraídas dos vasos do limbo e do filme lacrimal, com necrose e fagocitose de células mortas pelas PMN. Aparentemente, este processo não parece estar relacionado ao aumento de MMP (BROOKS & MATTHEWS, 2007). A perda de fibrilas de colágeno e a degranulação de PMN aumentam a destruição estromal – processo que, se não controlado, leva à perda estromal, denominada ceratomalácia, e perfuração corneal (CLODE, 2010).

Fungos considerados de baixa patogenicidade são pouco aderentes à córnea, não atraem PMN e geralmente resultam em baixa produção de MMP (DONG et al., 2005). Movem-se lateral ou horizontalmente no estroma, contrariamente aos fungos de alta patogenicidade, que se movem em sentido vertical, em direção à membrana de Descemet (MATHES et al., 2010). A invasão corneal profunda pode desencadear endoftalmite severa (BROOKS & MATTHEWS, 2007).

Relatos sobre abscesso estromal corneal têm se tornado mais frequentes, sugerindo um aumento na sua prevalência, mas é difícil distinguir entre um aumento da casuística e a realização de diagnósticos mais precisos (CLODE et al., 2010). O abscesso pode ser uma seqüela de uma ulceração aparentemente simples, cujo micro-organismo foi ocluído pela reepitelização corneal (SANSOM et al., 2005; BROOKS, 2009; BOVELAND et al., 2010). Essa reepitelização forma uma barreira que dificulta que a medicação

antimicrobiana tópica atinja o micro-organismo. O abscesso pode ser estéril, ou ter infecção bacteriana e/ou fúngica associada. A vascularização corneal é variável e pode dificultar a localização precisa do abscesso (BROOKS & MATTHEWS, 2007). Fungos inibem a angiogênese *in vitro*, interferindo com a cicatrização corneal (CLODE et al., 2011).

A ruptura do bulbo ocular, especialmente no seu equador, e posterior prolapso de íris, constitui uma evolução indesejável da doença. A protrusão da íris ocorre através da perfuração de córnea, limbo ou esclera, ou pela combinação dos três (BROOKS, 2009). Verificou-se relação direta entre o tempo de duração da úlcera antes do prolapso de íris e a pobre resolução visual, provavelmente decorrente de severa endoftalmite, uveíte crônica ou a persistência do micro-organismo (BROOKS & MATTHEWS, 2007).

A ceratomiose é considerada uma ameaça à visão e requer terapia agressiva para que se obtenha sucesso terapêutico (BROOKS & MATTHEWS, 2007; PEARCE et al., 2009). Havendo o controle da infecção, inicia-se a restauração corneal, compreendida por vascularização, síntese de glicosaminoglicanos, resíntese de colágeno e reepitelização (BROOKS & MATTHEWS, 2007).

#### Sinais clínicos

Ceratitis fúngicas ulcerativas cursam com blefaroespasma (SANSOM et al., 2005; GALÁN et al., 2009), epífora, quemose e fotofobia (GALÁN et al., 2009). Várias manifestações clínicas da ceratomiose são descritas e podem ser agrupadas em três categorias: ceratomiocoses superficiais (incluindo microerosões, ulceração superficial e formação de placa), ceratomiocoses ulcerativas estromais (ceratomalácia e perfuração corneal, seguida ou não de prolapso de íris) e abscessos estromais (ANDREW et al., 1998; GALÁN et al., 2005; CLODE et al., 2011). Ceratomiocoses superficiais apresentando-se com microerosões caracterizam-se por opacidades esbranquiçadas epiteliais ou subepiteliais multifocais que se coram com rosa bengala (desvitalização epitelial) e uveíte. Podem ou não ter lesões ulcerativas (Figura 1a, 1b) e, na sua presença, a apresentação é mais severa, demonstrando perda epitelial com opacificação esbranquiçada a amarelada, indicativos de edema e infiltração celular (CLODE et al., 2011).

Uma placa necrótica do estroma corneal (Figura 1d, 1e), de coloração branca ou amarela, dentro da área de ulceração corneal geralmente é acompanhada de vascularização da córnea e intensa dor e uveíte. A ulceração pode ser restrita ao leito superficial da córnea (CLODE et al., 2011), mas a região de infiltrado necrótico

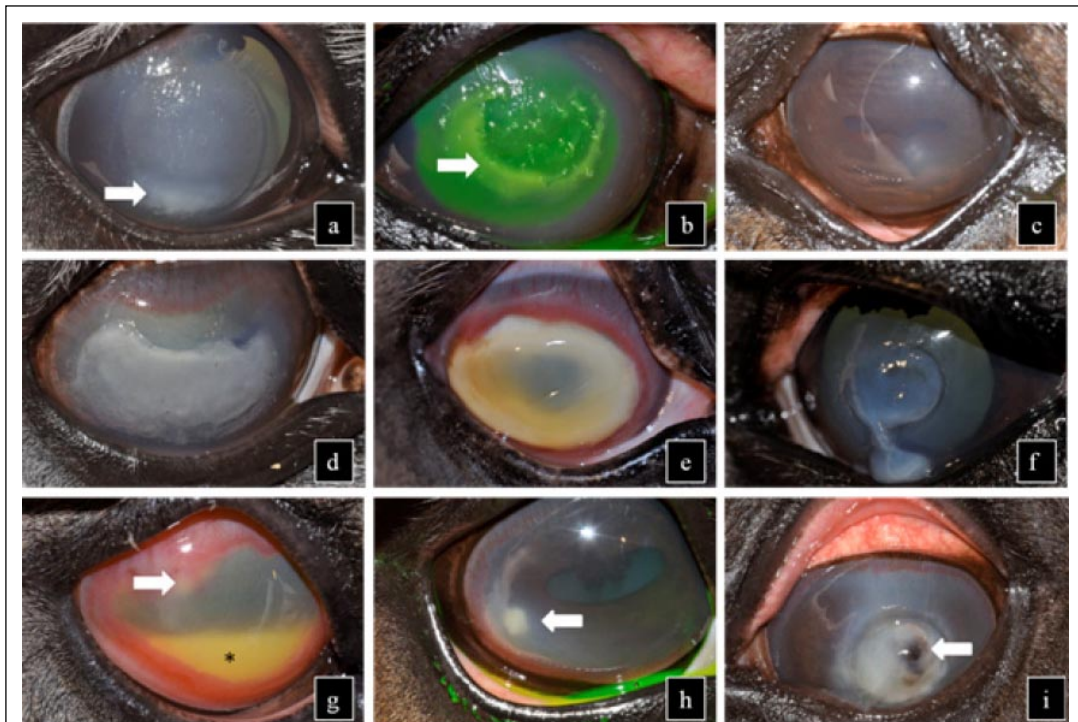


Figura 1 - Imagem fotográfica de apresentação clínica de ceratômicoses em equinos. (a) Ceratite ulcerativa superficial. Observar a superfície irregular da lesão e o infiltrado celular (seta). (b) Ceratite ulcerativa superficial corada por fluoresceína. Observar a superfície irregular da lesão, o infiltrado celular (seta), edema e vascularização corneal. (c) Uveíte reflexa secundária ao abscesso corneal. Observar miose acentuada. (d) Placa fúngica. Observar edema e vascularização (acentuada em região dorsal). (e) Placa necrótica e intensa vascularização corneal. (f) *Melting* em córnea axial. (g) Abscesso estromal profundo (seta), hipópio (\*) e intenso edema e vascularização corneal. (h) Abscesso estromal (seta). Observar uveíte reflexa (miose), edema e vascularização corneal. (i) Prolapso de íris (seta) secundário a *melting* corneal.

geralmente se estende para o estroma (MATHES et al., 2010; CLODE et al., 2011).

Ceratômicoses estromais podem ser visualizadas como uma área de ulceração relativamente superficial e infiltração delimitada por uma região de depressão estromal (sulco), ou como ulceração profunda, podendo ocorrer ceratomalácia (Figura 1f), descemetocele e perfuração ocular seguida ou não de prolapso de íris (Figura 1i). Os sulcos desenvolvem-se em qualquer momento e geralmente ocorrem entre 24 e 48 horas (GALÁN et al., 2009; CLODE et al., 2011). A dissolução corneal ou *melting* manifesta-se como uma opacidade cinza e gelatinosa, na região periférica ou axial da córnea (BROOKS & MATTHEWS, 2007; CLODE et al., 2011).

Abscessos estromais (Figura 1g, 1h) podem ocorrer em qualquer localização da córnea (axial, paraxial e periférica) bem como no estroma superficial ou estroma profundo, ou endotelial. Caracterizam-se por um infiltrado celular branco a amarelado facilmente demarcado dentro do estroma ou difuso. Pode

desencadear dor ocular severa, edema corneal e uveíte anterior (Figura 1c), alternando com períodos de sinais clínicos discretos. Quando localizados adjacentes ao endotélio, eles podem se romper para a câmara anterior, causando inflamação e dor severas (CLODE et al., 2011).

#### Diagnóstico

Os corantes vitais fluoresceína e rosa bengala positivos indicam, respectivamente, perda do epitélio seguido ou não de perda do estroma corneal e instabilidade do filme lacrimal sobre a córnea. A retenção do rosa bengala é verificada nos estágios precoces de ceratite fúngica, ceratoconjuntivite seca e ceratite viral no cavalo. Animais positivos ao rosa bengala são mais susceptíveis à infecção fúngica, com pior prognóstico à cicatrização corneal (BROOKS et al., 2000; BROOKS & MATTHEWS, 2007).

A identificação do micro-organismo é de extrema importância para a condução terapêutica. O tecido corneal deve ser obtido através de um debridamento ou de um raspado da córnea, não muito

superficial, uma vez que o fungo pode se encontrar nas camadas mais profundas (BLOMME et al., 1998; BROOKS & MATTHEWS, 2007). Nesse caso, as amostras obtidas superficialmente podem ter resultado negativo. O material obtido deve ser submetido à avaliação citológica e microbiológica (BROOKS & MATTHEWS, 2007).

Dentre os diagnósticos diferenciais, elencam-se outras doenças ulcerativas infiltrativas como ceratite bacteriana, ceratoconjuntivite eosinofílica, ceratite imunomediada, ceratite herpética, além de trauma, degeneração corneal, ceratopatia em banda por depósito de cálcio e neoplasia corneal (CLODE, 2011).

#### Tratamento médico

A abordagem terapêutica inclui instilação frequente de fármacos sobre a córnea e a melhor maneira de assegurar essa administração é através de um sistema de drenagem subpalpebral ou nasolacrimal. O tratamento clínico, na maioria das vezes, está associado a procedimentos cirúrgicos. Mediante uma abordagem farmacológica agressiva, pretende-se eliminar o micro-organismo envolvido na úlcera, reduzir a atividade proteolítica do filme lacrimal e controlar a uveíte (BROOKS & MATTHEWS, 2007). Esse tratamento é mantido por um tempo prolongado, podendo perpetuar-se por semanas a meses (BROOKS, 2008).

Antifúngicos tópicos são preconizados e a administração sistêmica pode trazer benefícios, embora sua eficácia não seja comprovada (BROOKS & MATTHEWS, 2007; BROOKS, 2008). A maioria dos antifúngicos é considerada fungistática, dada sua inabilidade de atingir concentrações corneais adequadas mediante um epitélio corneal íntegro (CLODE, 2011). Os antifúngicos mais empregados são os derivados poliênicos e azólicos, que atingem os componentes da membrana celular fúngica (CLODE et al., 2010), e os análogos de nucleosídeos (MATTHEWS, 2009). Dentre os derivados poliênicos, citam-se à natamicina e a anfotericina B, e dos derivados azólicos, o miconazol (1%), itraconazol (1%) e o voriconazol (1%) (BROOKS & MATTHEWS, 2007; BROOKS, 2008; CLODE et al., 2010). Flucitocina é um análogo de nucleosídeo transportado através da parede celular fúngica e seu uso clínico restringe-se ao tratamento de *Candida* spp. (MATTHEWS, 2009). A concentração de antifúngicos na córnea deve ter efeito fungicida, difícil de ser obtido com alguns fármacos, como o miconazol (BROOKS & MATTHEWS, 2007). A natamicina tem penetração limitada no epitélio corneal, não sendo a melhor opção para lesões não ulceradas. Já a anfotericina B, além da baixa solubilidade corneal,

pode desencadear efeitos tóxicos pelas vias tópica e sistêmica (CLODE, 2010).

Apesar de uso bastante difundido, pouco se sabe a respeito dos efeitos tóxicos de antimicóticos sobre a córnea de equinos. Um estudo com itraconazol a 1% suspenso em DMSO não resultou em alterações histológicas na córnea de seis cavalos. Já o voriconazol foi considerado tóxico por resultar em epífora, blefaroespasma e hiperemia conjuntival, mas a avaliação histológica não foi realizada (MATHES et al., 2010). Comparando-se a ação do miconazol, natamicina e itraconazol *in vitro*, verificou-se a ocorrência de algum grau de alteração celular, independente do fármaco utilizado. Porém, dentre estes, o itraconazol foi o que resultou em menores danos ao epitélio corneal e à natamicina, o de maior toxicidade (MATHES et al., 2010).

PEARCE et al. (2009) verificaram, nas amostras analisadas, que os fungos foram mais susceptíveis ao voriconazol, comparativamente ao miconazol e itraconazol e estes, mais eficientes que o fluconazol e o cetoconazol. *Fusarium* spp. mostrou-se mais susceptível à natamicina e *Aspergillus* spp. ao voriconazole, miconazol e itraconazol.

Sugere-se que a frequência do tratamento inicial não seja superior a 3-4 vezes ao dia, uma vez que instilações mais frequentes causam rápida morte dos micro-organismos e uma iridociclite aguda e severa. Nos dias subseqüentes, sugere-se aumentar a frequência de instilações para 6 vezes ao dia (BROOKS & MATTHEWS, 2007; MATTHEWS, 2009). Em contrapartida, há risco de piora da infecção na presença de terapia inadequada, tornando-se imperativa a avaliação individual dos casos (CLODE et al., 2011)

A antibioticoterapia tópica é um dos pontos cruciais à boa evolução do quadro, devido à alta incidência de infecções concomitantes. Gentamicina, ciprofloxacina e tobramicina são fármacos de eleição para tratamento de bactérias Gram-negativas. O cloranfenicol, por ser bacteriostático, não é o mais indicado. A cefazolina, manipulada para instilação tópica (55mg mL<sup>-1</sup>), é a melhor opção para as bactérias Gram-positivas (BROOKS & MATTHEWS, 2007).

Semelhante desafio ao controle da lesão corneal é o controle da uveíte (BROOKS, 2008), já que o equino é particularmente sensível à uveíte reflexa (BROOKS & MATTHEWS, 2007). Miose, hipotonia e *flare* estão presentes em graus variáveis nos olhos ulcerados. O tratamento é prolongado e deve incluir as vias tópica e sistêmica (BROOKS, 2008). Fenilbutazona (2mg kg<sup>-1</sup> PO a cada 12 horas) ou flunixin meglumine (1mg kg<sup>-1</sup> PO, IV, IM a cada 12 horas) são efetivos na redução da exsudação uveal e no alívio da dor.

Entretanto, a ciclooxigenase (COX) e a lipoxigenase participam da vascularização corneal e o flunixin meglumine, sendo um inibidor da COX, em doses elevadas, reduz a progressão da vascularização da córnea (torna-se inferior a 1-2mm dia<sup>-1</sup>, referência da espécie) e seu uso ou sua posologia devem ser sempre ponderados com a evolução da cicatrização (BROOKS & MATTHEWS, 2007).

Anticolinérgico tópico (atropina 1%) tem efeito midríatico e cicloplégico, além de estabilizar a barreira hematoaquosa. A dilatação pupilar protege o eixo visual da oclusão e minimiza o desenvolvimento de sinéquias. O relaxamento dos músculos ciliares elimina o espasmo ciliar, responsável por causar dor (CLODE et al., 2011). Adverte-se, entretanto, que cavalos sob tratamento com atropina devam ser constantemente monitorados quanto ao risco de desenvolverem síndrome cólica (GILGER, 2010). Deve ser instituída a cada 24 horas (GILGER, 2010) ou mesmo a cada 12-6 horas (CLODE et al., 2011), conforme a necessidade do caso. Alguns casos beneficiam-se da associação da fenilefrina 0,25% para conseguir a midríase desejada (CLODE et al., 2011).

A prevenção da colagenólise é de extrema importância para a preservação da córnea. MMPs são inibidas pelo soro, EDTA, tetraciclina e acetilcisteína. A elastase neutrofílica inibe as anti-MMPs, portanto, indiretamente, também contribui para o aumento MMP (BROOKS & MATTHEWS, 2007). O soro possui fatores de crescimento, fibronectina e vitaminas, principalmente A, que dão suporte à proliferação de células epiteliais, sendo indicado para o crescimento, a migração e a diferenciação celular. Pode-se também utilizar EDTA 0,17% ou acetilcisteína. Em alguns casos, a associação do soro com EDTA pode ser necessária. A acetilcisteína, entretanto, é desencorajada por alguns autores por romper a estabilidade do filme lacrimal (OLLIVIER et al., 2003; OLLIVIER et al., 2004)

Corticosteroides são totalmente contraindicados e não devem ser empregados, tampouco na redução cicatricial de uma úlcera micótica, pois o fungo pode permanecer latente no estroma. Esses medicamentos têm sido implicados no aumento da multiplicação fúngica ou na predisposição a ceratomiose (BROOKS & MATTHEWS, 2007).

Repetidos debridamentos do epitélio corneal ensejam uma melhor penetração dos fármacos em lesões superficiais (BROOKS, 2008), mas não nos abscessos profundos, que geralmente são sólidos. Caso não seja verificada uma melhora significativa dos sinais clínicos dentro das primeiras 48-72 horas do tratamento, a cirurgia, nestes casos, é imperativa. Ulcerações profundas exigem abordagem cirúrgica,

mantendo-se o tratamento médico (BROOKS & MATTHEWS, 2007).

#### Tratamento cirúrgico

Os animais encaminhados para a cirurgia nos estágios iniciais da doença tendem a ter uma recuperação mais rápida comparativamente aos encaminhados na fase tardia (BROOKS & MATTHEWS, 2007). A terapia cirúrgica visa à remoção do organismo infeccioso e de células inflamatórias, bem como a estabilização da córnea (CLODE et al., 2011).

A ceratectomia superficial tem indicação nos estágios iniciais da úlcera, quando a infecção restringe-se ao epitélio corneal e estroma anterior. A remoção do tecido necrótico acelera a cicatrização, reduz a fibrose cicatricial e auxilia no controle da iridociclite (GELATT & BROOKS, 2011).

Pedículos ou *flaps* conjuntivais são indicados para úlceras profundas, *melting*, descemetocele e perfuração do bulbo ocular. A partir deles, obtêm-se células-tronco provenientes do limbo, vasos sanguíneos e linfáticos, resultando em favoráveis efeitos antibacterianos, antifúngicos, antivirais, e ainda reduzindo a ação das proteases e colagenases (GELATT & BROOKS, 2011). Dessa forma, PMN, anticorpos, soro e  $\alpha$ -2 macroglobulina são colocados no leito da úlcera. A medicação antibiótica, quando administrada por via sistêmica, atinge uma concentração mais elevada na lesão através do pedículo conjuntival. Outrossim, os pedículos e *flaps* conjuntivais fornecem fibroblasto e colágeno que auxiliam na remodelação do estroma (BROOKS & MATTHEWS, 2007).

Recomenda-se, sempre que possível, estabilizar clinicamente o *melting* antes da realização do pedículo conjuntival (CLODE et al., 2011; GELATT & BROOKS, 2011), a fim de se prevenir a deiscência de suturas. Associar a tarsorrafia temporária minimiza o movimento de piscar e facilita a aderência do enxerto ao estroma (BROOKS & MATTHEWS, 2007).

Abscessos profundos, próximos à membrana de Descemet ou que atingem a câmara anterior, respondem de forma insatisfatória à terapia medicamentosa (BROOKS & MATTHEWS, 2007) e se beneficiam da ceratoplastia penetrante ou ceratoplastia lamelar, associada ou não às membranas biológicas (GELATT & BROOKS, 2011), como a membrana amniótica (GALERA et al., 2011). Dessa forma, retira-se o fator de estimulação antigênica, removem-se debrís necróticos, metabólicos e toxinas provenientes de leucócitos degenerados (BROOKS & MATTHEWS, 2007).

Dentre as técnicas utilizadas, arrolam-se a ceratoplastia penetrante para afecções envolvendo

toda a espessura corneal, a ceratoplastia lamelar anterior (utilizada para afecções que acometem o epitélio e o estroma anteriores), a ceratoplastia lamelar posterior (para afecções que acometem o estroma axial posterior), a ceratoplastia endotelial lamelar profunda (para eventos no estroma periférico posterior) (ANDREW et al., 2000; BROOKS, 2005; BROOKS et al., 2008; PLUMMER et al., 2008) e a ceratoplastia anterior lamelar profunda (para afecções que acometem o epitélio e total espessura do estroma) (MARTINS et al., 2011). Recentemente, tais técnicas têm proporcionado resultados satisfatórios no tratamento de ceratopatias inflamatórias, ceratomalácias e abscessos corneais de equinos (ANDREW et al., 2000; BROOKS, 2005; BROOKS et al., 2008; PLUMMER et al., 2008).

A vascularização corneal auxilia na cicatrização da maioria dos abscessos, embora aqueles que se projetam para a câmara anterior não cursem com vascularização (BROOKS & MATTHEWS, 2007). Insucessos podem ocorrer e a enucleação pode ser a única alternativa para minimizar o desconforto do animal.

## CONCLUSÃO

Uma melhor compreensão da epidemiologia e etiopatogenia das ceratomicoses em equinos no Brasil e de suas particularidades através de estudos científicos locais, bem como a difusão destes, certamente auxiliarão na realização de diagnósticos precisos e tratamentos promissores.

## REFERÊNCIAS

- ANDREW, S.E. et al. Equine ulcerative keratomycosis: visual outcome and ocular survival in 39 cases (1987-1996). **Equine Veterinary Journal**, v.30, n.2, p.109-116, 1998.
- ANDREW, S.E. et al. Posterior lamellar keratoplasty for treatment of deep stromal abscesses in nine horses. **Veterinary Ophthalmology**, v.3, n.2-3, p.99-103, 2000. Disponível em: <<http://www.ncbi.nlm.nih.gov/pubmed/11397290>>. Acesso em: 12 out. 2011.
- BAKER, A. et al. Doxycycline levels in preocular tear film of horses following oral administration. **Veterinary Ophthalmology**, v.11, n.6, p.381-385, 2008. Disponível em: <<http://www.ncbi.nlm.nih.gov/pubmed/19046279>>. Acesso em: 12 out. 2011.
- BERMAN, M.B. et al. Characterization of human corneal collagenase. **Experimental Eye Research**, v.15, n.3, p.367-373, 1973. Disponível em: <<http://linkinghub.elsevier.com/retrieve/pii/0014483573901528>>. Acesso em: 13 out. 2011.
- BERMAN, M. et al. Latent collagenase in the ulcerating rabbit cornea. **Experimental eye research**, v.25, n.5, p.435-445, 1977. Disponível em: <<http://www.ncbi.nlm.nih.gov/pubmed/74339>>. Acesso em: 12 out. 2011.
- BLOMME, E. et al. Aspergillosis in horses: a review. **Equine Veterinary Education**, v.10, n.2, p.86-93, 1998.
- BOVELAND, S.D. et al. Immunohistochemical study of matrix metalloproteinases-2 and -9, macrophage inflammatory protein-2 and tissue inhibitors of matrix metalloproteinases-1 and -2 in normal, purulonecrotic and fungal infected equine corneas. **Veterinary ophthalmology**, v.13, n.2, p.81-90, 2010. Disponível em: <<http://www.ncbi.nlm.nih.gov/pubmed/20447025>>. Acesso em: 14 out. 2011.
- BROOKS, D.E. Targeted lamellar keratoplasty in the horse: a paradigm shift in equine corneal transplantation. **Equine Veterinary Journal**, v.37, p.24-30, 2010.
- BROOKS, D.E. et al. Corneal transplantation for inflammatory keratopathies in the horse: visual outcome in 206 cases (1993-2007). **Veterinary Ophthalmology**, v.11, n.2, p.123-33, 2008. Disponível em: <<http://www.ncbi.nlm.nih.gov/pubmed/18302577>>. Acesso em: 12 out. 2011.
- BROOKS, D.E. Penetrating keratoplasty, deep lamellar endothelial keratoplasty, and posterior lamellar keratoplasty in the horse. **Clinical Techniques in Equine Practice**, v.4, n.1, p.37-49, 2005. Disponível em: <<http://linkinghub.elsevier.com/retrieve/pii/S1534751605000326>>. Acesso em: 14 out. 2011.
- BROOKS, D.E. Equine keratomycosis: an international problem. **Equine Veterinary Education**, v.21, n.5, p.243-246, 2009. Disponível em: <<http://doi.wiley.com/10.2746/095777309X409929>>. Acesso em: 12 out. 2011.
- BROOKS, D.E.; MATTHEWS, A.G. Equine ophthalmology. In: GELATT, K.N. **Veterinary ophthalmology**. 4.ed. Ames: Blackwell, 2007. Cap.25, p.1165-1274.
- BROOKS, D.E. **Equine ophthalmology for the equine practitioner**. 2.ed. Jackson: Teton Newmedia, 2008. 275p.
- BROOKS, D.E. et al. Rose bengal positive epithelial microerosions as a manifestation of equine keratomycosis. **Veterinary ophthalmology**, v.3, p.83-86, 2000.
- BROOKS, D.E; OLLIVIER, F.J. Matrix metalloproteinase inhibition in corneal ulceration. **Veterinary clinics of North America: Small Animal Practice**, v.34, p.611-622, 2004.
- CLODE, A.B. Therapy of equine infectious keratitis: a review. **Equine Veterinary Journal**, v.37, n.37 (Suppl.), p.19-23, 2010.
- CLODE, A. Diseases and surgery of the cornea. In: GILGER, C.G. **Equine ophthalmology**. 2.ed. Maryland Heights: Elsevier Saunders, 2011. Cap.5, p.181-266.
- CLODE, A. et al. Aqueous humor and plasma concentrations of a compounded 0.2% solution of terbinafine following topical ocular administration to normal equine eyes. **Veterinary Ophthalmology**, v.14, n.1, p.41-7, 2011. Disponível em: <<http://www.ncbi.nlm.nih.gov/pubmed/21199278>>. Acesso em: 13 out. 2011.
- CLODE, A. et al. Aqueous humor and plasma concentrations of ciprofloxacin and moxifloxacin following topical ocular administration in ophthalmologically normal horses. **American Journal of Veterinary Research**, v.71, n.5, p.564-569, 2010.
- COUTURE, S. et al. Topical effect of various agents on gelatinase activity in the tear film of normal dogs. **Veterinary**

- Ophthalmology**, v.9, n.3, p.157-164, 2006. Disponível em: <<http://www.ncbi.nlm.nih.gov/pubmed/16634928>>. Acesso em: 12 out. 2011.
- DONG, X. et al. Roles of adherence and matrix metalloproteinases in growth patterns of fungal pathogens in cornea. **Current Eye Research**, v.30, p.613-620, 2005.
- FINI, M.E.; GIRARD, M.T. Expression of collagenolytic/gelatinolytic metalloproteinases by normal cornea. **Investigative Ophthalmology & Visual Science**, v.31, n.9, p.1779-1788, 1990. Disponível em: <<http://www.ncbi.nlm.nih.gov/pubmed/2170294>>. Acesso em: 14 out. 2011.
- FINI, M.E. et al. Collagenolytic/gelatinolytic enzymes in corneal wound healing. **Acta ophthalmologica**, v.70, n.202 (Suppl.), p.26-33, 1992. Disponível em: <<http://www.ncbi.nlm.nih.gov/pubmed/1322008>>. Acesso em: 12 out. 2011.
- GALERA, P.D. et al. Proteome from frozen equine amnion. In: ANNUAL CONFERENCE OF THE AMERICAN COLLEGE OF VETERINARY OPHTHALMOLOGY, 42., 2011, Hilton Head, SC, USA. **Anais...** Malden:Wiley-Blackwell, 2011. **Veterinary Ophthalmology**, v.14, n.6, p.418.
- GALÁN, A. et al. Clinical findings and progression of 10 cases of equine ulcerative keratomycosis (2004–2007). **Equine Veterinary Education**, v.21, n.5, p.236-242, 2009. Disponível em: <<http://doi.wiley.com/10.2746/095777309X400289>>. Acesso em: 14 out. 2011.
- GELATT, K.N.; BROOKS, D.E. Surgery of the cornea and sclera. In: GELATT, K.N.; GELATT, J.P. **Veterinary ophthalmic surgery**. Maryland Heights: Saunders Elsevier, 2011. Cap.8, p.191-232.
- GILGER, B.C. Equine recurrent uveitis: the viewpoint from the USA. **Equine Veterinary Journal**, v.37, p.57-61, 2010. Disponível em: <<http://www.ncbi.nlm.nih.gov/pubmed/21371106>>. Acesso em: 13 out. 2011.
- HYNDIUK, R.A. Experimental pseudomonas keratitis. **Transactions in American Ophthalmological Society**, v.79, p.541-624, 1981.
- MACHADO, M.L.S. et al. Ceratômico equina causada por *Aspergillus flavus*. **Acta Scientiae Veterinariae**, v.33, n.2, p.219-223, 2005. Disponível em: <<http://hdl.handle.net/10183/20059>>. Acesso em: 14 out. 2011.
- MARTINS, B.C. et al. Light microscopic evaluation and scanning electron microscopic analysis of horse eyes following deep anterior lamellar keratoplasty. In: ANNUAL CONFERENCE OF THE AMERICAN COLLEGE OF VETERINARY OPHTHALMOLOGY, 42., 2011, Hilton Head, SC, USA. **Anais...** Malden:Wiley-Blackwell, 2011. **Veterinary Ophthalmology**, v.14, n.6, p.410.
- MATHES, R.L. et al. Effects of antifungal drugs and delivery vehicles on morphology and proliferation of equine corneal keratocytes *in vitro*. **American Journal of Veterinary Research**, v.71, p.953-959, 2010.
- MATTHEWS, A.G. Ophthalmic antimicrobial therapy in the horse. **Equine Veterinary Education**, v.21, n.5, p.271-280, 2009. Disponível em: <<http://doi.wiley.com/10.2746/095777308X334266>>. Acesso em: 12 out. 2011.
- OLLIVIER, F.J. et al. Profiles of matrix metalloproteinase activity in equine tear fluid during corneal healing in 10 horses with ulcerative keratitis. **Veterinary ophthalmology**, v.7, n.6, p.397-405, 2004. Disponível em: <<http://www.ncbi.nlm.nih.gov/pubmed/15511281>>. Acesso em: 14 out. 2011.
- OLLIVIER, F.J. et al. Evaluation of various compounds to inhibit activity of matrix metalloproteinases in the tear film of horses with ulcerative keratitis. **American Journal of Veterinary Research**, v.64, n.9, p.1081-1087, 2003. Disponível em: <<http://www.ncbi.nlm.nih.gov/pubmed/13677383>>. Acesso em: 13 out. 2011.
- PEARCE, J.W. et al. *In vitro* susceptibility patterns of *Aspergillus* and *Fusarium* species isolated from equine ulcerative keratomycosis cases in the midwestern and southern United States with inclusion of the new antifungal agent voriconazole. **Veterinary Ophthalmology**, v.12, p.318-324, 2009. Disponível em: <<http://www.ncbi.nlm.nih.gov/pubmed/19751493>>. Acesso em: 12 out. 2011.
- PLUMMER, C.E. et al. Deep lamellar endothelial keratoplasty in 10 horses. **Veterinary Ophthalmology**, v.11 Suppl.1, p.35-43, 2008. Disponível em: <<http://www.ncbi.nlm.nih.gov/pubmed/19046268>>. Acesso em: 12 out. 2011.
- REIM, M. et al. The cornea surface and wound healing. **Progress in Retinal and Eye Research**, v.16, p.183-225, 1997.
- ROSA, M. et al. Fungal flora of normal eyes of healthy horses from the State of Rio de Janeiro, Brazil. **Veterinary Ophthalmology**, v.6, n.1, p.51-55, 2003. Disponível em: <<http://www.ncbi.nlm.nih.gov/pubmed/12641843>>. Acesso em: 14 out. 2011.
- SANSOM, J. et al. Keratomycosis in six horses in the United Kingdom. **Veterinary Record**, v.156, n.1, p.13-17, 2005. Disponível em: <<http://www.ncbi.nlm.nih.gov/pubmed/15658562>>. Acesso em: 12 out. 2011.
- SOUSA, M.E. et al. Fungal microbiota from conjunctiva of clinically healthy horses belonging to the military police cavalry of Alagoas. **Brazilian Journal of Microbiology**, v.42, p.1151-1155, 2011.
- STRUBBE, D.T. et al. Evaluation of tear film proteinases in horses with ulcerative keratitis. **Veterinary Ophthalmology**, v.3, n.2-3, p.111-119, 2000. Disponível em: <<http://www.ncbi.nlm.nih.gov/pubmed/11397292>>. Acesso em: 12 out. 2011.
- THOMAS, P.A. Current perspectives on ophthalmic mycoses. **Clinical Microbiology Reviews**, v.16, n.4, p.730-797, 2003.
- UTTER, M.E. et al. Clinical findings and outcomes of ulcerative keratomycosis in 30 horses in the mid-atlantic United States (2006-2007). **Equine Veterinary Education**, v.22, n.1, p.31-39, 2010.
- WADA, S. et al. Ulcerative keratitis in thoroughbred racehorses in Japan from 1997 to 2008. **Veterinary Ophthalmology**, v.13, n.2, p.99-105, 2010. Disponível em: <<http://www.ncbi.nlm.nih.gov/pubmed/20447028>>. Acesso em: 13 out. 2011.