

Caso para diagnóstico / Case for diagnosis

HISTÓRIA DA DOENÇA

Paciente de 46 anos, do sexo feminino, fototipo III de Fitzpatrick, do lar, queixa-se de mancha na face com três anos de evolução. Refere lento crescimento, com períodos de melhora no inverno e piora no verão. O uso de pomadas medicinais de barreira confere melhora parcial. Nega o aparecimento de outras lesões cutâneas. Quanto a sua história mórbida e familiar, nada digno de nota; exame físico dentro da normalidade. Observou-se, na região labial superior esquerda, discreta lesão eritematosa, ligeiramente atrófica, não infiltrada, de limites regulares e pouco perceptíveis, e com formato oval de 2x1,5cm (Figura 1).

O estudo histopatológico revelou coleções bem definidas de células basofílicas basalióides, com disposição em paliçada na periferia, e com retração estromal adjacente formando lacunas ou fendas (Figuras 2 e 3).

COMENTÁRIO

As hipóteses clínicas estabelecidas foram de dermatite seborréica, dermatite de contato, dermatite perioral, lúpus eritematoso, doença de Bowen e carcinoma basocelular. O diagnóstico final foi obtido pela histopatologia e confirmou o carcinoma basocelular (CBC) superficial. A paciente foi conduzida com 5-fluorouracil (5FU) tópico 5% aplicado diariamente, apresentando resolução do quadro após três meses de tratamento. Com um ano de seguimento não houve recidiva.

O CBC é o tumor maligno mais comum no ser humano, sendo inicialmente descrito por Jacob, em 1827.^{1,2} É responsável por 70% dos cânceres cutâneos não melanoma.³ Geralmente surge a partir dos 30 anos de idade, e seus locais preferenciais de desenvolvimento apresentam alta densidade de glândulas sebáceas, particularmente a face. Oitenta e cinco por cento dos casos surgem na cabeça e no pescoço, sendo a pirâmide nasal o local mais comum (30%).¹ Em recente estudo retrospectivo brasileiro, o sexo feminino teve maior incidência (55,7%) do tumor.²

Embora a origem do CBC seja questionável,

Figura 1: Lesão eritematosa e discretamente atrófica com formato oval localizada no lábio superior esquerdo

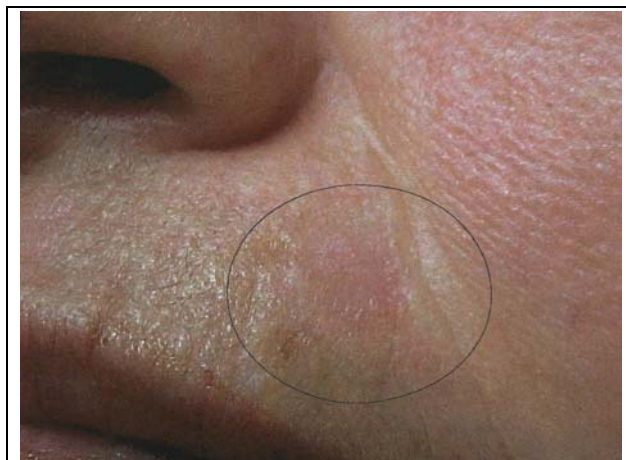

Figure 1: Erythematous and slightly atrophic oval-shaped lesion, localized on the upper left lip

HISTORY OF THE DISEASE

A 46 year-old female patient, a housewife with Fitzpatrick phototype III, complained of a facial stain that had evolved over three years. She referred to slow growth with periods of improvement during the winter, and worsening in the summer. The use of a medicinal barrier balm led to partial improvement. The patient denied having other cutaneous lesions. As for morbidity and family background, nothing special was worth mentioning. The physical examination was normal. A slightly atrophic and erythematous lesion was observed in the left upper labial region. It was not infiltrated, had ordinary boundaries, was scarcely perceptible and was oval shaped, 2x1.5 cm (Figure 1).

The histopathological study revealed well-defined collections of basophilic basaloid cells, with typical peripheral palisading and adjacent stromal retraction with gap formations (Figures 2 and 3).

COMMENTARY

The clinical hypotheses established for the case were seborrheic dermatitis, contact dermatitis, perioral dermatitis, erythematous lupus, Bowen's disease and basal cell carcinoma. The final diagnosis was obtained by histopathology, and confirmed superficial basal cell carcinoma (BCC). The patient was given topical 5-fluorouracil 5% cream (5FU) for daily application. The condition began showing resolution three months after treatment began. There was no recurrence of the disease after a year of follow up.

BCC is a malignant tumor that is most common in human beings. It was first described by Jacob in 1827.^{1,2} BCC is responsible for 70% of non melanoma cutaneous cancers.³ It usually emerges as of the 30th year of age. The most common locations for developing BCC display a high density of sebaceous glandules, and most particularly on the face. Eighty-five percent of cases arise on the head and throat, most commonly on the nasal pyramid (30%).¹ In a recent retrospective Brazilian study, females had a higher incidence of the tumor (55.7%).²

While the origin of BCC is still debated, it is

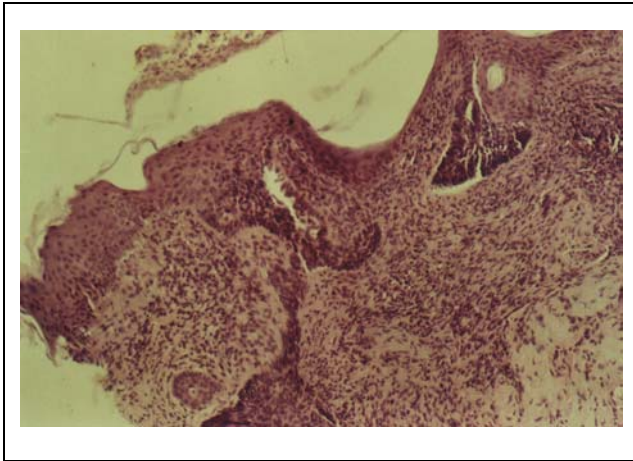


Figura 2: Coleções de células basofílicas atípicas (HE, 40x) /
Figure 2: Collections of atypical basophilic cells (40x, HE)

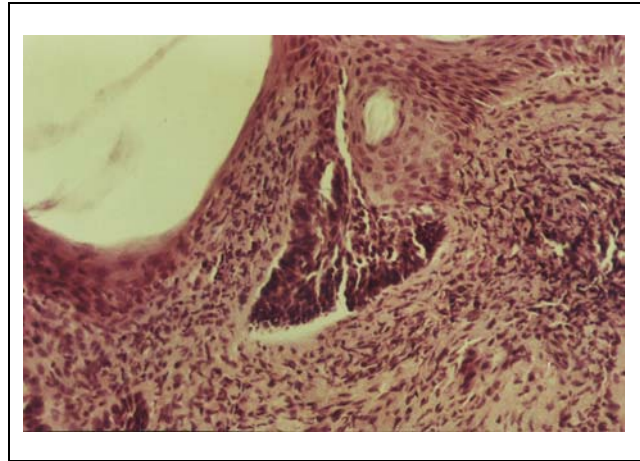


Figura 3: Coleções de células basofílicas em paliçada.
Observe a retração estromal justatumoral (HE, 100x) / Figure 3:
Collections of atypical basophilic cells in a palisade arrangement.
Observe the juxtatumoral stromal retraction (100x, HE).

acredita-se que se dê a partir da camada basal e/ou da bainha externa do foliculo piloso.¹ A radiação ultravioleta é considerada o principal desencadeador da neoplasia, porém outras irradiações ionizantes, ingestão de arsênio, inflamação crônica, injúria térmica e derivados do coaltar também são fatores de risco.¹

Existem diversas formas clínico-histológicas do CBC, sendo o tipo nodular o mais comum.¹ De acordo com Bandeira *et al.*, de 704 CBCs estudados histologicamente, a forma superficial foi responsável por 14,1% dos casos.² O CBC superficial ou eritematoso é uma variante clínico-histológica que geralmente se manifesta como lesão eritematosa - com ou sem escamação, de formato arredondado ou ovalado e com limites definidos -, porém nem sempre perceptível. É mais freqüente no tronco.⁴ Na histopatologia, observam-se múltiplas coleções tumorais surgindo a partir da epiderme, com disposição em paliçada em sua periferia e retração estromal justatumoral.⁴

Existem diversas modalidades de tratamento para o CBC superficial a saber, curetagem, excisão cirúrgica, terapia fotodinâmica, criocirurgia, radioeletrodiseção, laser e quimioterapia tópica.^{5,6} Devido à baixa faixa etária da paciente, à localização estética e ao padrão clínico-histológico pouco agressivo, optou-se por 5FU creme 5% de uso diário.

O iniquimod tópico, um imunomodulador, determina índice de cura que varia de 87 a 100%, porém ainda não deve ser usado como rotina até que estudos bem controlados sejam concretizados.⁴ Apesar de a radioterapia ser uma terapêutica aclamada por alguns, os autores a consideram a última alternativa, principalmente para pacientes jovens, sobretudo por possuir potencial oncogênico não desprezível.⁷

O uso do 5FU creme a 5% é limitado ao CBC superficial e deve ser feito por período médio de três meses, em aplicação diária, com índice de cura variando de 80 a 95%.⁵ O

thought to start from the basal layer and/or outer edge of the pilous follicle.¹ Ultraviolet radiation is considered the main precipitating factor of the neoplasia. However other ionizing irradiations, ingestion of arsenic, chronic inflammation, thermal injury and coal-tar derivatives are also risk factors.¹

BCC exists in various histologic and clinical forms. The nodular type is most common.¹ According to Bandeira *et al.*, of the 704 BCCs studied histologically, the superficial form was responsible for 14.1% of cases.² Superficial or erythematous BCC is a histologic-clinical variant that usually manifests itself as an erythematous lesion. With or without scaling, it is round or oval in shape and has defined borders, though it is not always perceptible. Its most frequent localization is on the trunk.⁴ In histopathology, multiple collections of tumors were observed to stem from the epidermis, with peripheral palisading, and juxtatumoral stromal retraction.⁴

There are various approaches to treating superficial BCC, namely, curettage, surgical excision, photodynamic therapy, cryosurgery, radio-electrodissection, laser and topical chemotherapy.^{5,6} Due to the low age range of patients, esthetic localization and mildly aggressive clinical-histological pattern, 5FU 5% cream was opted for.

The topical iniquimod, an immunomodulator, leads to cures in 87 to 100% of cases. However, it should not yet be used routinely, at least not until further and better controlled studies have taken place.⁴ Although some specialists have acclaimed radiation therapy, the authors of the present study consider it to be an excellent alternative, mainly for young patients, and especially when the condition bears a non negligible oncogenic potential.⁷

Use of 5-FU 5% cream is limited to superficial BCC and must be done over an average period of three months, with daily applications. Its cure index varies from 80 to 95%.⁵ Its occlusive use might make the effect of this

uso oclusivo pode potencializar o efeito desse quimioterápico. O maior inconveniente dessa terapêutica é o processo inflamatório local, que determina dor, eritema e exsudação, bem como o tempo prolongado de tratamento.⁵ □

*chemotherapy potent. The greatest inconvenience of the latter is the process of local inflammation, which provokes pain, erythema and exudation, as well as prolonging treatment time.*⁵ □

REFERÊNCIAS / REFERENCES

1. Barnhill RL. Textbook of dermatopathology. 1st ed. New York: McGraw-Hill; 1998. p. 512-4.
2. Bandeira AM, Bandeira V, Silva JF, Mazza E. Carcinomas basocelulares: estudo clínico e anatomopatológico de 704 tumores. *An bras Dermatol.* 2003; 78:23-34.
3. Festa Neto C. Tratamento tópico do carcinoma basocelular superficial e nodular pelo imiquimod creme a 5%: observação de 10 casos. *An bras Dermatol.* 2002; 77: 693-8.
4. Azulay RD, Azulay DR. *Dermatologia.* 2ª ed. Rio de Janeiro: Guanabara-Koogan; 1999. p. 333-6.
5. Gadelha AR, Costa IMC. *Cirurgia dermatológica em consultório.* 1ª ed. São Paulo: Atheneu; 2002. p. 321-7.
6. Nouri K, Chang A, Trent JT, Jiménez GP. Ultrapulse CO2 used for the successful treatment of basal cell carcinomas found in patients with basal cell nevus syndrome. *Dermatol Surg.* 2002;28:287-290.
7. Ekmekçi P, Bostanci S, Anadolu R, Erdem C, Gürgey E. Multiple basal cell carcinomas developed after radiation therapy for tinea capitis: a case report. *Dermatol Surg.* 2001; 27:667-9.

* Trabalho realizado na Faculdade de Medicina da Fundação do ABC, Santo André - São Paulo, Brasil (disciplina de Dermatologia). / *Work done at ABC Foundation Faculty of Medicine, Santo André, Sao Paulo, Brazil (Dermatology Department).*

Maurício Zanini

Membro efetivo da Sociedade Brasileira de Dermatologia, residente em Cirurgia Dermatológica da disciplina de Dermatologia da Faculdade de Medicina do ABC. *Effective Member of the Brazilian Society of Dermatology, resident in Dermatological Surgery of the ABC Faculty of Medicine Dermatology Department.*

Carlos D'Apparecida Santos Machado Filho

Doutor em Medicina, membro efetivo da Sociedade Brasileira de Dermatologia, chefe interino da disciplina de Dermatologia da Faculdade de Medicina do ABC. *Ph.D. in Medicine, Effective Member of Brazilian Society of Dermatology, Head Intern of the ABC Faculty of Medicine Dermatology Department.*

Fábio Timoner

Membro efetivo da Sociedade Brasileira de Dermatologia, professor auxiliar de Cirurgia Dermatológica da disciplina de Dermatologia da Faculdade de Medicina do ABC. *Effective Member of the Brazilian Dermatology Society, Auxiliary Professor of Dermatological Surgery of the ABC Faculty of Medicine Dermatology Department.*

José Antônio Tebcherani

Médico patologista da Faculdade de Medicina do ABC e Complexo Hospitalar Padre Bento. *Pathological M.D. of the ABC Faculty of Medicine and Padre Bento Hospital Complex.*

ENDEREÇO PARA CORRESPONDÊNCIA: / MAILING ADDRESS:

*Dr. Maurício Zanini
Rua Vicente de Carvalho, 198
09060-590 Santo André SP
Telefone: (11) 4992-7724
E-mail: drzanini@terra.com.br*