

# Tratamento de feridas cutâneas extensas usando tecido dérmico acelular porcino com e sem cobertura impermeável\* *Porcine acellular dermal graft with and without impermeable dressing to treat extensive wounds\**

Erika Hoyama<sup>1</sup>Mariângela Esther Alencar Marques<sup>4</sup>Silvana Artioli Schellini<sup>2</sup>Carlos Roberto Padovani<sup>5</sup>Claudia H. Pellizon<sup>3</sup>Romualdo Rossa<sup>6</sup>

**Resumo:** FUNDAMENTOS - O tecido dérmico acelular porcino é alternativa para o tratamento de feridas cutâneas.

OBJETIVO - Avaliar a resposta clínica e inflamatória do implante de tecido dérmico acelular porcino, com e sem cobertura impermeável.

MÉTODOS - Estudo pareado, longitudinal, criando-se duas feridas cutâneas no dorso de 16 ratos (quatro animais/grupo), em que foi implantado tecido dérmico acelular coberto ou não por impermeável. Os animais foram avaliados e sacrificados sete, 15, 30 e 60 dias após a cirurgia, sendo removidos os tecidos acelulares e adjacentes para avaliação histológica e morfométrica.

RESULTADOS - A cobertura impermeável permaneceu sobre o tecido acelular porcino até cerca de 15 dias. O grupo sem impermeável apresentou maior desidratação, com crosta fibrinoleucocitária, edema e reação inflamatória na derme. Sessenta dias após a cirurgia, animais do grupo sem impermeável ainda apresentavam ulcerações, afinamento do epitélio e ausência de queratina, enquanto nos do grupo com impermeável a pele já se encontrava normal.

CONCLUSÃO - O tecido dérmico acelular porcino com cobertura impermeável apresentou resultados clínicos e histológicos melhores do que os do tecido dérmico acelular porcino sem impermeável para tratamento de feridas cutâneas extensas.

Palavras-chave: Cicatrização de feridas; Matérias biocompatíveis; Transplante de tecidos

**Abstract:** BACKGROUND - The porcine acellular dermal graft is an alternative for the treatment of skin wounds.

OBJECTIVE - To evaluate the clinical and inflammatory response elicited by a porcine derived acellular dermal graft with or without an impermeable dressing.

METHODS - A matched-pair longitudinal study was conducted by creating two skin wounds along the dorsal midline of 16 rats (4 rats/group) with implantation of a porcine acellular dermal graft with or without an impermeable dressing. At the 7th, 15th, 30th and 60th postoperative days the animals were evaluated and sacrificed. The acellular tissue and surrounding tissues were removed for histological and morphometric analysis.

RESULTS - The impermeable dressing persisted on the wounds for up to approximately 15 days. The group without impermeable dressing presented more desiccation, fibrin crust, edema, and inflammatory reaction in the dermis. At the 60<sup>th</sup> postoperative day, the group without the impermeable dressing still showed ulcerations, epithelium thinning and lack of keratin, whereas in the group with impermeable dressing the skin was already normal.

CONCLUSION - The porcine acellular dermal tissue associated with the impermeable dressing presented better clinical and histological results compared to the porcine acellular dermal tissue without the impermeable dressing in extensive wound healing.

Keywords: Wound healing; Biocompatible materials; Tissue transplantation

Recebido em 17.01.2005.

Aprovado pelo Conselho Consultivo e aceito para publicação em 05.06.2005.

\* Trabalho realizado na Faculdade de Medicina de Botucatu - Universidade Estadual Paulista - Unesp, Botucatu, São Paulo (SP) Brasil.

<sup>1</sup> Pós-doutoranda do Departamento de OFT/ORL/CCP, Faculdade de Medicina de Botucatu - Universidade Estadual Paulista - Unesp, Botucatu, São Paulo (SP) Brasil.

<sup>2</sup> Professora Livre-docente do Departamento de OFT/ORL/CCP, Faculdade de Medicina de Botucatu - Universidade Estadual Paulista - Unesp, Botucatu, São Paulo (SP) Brasil.

<sup>3</sup> Professora Doutora do Departamento de Morfologia, Instituto de Biotecnologia, Faculdade de Medicina de Botucatu - Universidade Estadual Paulista - Unesp, Botucatu, São Paulo (SP) Brasil.

<sup>4</sup> Professora Doutora do Departamento de Patologia, Faculdade de Medicina de Botucatu - Universidade Estadual Paulista - Unesp, Botucatu, São Paulo (SP) Brasil.

<sup>5</sup> Professor Titular do Departamento de Bioestatística, Instituto de Biotecnologia, Faculdade de Medicina de Botucatu - Universidade Estadual Paulista - Unesp, Botucatu, São Paulo (SP) Brasil.

<sup>6</sup> Professor Doutor do Departamento de Cirurgia Bucodentofacial, Faculdade de Odontologia da Universidade de São Paulo - USP - São Paulo (SP), Brasil (*in memoriam*).

## INTRODUÇÃO

Quando a perda tecidual é extensa, o processo de cicatrização pode não ser suficiente para que ocorra a cura, devendo-se considerar, então, tratamento com enxertos e retalhos.<sup>1</sup> Quanto à origem os enxertos de pele, eles podem ser classificados em autólogos, homólogos ou xenogênicos, como os de origem suína ou bovina.<sup>2</sup>

Várias técnicas de substituição tecidual foram introduzidas com o intuito de reduzir a formação de cicatrizes e acelerar o tempo de cicatrização.<sup>2</sup>

Tecidos dérmicos acelulares são sugeridos para o tratamento de queimaduras extensas,<sup>3,4</sup> havendo várias técnicas descritas para induzir cicatrização mais eficiente.<sup>2</sup>

Os tecidos dérmicos acelulares são obtidos por remoção dos componentes celulares presentes nos tecidos, uma vez que são as células as responsáveis pela ativação da resposta imunológica. A ausência das estruturas celulares provoca pouca inflamação, não levando à rejeição do tecido transplantado.<sup>5</sup>

Devido às dificuldades de obtenção e ao alto custo dos tecidos acelulares no Brasil, um dos autores (RR) desenvolveu um tecido dérmico acelular de origem porcina (Xenoderma® - Homus Biotecnologia Com. Ind. Ltda) e uma cobertura impermeável, usando tecnologia totalmente nacional.

O objetivo deste estudo é avaliar a resposta clínica e inflamatória do implante de tecido dérmico acelular porcino, produzido no Brasil, associado ou não à cobertura impermeável, para o tratamento de feridas cutâneas extensas, utilizando o rato como modelo experimental.

## MATERIAIS E MÉTODOS

Este estudo teve caráter pareado, longitudinal, tendo sido utilizados 16 ratos albinos, do sexo masculino, pesando cerca de 200 gramas, fornecidos pelo Biotério Central da Faculdade de Medicina de Botucatu (FMB)/Unesp.

Dois feridas, medindo 1,5x2,5cm, foram criadas cirurgicamente, localizadas na região dorsal média de cada animal. Na ferida superior foi implantado o tecido dérmico acelular porcino associado ao material impermeável (grupo com impermeável), e na inferior, somente o tecido dérmico acelular porcino (grupo sem impermeável).

O tecido dérmico acelular porcino e o material impermeável foram produzidos e fornecidos pela Homus Biotecnologia Com. Ind. Ltda. - São Paulo, Brasil.

Durante o pós-operatório, utilizou-se pomada de collagenase (Iruzol® - Knoll Ltda., RJ) em ambas as feridas, aplicada duas vezes por dia, até o dia do sacrifício dos animais.

Quatro animais por grupo foram sacrificados em quatro momentos experimentais: sétimo, 15º, 30º e 60º dia do pós-operatório.

**Avaliação Clínica** - Os animais foram avaliados clinicamente quanto ao aspecto da cicatrização pele-enxerto por meio de fotodocumentação, imediatamente antes do sacrifício.

**Anestesia dos animais** - Xilazina 10,66mg/kg associada a Ketamina 66mg/kg, via intramuscular, no membro inferior.

**Técnica cirúrgica** - Foi realizada tricotomia da região dorsal média com lâmina de barbear, seguida de antissepsia, colocação de campo cirúrgico fenestrado, expondo a área cirúrgica. Procedeu-se a exérese da pele, criando duas feridas cirúrgicas retangulares de igual tamanho, medindo 1,5x2,5cm, uma localizada superior, e outra inferiormente no dorso do animal, usando bisturi lâmina 15 e tesoura. O tecido dérmico acelular porcino e o impermeável foram colocados na ferida superior, enquanto a inferior recebeu apenas o tecido acelular. A sutura do implante de pele foi realizada por aproximação direta com fio de náilon 5-0, em pontos separados. O impermeável também foi suturado à pele com náilon 5-0, pontos separados, de modo a cobrir completamente o tecido acelular. Todos os procedimentos foram realizados pela primeira autora (EH), mantendo-se constante o tamanho dos enxertos e do impermeável, seguindo-se sempre as mesmas técnicas de assepsia e antissepsia.

**Avaliação histológica** - As peças, interessando a área do implante, foram removidas e imersas em formal 10%, coradas pelo método de hematoxilina-eosina (HE) e examinadas pela mesma patologista (MEAM), que desconhecia a qual momento experimental pertencia cada animal.

**Avaliação morfométrica** - O material histológico foi submetido à análise por meio de sistema de captação de imagem, avaliando-se a espessura da epiderme e da derme. Os valores obtidos foram submetidos à análise estatística por meio da técnica da análise de variância, considerando o modelo com dois fatores para medidas repetidas, complementado pelo teste de comparações múltiplas.<sup>6</sup> A discussão foi realizada no nível de 5% de significância.

## RESULTADOS

### Avaliação clínica

O material impermeável estava presente em todos os animais com sete dias, mas a maioria já não os apresentava aos 15 dias do pós-cirúrgico, com exceção de dois animais.

Clinicamente, no 15º dia do pós-operatório, o grupo com impermeável apresentava aspecto

melhor, ou seja, mais hidratado e com menor quantidade de crostas hemáticas nas margens da ferida. A área de cicatrização também era menor no grupo com impermeável, do que no sem impermeável, aos 30 dias do pós-operatório, mantendo-se semelhante até o 60º, quando se observou cicatrização completa da ferida em um animal do grupo que recebeu o tecido dérmico acelular recoberto pelo impermeável (Figura 1).

#### Avaliação histológica

Observou-se área ulcerada com infiltrado inflamatório celular coberto por crosta hemática e fibrina em ambos os grupos no sétimo dia do pós-operatório. O infiltrado inflamatório decresceu progressivamente no decorrer do estudo nos dois grupos, com padrão inflamatório menor no grupo com impermeável. No 60º dia do pós-operatório, o

grupo com impermeável apresentava epitélio normal, enquanto em indivíduos do grupo sem impermeável permaneciam algumas áreas ulceradas, diminuição da espessura epitelial e ausência de queratina (Figuras 2 e 3).

#### Avaliação morfométrica

A espessura das camadas epidérmica e dérmica dos animais que receberam o tecido dérmico acelular revestido por impermeável aumentou até o 15º dia do pós-operatório, para, então, regredir, progressivamente. No grupo sem impermeável não se observou alteração na espessura da epiderme ou derme no decorrer do estudo. O grupo com impermeável apresentou epiderme e derme mais espessas do que as do grupo sem impermeável, tanto no sétimo quanto no 15º dia do pós-operatórios (Tabelas 1 e 2).

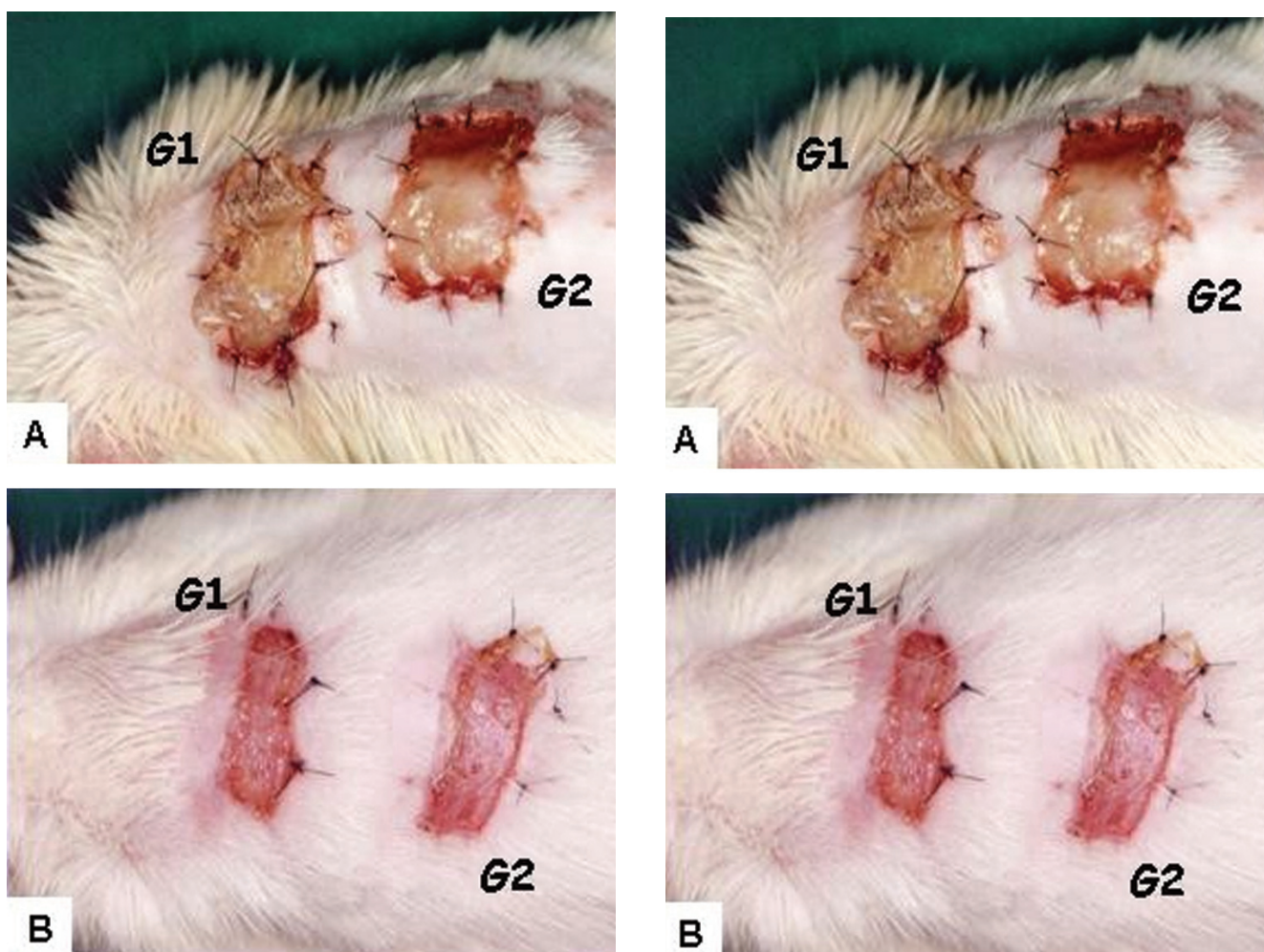
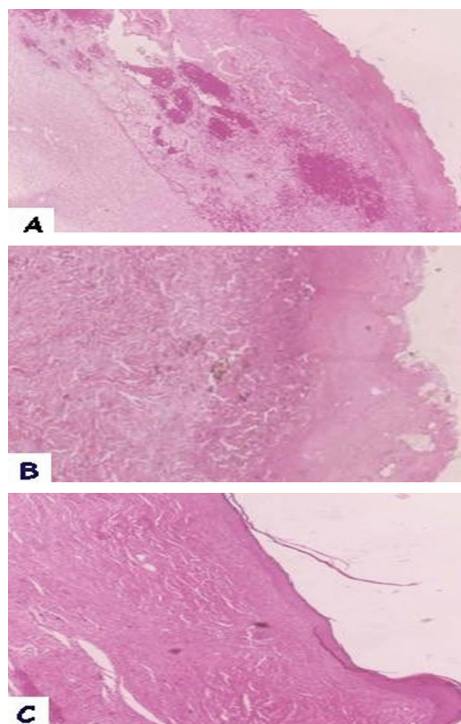


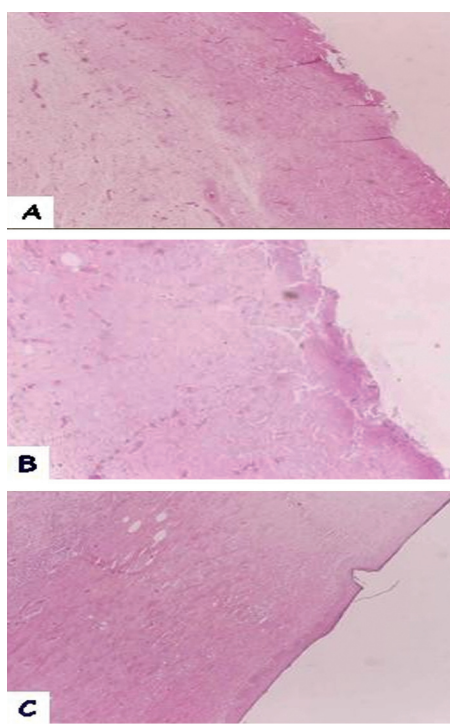
FIGURA 1: Aspecto clínico dos animais, sete (A), 15(B), 30(C) e 60(D)

dias após a cirurgia. Observar padrão superior de cicatrização nas feridas tratadas com o tecido dérmico acelular porcino associado ao impermeável (G1) ao daqueles que não receberam o impermeável (G2), em que ainda se observa área ulcerada no 60º dia após a cirurgia





**FIGURA 2:** Fotomicrografias referentes ao exame histológico de animais do G1 aos sete (A), 15(B) e 60(C) dias após a cirurgia



**FIGURA 3:** Fotomicrografias referentes ao exame histológico de animais do G2 aos sete (A), 15(B) e 60(C) dias após a cirurgia. No 60o dia após a cirurgia, o G1 apresentava epitélio normal, ao contrário do G2, que ainda mostrava epitélio mais fino e ausência de queratina

**DISCUSSÃO**

De todos os animais, o porco doméstico foi descrito como sendo o modelo mais apropriado para todos os tipos de investigação dermatológica e cirúrgica, uma vez que as peles humana e porcina apresentam notáveis similaridades.<sup>7,8</sup> Isso, mais a dificuldade de se obter tecido humano em nosso país, fez com que se optasse pelo estudo utilizando tecido dérmico acelular porcino.

Pesquisa piloto prévia, na qual só foi utilizado o tecido dérmico acelular porcino para tratamento de feridas cutâneas extensas em ratos, observou desseca-

mento importante do material, com sua perda precoce. Dessa forma, imaginou-se haver necessidade de se utilizar um oclusivo impermeável que dificultasse a perda hídrica do tecido dérmico acelular para o meio externo.

Um dos efeitos mais importantes dos materiais oclusores é prevenir o dessecação da superfície das feridas. Quando ocorrem formação de crostas e perda de umidade, a porção superficial da derme também resseca e se incorpora à crosta suprajacente, sendo que quanto maior a perda hídri-

**TABELA 1:** Medidas descritivas da espessura da camada epidérmica e resultado do teste estatístico

Material	Momento experimental				Resultado estatístico de momento
	7 dias	15 dias	30 dias	60 dias	
Tecido acelular + impermeável	361,2aB (247,9-555,8)	531,5bC (440,1-627,8)	50,3aA (30,9-259,7)	65,7aA (52,6-114,9)	15(P<0,005)
Tecido acelular	267,7aA* (219,5-428,0)	260,8 aA (43,8-471)	102,0 aA (50,1-249,7)	119,9 aA (98,8-151,4)	7,1(P>0,05)
Resultado estatístico de material	0,7(P>0,05)	2(P<0,05)	0,7(P>0,05)	1,8(P>0,05)	

\*Letra minúscula compara os materiais, ou seja, as variáveis nas colunas.  
 Letra maiúscula compara os momentos, ou seja, as variáveis nas linhas.  
 Duas letras diferentes significam diferença estatística.

TABELA 2: Medidas descritivas da espessura da camada dérmica e resultado do teste estatístico

Material	Momento experimental				Resultado estatístico de momento
	7 dias	15 dias	30 dias	60 dias	
Tecido acelular + impermeável	1797,3bB* (1576,1-1803,6)	1666,4bB (1352,6-2226,6)	596aA (94,4-1320,3)	739,2aA (506,9-960)	14,7(P<0,005)
Tecido acelular	362,8aA (268,3-583,5)	316,8aA (98,3-474,5)	367,5aA (307,4-840,7)	584,9aA (308,3-723,7)	4,9(P>0,05)
Resultado estatístico de material	2(P<0,05)	2(P<0,05)	0,9(P>0,05)	0,9(P>0,05)	

\*Letra minúscula compara os materiais, ou seja, as variáveis nas colunas.  
Letra maiúscula compara os momentos, ou seja, as variáveis nas linhas.  
Duas letras diferentes significam diferença estatística.

ca da derme, mais profunda e espessa é a formação crostosa, e mais demorado se torna o processo de reepitelização.<sup>4</sup>

A pomada de colagenase foi utilizada com a finalidade de diminuir a formação crostosa e a necrose do tecido colágeno ao redor dos implantes, propiciando melhores condições para o processo de cicatrização.

O presente estudo mostrou a incorporação do tecido dérmico acelular porcino ao tecido dérmico do rato, com resposta inflamatória do hospedeiro leve a moderada.

As pesquisas iniciais com tecidos dérmicos acelulares basearam-se na teoria de que, se houvesse uma matriz apropriada, as células normais presentes no tecido adjacente normal migrariam em direção à matriz, estabelecendo-se no local e desempenhando suas funções como se estivessem em tecidos normais.<sup>9</sup> Estudos posteriores confirmaram essas expectativas, mostrando presença de fibroblastos fenotipicamente normais, colágeno e elastina com orientação e maturidade normais, queratinócitos ativos com distribuição uniforme dos hemidesmossomos e das fibrilas de ancoragem na membrana basal, neovascularização a partir dos canais preexistentes e reapareci-

mento dos complexos de imuno-histocompatibilidade (MHC) tipo I e tipo II, indicando que houve repopulação de células no enxerto dérmico acelular.<sup>4,5</sup>

O uso do impermeável, visando à redução da perda hídrica do tecido dérmico acelular porcino, mostrou resultados positivos, uma vez que as feridas no grupo com impermeável apresentaram cicatrização com aspecto clínico e histológico melhores do que os do grupo sem impermeável, concordando com estudos prévios que relatam maior síntese de colágeno, taxa de reepitelização e melhores resultados cosméticos quando o leito da ferida é mantido livre de perda hídrica excessiva. Além disso, sabe-se que as feridas ocluídas cicatrizam mais rápido porque a formação crostosa que ocorre sobre a área cruenta é prevenida ou minimizada, com conseqüente redução do processo inflamatório e formação de cicatriz menos aparente.<sup>4</sup>

## CONCLUSÃO

Os resultados obtidos no presente estudo permitem considerar o tecido dérmico acelular de origem porcina associado à membrana impermeável opção satisfatória para o tratamento de perdas cutâneas de espessura total. □

## REFERÊNCIAS

1. Pigossi N, Raia A, Lex A, et al. Estudo experimental e clínico sobre o emprego, como implante, da dura-máter homogênea conservada em glicerina à temperatura ambiente. *Rev Assoc Med Bras.* 1971;17:263-80.
2. Ruszczak Z, Schwartz RA. Modern aspects of wound healing: an update. *Dermatol Surg.* 2000;26:219-29.
3. Wainwright DJ. Use of an acellular allograft dermal matrix (AlloDerm) in the management of full-thickness burns. *Burns.* 1995;21:243-8.
4. Bennett RG. Dressings and miscellaneous surgical materials. In: Bennett RG, editors. *Fundamentals of cutaneous surgery.* St Louis: Mosby; 1988. p.310-51.
5. Livesey SA, Herndon DN, Hollyoak MA, Matalas SL, Nelson GS. Transplanted acellular allograft dermal matrix. *Transplantation.* 1995;60:1-9.
6. Zar JH. *Biostatistical analysis.* New Jersey: Prentice Hall; 1999. 663p.
7. Vardaxis NJ, Brants TA, Boon ME, Kreis RW, Marres LM. Confocal laser scanning microscopy of porcine skin: implications for human wound healing studies. *J Anat.* 1997;190:601-11.
8. Bernatchez SF, Parks PJ, Grussing DM, et al. Histological characterization of a delayed wound healing model in pig. *Wound Rep Reg.* 1998;6:223-33.
9. Reichley ML. New skin growth/graft technology: improves prognosis for patients with severe burns. *Adv Phys Therap.* 1995;1-2.

---

ENDEREÇO PARA CORRESPONDÊNCIA:

*Silvana Artioli Schellini*

*DEP. OFT/ORL/CCP - Faculdade de Medicina de Botucatu - UNESP*

*18618-000 - Botucatu - SP*

*Tel./fax: (14) 3811-6256*

*E-mail: sartioli@fmb.unesp.br*