



REVISTA BRASILEIRA DE REUMATOLOGIA

www.reumatologia.com.br



Relato de caso

Presença de corpos riziformes em paciente com artrite idiopática juvenil: relato de caso e revisão de literatura[☆]



Presence of riziform bodies in a patient with juvenile idiopathic arthritis: case report and literature review

Leonardo Rodrigues Campos^a, Fernanda Cardoso das Neves Sztajnbok^a, Stélio Galvão^b, Marise de Araújo Lessa^b, Ierecê Lins Aymoré^c e Flavio Sztajnbok^{a,d,*}

^a Universidade Federal do Rio de Janeiro, Rio de Janeiro, RJ, Brasil

^b Universidade do Estado do Rio de Janeiro, Faculdade de Ciências Médicas, Rio de Janeiro, RJ, Brasil

^c Hospital Mário Kroeff, Laboratório Cláudio Lemos Anatomia Patológica Ltda., Rio de Janeiro, RJ, Brasil

^d Universidade do Estado do Rio de Janeiro, Núcleo de Estudos da Saúde do Adolescente, Rio de Janeiro, RJ, Brasil

INFORMAÇÕES SOBRE O ARTIGO

Histórico do artigo:

Recebido em 17 de abril de 2014

Aceito em 14 de setembro de 2014

On-line em 23 de outubro de 2014

Introdução

A artrite idiopática juvenil (AIJ) é a forma de artrite crônica mais frequente na faixa etária pediátrica e seu diagnóstico é feito após a exclusão de várias outras enfermidades que possam cursar com manifestações musculoesqueléticas prolongadas. A forma mais comum de AIJ é a oligoarticular, que pode se apresentar como uma monoartrite crônica.¹ Nesses casos, há vários diagnósticos a serem aventados: tuberculose, sarcoidose, sinovite vilonodular, hemartrose, hemangioma, osteocondromatose sinovial, lipoma arborescente, malignidades e algumas doenças autoinflamatórias.²⁻⁴ Nosso objetivo é

relatar o caso de uma criança com monoartrite crônica cuja biópsia mostrou uma grande quantidade de corpos riziformes, poucas vezes descritos nessa faixa etária. Trata-se do nono caso relatado em literatura sobre a presença de corpos riziformes em paciente com AIJ e até onde sabemos o primeiro caso descrito no Brasil.

Relato de caso

Criança do sexo masculino, oito anos, segundo gemelar, natural do Rio de Janeiro, apresentou história de dificuldade para fazer exercícios, com limitação dos movimentos do joelho

[☆] Trabalho feito no setor de Reumatologia do Núcleo de Estudos da Saúde do Adolescente, Universidade do Estado do Rio de Janeiro, Rio de Janeiro, RJ, Brasil.

* Autor para correspondência.

E-mail: flaviosztajnbok@hotmail.com (F. Sztajnbok).

<http://dx.doi.org/10.1016/j.rbr.2014.09.002>

0482-5004/© 2014 Elsevier Editora Ltda. Este é um artigo Open Access sob uma licença CC BY-NC-ND (<http://creativecommons.org/licenses/by-nc-nd/4.0/>).

esquerdo, cerca de quatro meses antes da primeira consulta. Após um mês, pais notaram grande aumento de volume, que persistiu até o dia da consulta. Nesse período, não houve febre, lesões cutâneas ou qualquer sinal ou sintoma de acometimento de outros órgãos. Não havia história prévia de trauma ou qualquer infecção nos três meses anteriores ao aparecimento dos sintomas. Tem um irmão gemelar saudável, não há história familiar para espondiloartrites e mãe apresentou uma lesão cutânea facial havia cerca de 25 anos, diagnosticada como sarcoidose e tratada com corticoide intralesional. O exame físico na primeira consulta mostrou-se normal, exceto pela presença de grande aumento de volume do joelho esquerdo, com calor e discreta hiperemia, sinal da tecla e limitação de movimentos (flexão a 60° e extensão a 150°).

Com o diagnóstico sindrômico de monoartrite crônica, foram solicitados exames cujos resultados mostraram hemo-

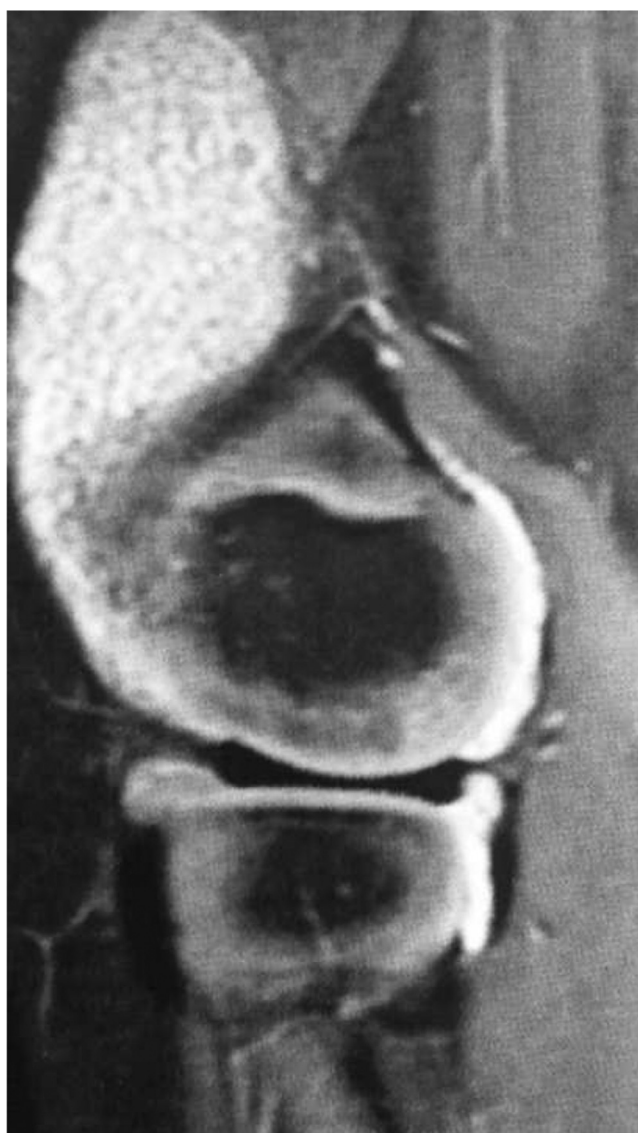


Figura 1 – Ressonância magnética do joelho esquerdo mostrou volumoso derrame articular e presença de múltiplas pequenas imagens alongadas com sinal hipotenso em todas as sequências, sugestiva de corpos riziformes.

lipidograma, glicemia, cálcio, ureia, creatinina, complemento, enzimas musculares, eletroforese de proteínas, enzima conversora da angiotensina (ECA) e sedimento urinário com valores dentro da normalidade. O fator reumatoide, o fator antinuclear e o HLA B-27 foram negativos. Sorologias para hepatites B e C, toxoplasmose, HIV e HTLV foram igualmente negativas. Sorologias para rubéola e citomegalovírus mostraram IgM negativa. A prova tuberculínica foi não reatora e a radiografia de tórax foi normal. Apresentou, ainda, eletrocardiograma, ecocardiograma e avaliação oftalmológica normais. A radiografia do joelho esquerdo mostrou apenas aumento de partes moles e a ultrassonografia (USG) evidenciou volumoso derrame articular com *debris* e espessamento sinovial. A ressonância magnética mostrou volumoso derrame articular com sinal heterogêneo, com a presença de múltiplas pequenas imagens alongadas com sinal hipotenso em todas as sequências, sugestiva de corpos riziformes, além de acentuado realce da sinóvia (**fig. 1**). Foi solicitada biópsia sinovial do joelho esquerdo e, na cirurgia, houve saída de mínima quantidade de líquido sinovial (LS) e de uma moderada quantidade de massa esbranquiçada, semelhante a grãos de arroz (**fig. 2**). O exame anatomopatológico mostrou, à macroscopia, a presença de numerosas estruturas ovaladas friáveis de cor branca e consistência firme, compatível com o diagnóstico de corpos riziformes. A microscopia mostrou fragmentos de sinóvia com hiperplasia das células de revestimento e extensos depósitos de fibrina e observou-se, no estroma, edema, neoformação e ectasia vascular, além de infiltrado inflamatório linfoplasmocitário ocasionalmente agregado em folículos, e alguns granulócitos (**fig. 2**). O material representado pelos corpos riziformes era constituído por fibrina organizada e tinha, de permeio, células mononucleares e alguns polimorfonucleares. O laudo histológico foi sugestivo de sinovite inflamatória crônica, ou seja, AIJ. O paciente foi tratado inicialmente, antes do procedimento cirúrgico, com anti-inflamatório não esteroide, sem apresentar resposta clínica. Após a cirurgia, foi acrescentado metotrexate ao tratamento e em cerca de dois meses encontrava-se assintomático.

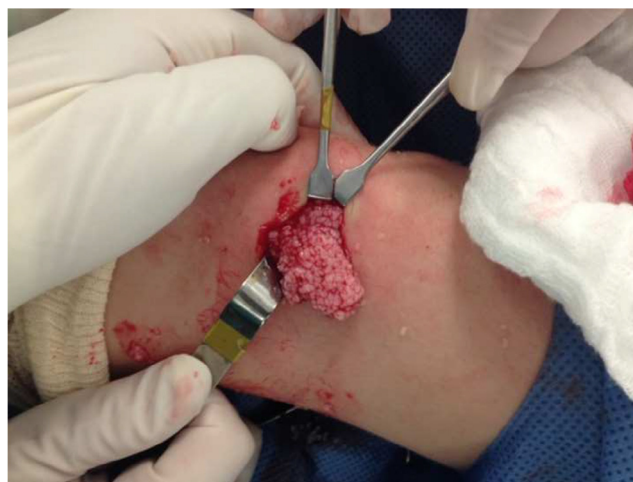

Figura 2 – Aspecto macroscópico da sinóvia de joelho esquerdo, que mostra uma moderada quantidade de massa esbranquiçada, semelhante a grãos de arroz.

Discussão

Embora os exames de imagem e laboratoriais sugerissem o diagnóstico de AIJ, foi solicitada biópsia sinovial, pois se pensava em excluir sarcoidose, não confirmada pelo histopatológico. No procedimento cirúrgico, encontrou-se uma pequena quantidade de líquido sinovial e a presença de moderada quantidade de uma massa esbranquiçada, que a avaliação histopatológica mostrou tratar-se de corpos riziformes.

Corpos riziformes são estruturas que podem ser encontradas no líquido sinovial ou aderidas à sinóvia e recebem essa denominação por sua aparência semelhante a grãos de arroz. São constituídos por fibrina que envolve células mononucleares, polimorfonucleares e hemácias e representam uma resposta inespecífica à inflamação sinovial.⁵⁻⁸ Já foram descritos em várias enfermidades como a artrite tuberculosa (na qual foram originalmente observados pela primeira vez, em 1895), outras artrites infecciosas, osteoartrite, artrite reumatoide e AIJ.²⁻¹¹

Sua etiopatogenia é controversa. Podem surgir a partir de áreas de microinfartos da sinóvia inflamada que são liberadas dentro do LS e encapsuladas pela fibrina, abundantemente produzida nos processos inflamatórios da sinóvia.^{7,9,10,12} Também existe uma outra teoria que sugere que os corpos riziformes sejam formados *de novo* no LS, bastante interessante para os casos de osteoartrite e presença de cristais de apatita e pirofosfato de cálcio.^{4,8} Rovenska et al. sugeriram que, apesar de existir uma linfoangiogênese fisiológica associada à inflamação crônica com o objetivo de melhorar a drenagem do LS produzido em excesso, a formação dos corpos riziformes pode associar-se à dificuldade de drenagem linfática do líquido sinovial inflamado.¹³ Os corpos riziformes ocorrem mais frequentemente em joelhos e ombros e poderíamos dizer que são produtos finais da inflamação, proliferação e degeneração sinovial.⁹ Por outro lado, há descrição de achado de corpos riziformes no líquido pleural, em bainhas tendinosas e em bursas, o que sugere uma possibilidade de origem não sinovial.^{2,8,14}

O achado de corpos riziformes em AIJ foi relatado pela primeira vez por Wynne-Roberts et al. em 1979 em um adolescente de 17 anos.¹² Depois encontramos mais sete casos relatados na literatura, com idades variando de dois a 17 anos.^{5-7,9-11} Seu achado parece ser independente da gravidade da artrite e do tempo de doença.^{7,9,10,15} Nos casos relatados em crianças e adolescentes, o tempo entre o início da artrite e o encontro de corpos riziformes variou de dois meses a cinco anos, porém nem todos os relatos contêm essa informação. No nosso caso, observamos que o surgimento ocorreu após apenas três meses do início da artrite.

Seria interessante a realização de biópsia sinovial para verificar a presença dos corpos riziformes sempre que a USG mostrar o encontro de *debris*. A dificuldade de aspiração de LS em uma articulação aparentemente contendo uma grande efusão pode ser devida à presença dos corpos riziformes e, assim, o uso de uma agulha mais grossa ou uma abordagem cirúrgica pode ser necessário.¹⁰ A realização da biópsia sinovial para verificação da presença de corpos riziformes tem importância, principalmente, nos casos de artrites volumosas

e/ou refratárias ao tratamento convencional, já que sua retirada pode ocasionar alívio sintomático para o paciente.⁷

Nosso objetivo foi descrever o que acreditamos ser o nono caso relatado sobre a presença de corpos riziformes em AIJ e sua presença deve ser mais frequente do que a literatura relata e do que estamos acostumados a encontrar.⁹ Na artrite reumatoide, podem ser encontrados em até 72% das articulações, quando procurados.¹⁵ De um modo geral, não solicitamos biópsia sinovial em outros tipos de AIJ que não a monoarticular e, com isso, provavelmente estamos subdiagnosticando a presença dos corpos riziformes, que podem ser os responsáveis por grandes artrites de difícil tratamento clínico, mas que responderiam bem à intervenção cirúrgica.

Conflitos de interesse

Os autores declaram não haver conflitos de interesse.

REFERÊNCIAS

- Oen KG, Cheang M. Epidemiology of chronic arthritis in childhood. *Semin Arthritis Rheum*. 1996;26:575-91.
- Huang G-S, Lee C-H, Chen C-Y. Clinical images: tuberculous rice bodies of the wrist. *Arthritis Rheum*. 2005;52:1950.
- Bucki B, Lansaman J, Janson X, Billon-Galland MA, Marty C, Ruel M, et al. Osteoarthritis with rice bodies in calcium microcrystals 4 cases with ultrastructural study. *Rev Rheum*. 1994;61:415-20.
- Jeong YM, Cho HY, Lee S-W, Hwang YM, Kim Y-K. Candida septic arthritis with rice body formation: a case report and review of literature. *Korean J Radiol*. 2013;14:465-9.
- Martini G, Tregnaighi A, Bordin T, Visentin MT, Zulian F. Rice bodies imaging in juvenile idiopathic arthritis. *J Rheumatol*. 2003;30:2720-1.
- DiVito A, Kan JH. Juvenile idiopathic arthritis with rice bodies. *Pediatr Radiol*. 2008;38:1263.
- Chung C, Coley BD, Martin LC. Rice bodies in juvenile rheumatoid arthritis. *AJR*. 1998;170:698-700.
- Forse CL, Mucha BL, Santos MLZ, Ongcapin EH. Rice body formation without rheumatic disease or tuberculosis infection: a case report and literature review. *Clin Rheumatol*. 2012;31:1753-6.
- Druschel C, Funk JF, Kallinich T, Lieb A, Placzek RP. Development of rice bodies in 2 children younger than 3 years. *J Clin Rheumatol*. 2013;19:35-7.
- Cox A, Allen R, Akikusa J. Rice bodies in juvenile idiopathic arthritis: a clinical image. *J Paediatr Child Health*. 2012;48:279-80.
- Teramoto A, Watanabe K, Kii Y, Kudo M, Otsubo H, Wada T, et al. Recurrent knee arthritis diagnosed as juvenile idiopathic arthritis with a 10-year asymptomatic period after arthroscopic synovectomy: a case report. *J Med Case Rep*. 2013;7:166-70.
- Wynne-Roberts CR, Cassidy JT. JRA with rice bodies: light and electric microscopic studies. *Ann Rheum Dis*. 1979;38:8-13.
- Rovenska E, Stvrtina S, Greguska O, Pravda L, Rovensky J. Conspicuous synovial lymphatic capillaries in juvenile idiopathic arthritis synovitis with rice bodies. *Ann Rheum Dis*. 2005;64:328-9.
- Chavan S, Sable SS, Tekade S, Punia P. Tuberculous tenosynovitis presenting as ganglion of wrist. *Case Rep Surg*. 2012:143921.
- Popert AJ, Scott DL, Wainwright AC, Walton KW, Williamson N, Chapman JH. Frequency of occurrence, mode of development, and significance of rice bodies in rheumatoid joints. *Ann Rheum Dis*. 1982;41:109-17.