

Avaliação cefalométrica do efeito do tratamento da má oclusão Classe II, divisão 1, com o bionator de Balters: estudo com implantes metálicos

Ana Cláudia Moreira Melo*, Luiz Gonzaga Gandini Jr.**, Ary dos Santos-Pinto***, Adriano Marotta Araújo****, João Roberto Gonçalves*****

Resumo

Objetivos: julgamento descritivo dos efeitos do bionator no tratamento da má oclusão Classe II, divisão 1, quando está presente uma retrusão mandibular ou uma deficiência do crescimento mandibular. **Metodologia:** são apresentados os resultados do tratamento em três pacientes que foram acompanhados sem tratamento por um período de um ano e, posteriormente, tratados com o bionator por um período de dois anos. Em todos os pacientes foram inseridos implantes metálicos que serviram como referência para as sobreposições dos traçados cefalométricos que, em conjunto com algumas medidas cefalométricas tradicionais, geraram dados para a avaliação do efeito ortopédico e ortodôntico do tratamento da má oclusão Classe II com este aparelho. **Resultados e Conclusões:** foi observada uma restrição do crescimento da maxila e um estímulo do crescimento da mandíbula, assim como alteração na direção do crescimento condilar. Foi também observada uma verticalização dos incisivos superiores e, no arco inferior, aumento na tendência natural de vestibularização dos incisivos inferiores.

Palavras-chave: Cefalometria. Classe II, divisão 1. Bionator de Balters.

INTRODUÇÃO

A má oclusão de Classe II é caracterizada por uma relação ântero-posterior inadequada entre a maxila e a mandíbula e, devido aos diferentes padrões esqueléticos encontrados nesta condição, muitas opções de tratamento estão disponíveis na literatura^{4,19}.

O conceito mais comum de tratamento da Classe II em pacientes em crescimento é a aplicação de uma força de distalização nos dentes superiores por meio de um aparelho extrabucal²⁷. Outra estratégia de tratamento é o uso da Ortopedia Funcional dos Maxilares^{4,19}. Dependendo da origem da má oclusão, cada tipo específico de aparelho

* Doutora em Ortodontia - Unesp Araraquara. Professora do ILAPEO - Instituto Latino Americano de Pesquisa e Ensino Odontológico, Curitiba/PR.

** Professor assistente doutor e chefe do departamento de Clínica Infantil da Faculdade de Odontologia da UNESP - Araraquara. Chefe do Departamento de Clínica Infantil da Faculdade de Odontologia da UNESP - Araraquara. *Adjunct assistant clinical professor* - Baylor College of Dentistry - Dallas - TX - USA.

*** Professor adjunto do departamento de Clínica Infantil da Faculdade de Odontologia da UNESP - Araraquara.

**** Professor Assistente Doutor no Departamento de Clínica Infantil e Odontologia Social - UNESP São José dos Campos. Professor no Curso de Especialização IEPC - Instituto de Ensino e Pesquisa de Cruzeiro - SP.

***** Professor assistente doutor do Departamento de Clínica Infantil da Faculdade de Odontologia da UNESP - Araraquara.

deve ser prescrito.

O bionator^{1,2} é, provavelmente, o aparelho funcional mais usado hoje em dia²², e se refere a uma família de aparelhos criada por Wilhelm Balters³, para o tratamento da má oclusão Classe II quando está presente uma deficiência mandibular. O bionator produz um posicionamento para frente da mandíbula que, após certo tempo, estabelece uma nova posição postural do arco inferior²². É indicado para casos com um padrão facial favorável, ou seja, crescimento de meso para braquifacial, com rotação mandibular no sentido anti-horário. O tratamento também é fortemente dependente da colaboração do paciente no uso adequado do aparelho.

Uma das mais importantes controvérsias em Ortodontia é o potencial que um aparelho funcional tem em alterar o crescimento da mandíbula. Estudos em animais^{9,10,11,14,23} provaram haver a possibilidade de modular-se ortopedicamente o crescimento da cartilagem do côndilo e o comprimento mandibular. Estudos em humanos também têm sido realizados, mas estes apresentam resul-

tados contraditórios. Alguns autores^{7,12,13,18} observaram um aumento no comprimento mandibular após o tratamento com vários aparelhos funcionais; enquanto outros pesquisadores^{17,24} têm considerado que o efeito terapêutico de um aparelho ortopédico funcional não é clinicamente relevante.

Com o intuito de avaliar o resultado do tratamento com o bionator de Balters, serão apresentados três casos clínicos, nos quais pacientes portadores de má oclusão Classe II, divisão 1, foram acompanhados sem tratamento por um período de um ano, após o qual foram tratados com o bionator de Balters por dois anos. A metodologia das sobreposições cefalométricas com o auxílio de implantes metálicos^{5,6} revelou detalhes que avaliações cefalométricas tradicionais não poderiam descrever, assim como foi possível observar a resposta individual ao tratamento que cada paciente exibiu.

MÉTODO

Nos três pacientes estudados foram inseridos implantes metálicos na maxila e mandíbula,

Tabela 1 - Dados apresentados na análise cefalométrica.

	Caso 1			Caso 2			Caso 3		
	T1	T2	T3	T1	T2	T3	T1	T2	T3
SNA	87,3°	88°	87°	82,6°	82,3°	82,2°	82,1°	81,7°	84,7°
A-Nperp	3,7mm	4,4mm	3,8mm	-0,5mm	-0,7mm	2,0mm	-0,8mm	-1,2mm	5,5mm
SNB	80,7°	81,2°	82°	77,6°	76,9°	79°	76,3°	76,5°	80,3°
Pg-Nperp	-2,6mm	-2,7mm	3mm	1,5mm	1,6mm	1,8mm	-11,6mm	-11,1mm	-1,5mm
ANB	6,6°	6,4°	5°	4,9°	5,4°	3,2°	5,8°	5,2°	4,4°
SNPocl	10,8°	7,3°	12°	17,9°	18,8°	18°	20,6°	18,8°	14,9°
P.mand.	33,3°	33,8°	34°	33,1°	32,7°	34°	38,4°	36,7°	37,0°
CoGn	102,3mm	105,2mm	115mm	105,8mm	108,2mm	122mm	99,3mm	102mm	118,4mm
CoA	85mm	87mm	91mm	87,6mm	89,3mm	94,5mm	82,6mm	85,4mm	94,3mm
SN.Ppal	-0,4°	-0,2°	4°	6,1°	6,5°	6,2°	3,3°	4,8°	2,2°
AO-BO	4,6mm	7,1mm	3,5mm	0,9mm	1,6mm	3,0mm	0,8mm	1,5mm	1,4mm
ENA-Me	62,6mm	64mm	64mm	64mm	65mm	66,2mm	62,9mm	64,1mm	67,6mm
Is.SN	113,2°	120,8°	111°	103,2°	106,6°	104°	109,5°	105,7°	106,2°
Is.Ppal	112,8°	120,6°	114°	109,3°	113°	110°	112,7°	110,5°	110,7°
Ii.Pmand	100,7°	101,8°	110°	93,7°	95,8°	96°	90,2°	92,1°	93,5°
Ii.Pmand	38,5mm	39,5mm	42mm	38,3mm	38,2mm	40mm	35,2mm	36,8mm	36,9mm

conforme proposto por Björk⁵. Para que fosse realizada a inserção destes implantes, um dos responsáveis pelo paciente, pai ou mãe, após ser informado e concordar com a pesquisa, assinou uma autorização para a inserção dos mesmos e divulgação dos resultados.

A inserção dos pinos metálicos^{16,20} foi realizada sob anestesia local e os implantes foram posicionados apenas em locais selecionados da maxila e mandíbula, considerados estáveis por Björk⁵. Ao todo foram inseridos sete implantes em cada paciente, sendo quatro pinos na maxila, dois na região anterior, sob as raízes dos incisivos centrais permanentes direito e esquerdo, e os outros dois na altura das raízes dos primeiros molares permanentes; e três na mandíbula, um colocado na região anterior da sínfise, o mais baixo possível na linha média, e outros dois inseridos sob os primeiros molares permanentes inferiores, direito e esquerdo, procurando colocá-los o mais baixo possível, na região dos ápices radiculares.

RELATO DOS CASOS CLÍNICOS

São descritos os casos clínicos de três pacientes, dois do gênero masculino (caso 1, 2) (Fig. 1, 2) e um do gênero feminino (caso 3) (Fig. 3), com idades variando de 7 a 9 anos, portadores de má oclusão Classe II, divisão 1, mordida profunda, padrão meso ou braquifacial, sobressaliência acentuada e perfil convexo. Os pacientes foram inicialmente acompanhados sem tratamento por um período de 1 ano, após o qual foram tratados durante dois anos com o aparelho ortopédico funcional (bionator de Balters) e no final desse período foi feita nova avaliação (Tab. 1).

Exame radiográfico

Os valores resultantes da análise cefalométrica são apresentados na tabela 1.

Um ano após o exame inicial, foi realizado um novo exame clínico, no qual observou-se que as características faciais já descritas mantiveram-se, enquanto a sobremordida e sobressaliência au-

mentaram. (Fig. 4, 5, 6). Foram também realizadas as sobreposições totais e parciais da maxila e mandíbula, nas quais pôde-se avaliar as alterações esqueléticas e dentárias (Fig. 7, 8, 9).

Após o período de acompanhamento sem tratamento, foram instalados os aparelhos bionator de Balters, que foram confeccionados com mordida construtiva mantendo os incisivos de topo (Fig. 10). Os pacientes foram instruídos a usar o aparelho durante todo o dia e noite, removendo-o apenas durante as refeições. A cada mês os pacientes retornavam para consultas de acompanhamento, nas quais era observada a oclusão e realizados desgastes seletivos no acrílico da região pósteroinferior, conforme necessário.

Dois anos após o início do tratamento foi realizada a avaliação clínica (Fig. 11, 12, 13) e uma terceira telerradiografia de perfil, para que fossem avaliados os resultados do tratamento por meio de mensurações cefalométricas (Tab. 1) e sobreposições totais e parciais de mandíbula e maxila (Fig. 14, 15, 16).

DISCUSSÃO

A possibilidade de se estimular o crescimento da mandíbula é o efeito mais controverso do tratamento com aparelhos ortopédicos funcionais. Relatos clínicos têm sugerido que o uso de aparelhos funcionais pode alterar o crescimento mandibular, mas a real natureza destes efeitos ainda é desconhecida. Muitos autores^{4,11,12,15,26} se propuseram a identificar se os aparelhos funcionais produziam apenas efeitos na direção do crescimento condilar ou se haveria efeito na velocidade ou até mesmo quantidade de crescimento mandibular.

Ao avaliar a resposta mandibular ao tratamento, observamos que o comprimento total da mandíbula (CoGn) mostrou um aumento de 4,9mm/ano no caso 1; 6,9mm/ano no caso 2 e 8,2mm/ano no caso 3. Estes valores foram comparados com aqueles observados nos mesmos pacientes ainda sem tratamento, 2,9mm/ano; 2,4mm/ano e 2,7mm/ano, respectivamente, e sugeriu ter havido um estímulo

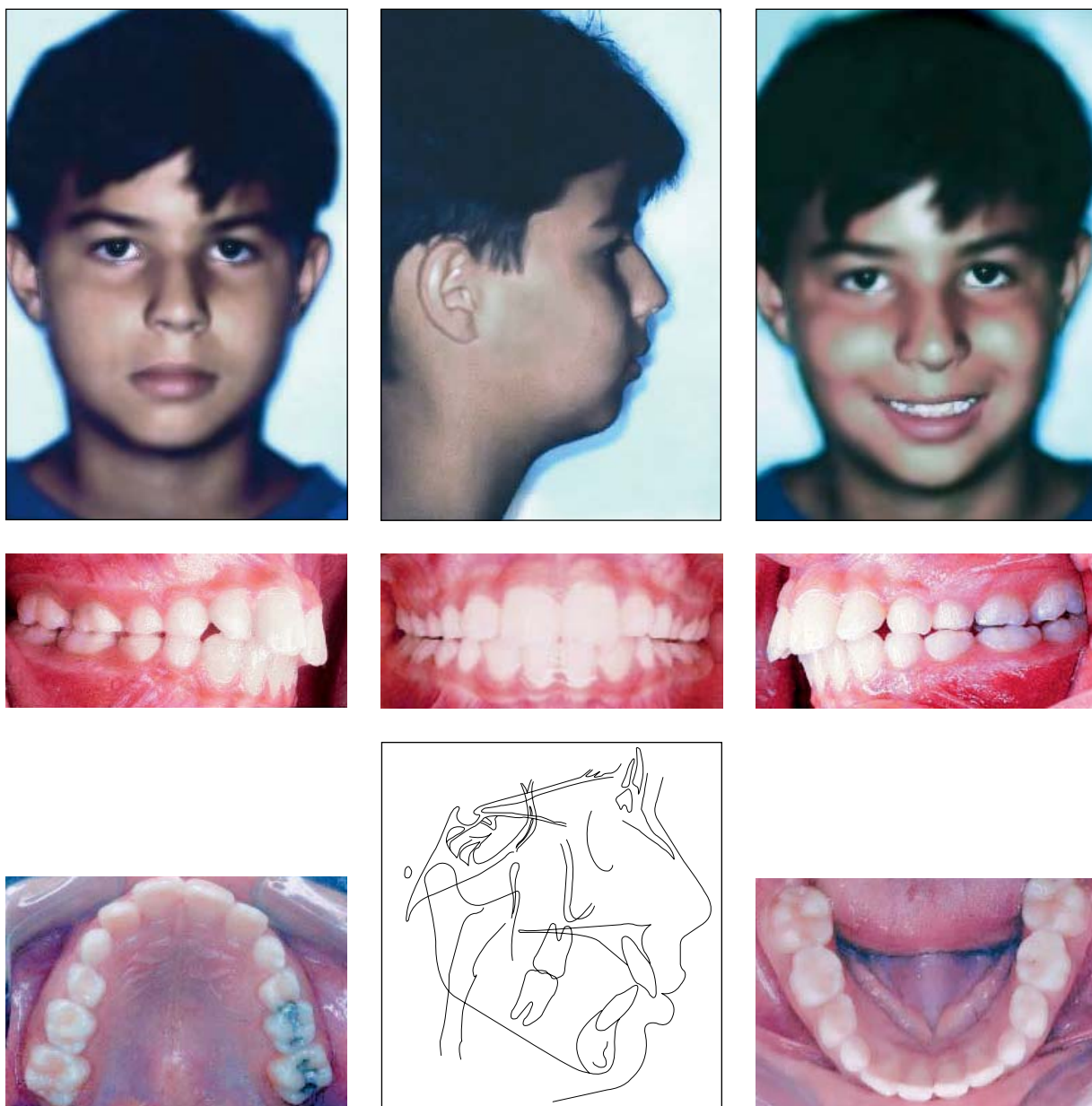


FIGURA 1 - Fotos e traçado cefalométrico iniciais do caso 1.

do crescimento mandibular. Essa observação está de acordo com os estudos de Bolmgrem e Moshiri⁷, que observaram um aumento no comprimento mandibular de 2,52mm em pacientes não tratados e de 5,05mm naqueles tratados com o bionator. Martins²¹, também observou um aumento de aproximadamente 50% no comprimento mandibular ao comparar pacientes com e sem tratamento.

Em relação à alteração de posicionamento da mandíbula (SNB e Pg-Nperp), foi observada uma alteração positiva em todos os pacientes, caracterizada por uma projeção da mandíbula no sentido anterior (Tab. 1).

A sobreposição dos traçados cefalométricos, mostrou uma alteração na direção do crescimento condilar nos três casos após a utilização do biona-

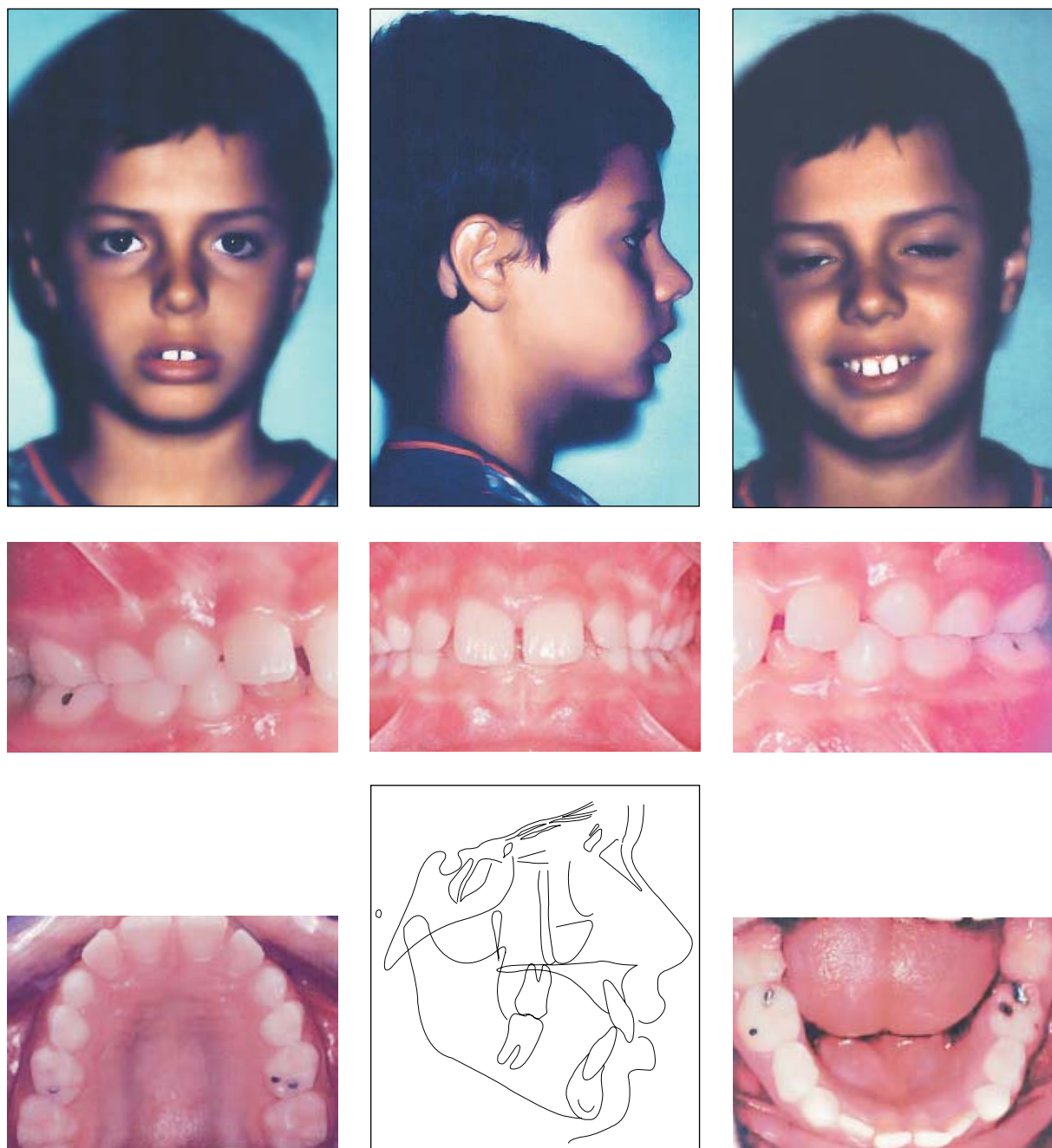


FIGURA 2 - Fotos e traçado cefalométrico iniciais do caso 2.

tor de Balters (Fig. 14, 15,16), caracterizada por uma direção mais posterior. Isso também contribuiu para a correção da relação ântero-posterior entre a maxila e a mandíbula, conforme já havia sido postulado por Willians e Melsen²⁸, Paulsen²⁵,

Buschang e Gandini Jr.⁸.

Um efeito indesejável atribuído ao tratamento com bionator é a vestibularização dos incisivos inferiores. Bolmgren e Moshiri⁷ afirmaram que a inclusão dos incisivos inferiores no acrílico seria

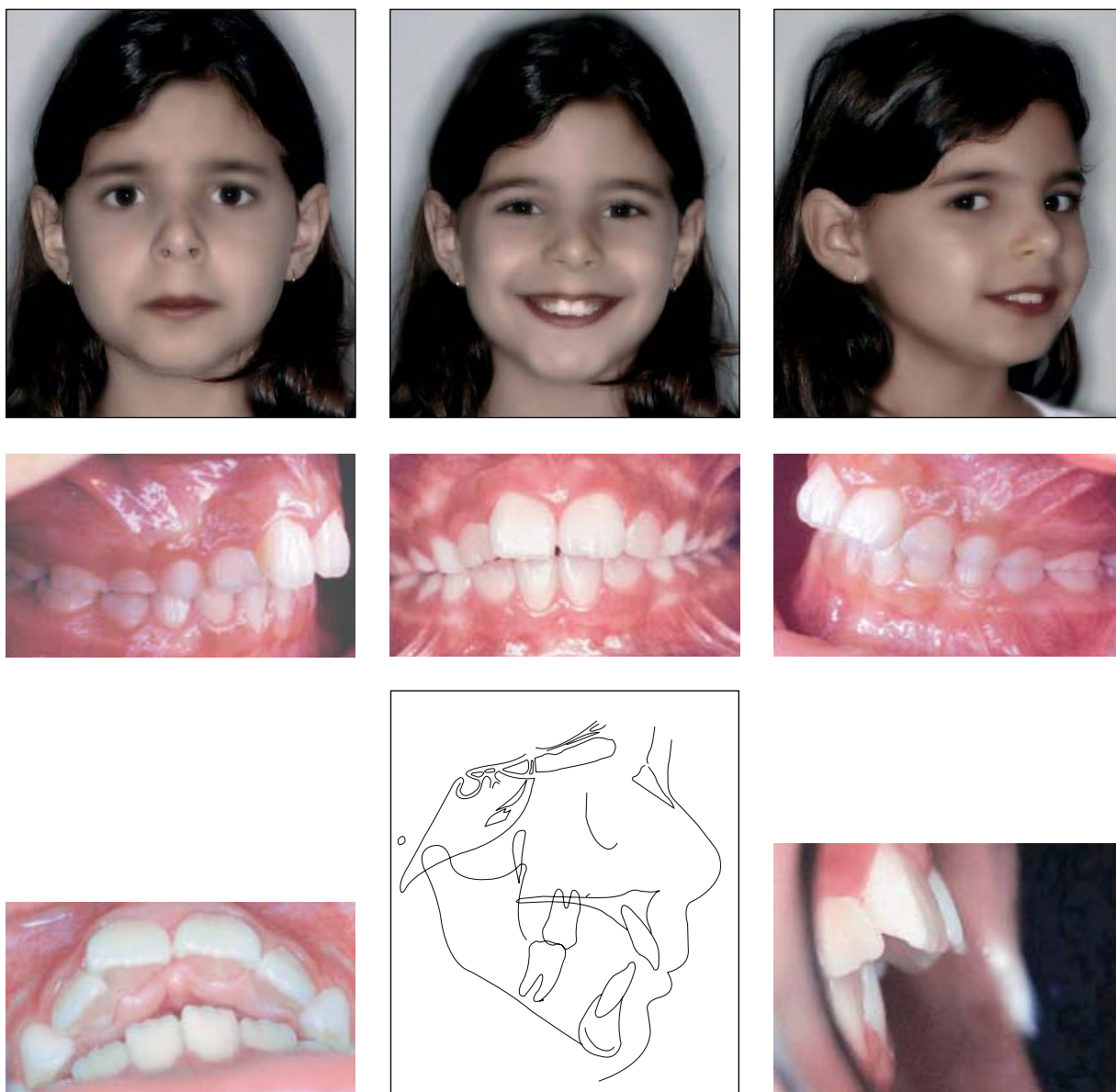

FIGURA 3 - Fotos e traçado cefalométrico iniciais do caso 3.

capaz de evitar este efeito. Foi observada vestibularização em todos os casos apresentados (alteração no $Ii.Pmand$ de $4,1^\circ/ano$; $0,1^\circ/ano$ e $0,7^\circ/ano$, nos casos 1, 2 e 3, respectivamente). Entretanto, ao observar a inclinação dos incisivos inferiores durante o período de observação sem tratamento (alteração no $Ii.Pmand$ de $1,11^\circ/ano$; $2,1^\circ/ano$ e $0,91^\circ/ano$), constatou-se que mesmo sem tratamento os incisivos apresentam tendência natural

de vestibularização. (Fig. 14,15,16). O tratamento com o bionator teria apenas intensificado esta tendência. É válido ressaltar que no caso 2 houve maior vestibularização durante o período de observação. Martins²¹ também descreveu este efeito após tratamento, em média de $1,56^\circ/ano$.

Considerando-se o efeito do bionator na maxila, observou-se, a partir do comprimento total da maxila (CoA), um efeito inibitório ($2,0$; $1,7$;

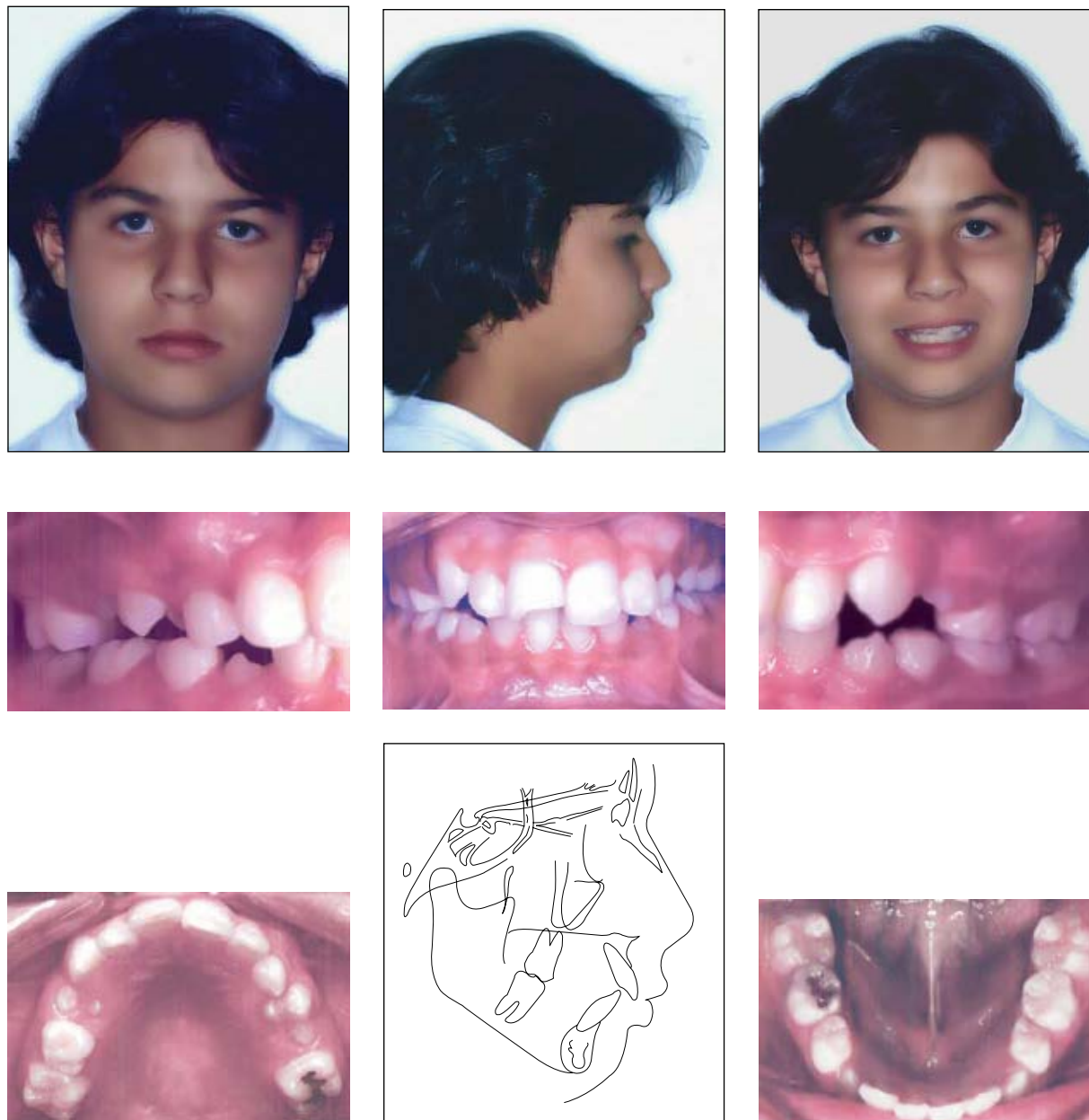


FIGURA 4 - Fotos e traçado cefalométrico intermediários do caso 1.

2,8mm/ano e 2,0; 2,6 e 4,4mm/ano nos casos 1, 2 e 3, antes e após o tratamento). Esse resultado na maxila já havia sido relatado por Bolmgren, Moshiri⁷ e Martins²¹. Ao realizar a sobreposição parcial da maxila, em todos os três casos foi observada verticalização dos incisivos superiores (Fig. 14,15,16), o que contribuiu para a correção da

sobressaliência acentuada.

Finalmente observamos que durante o período de acompanhamento sem tratamento, os níveis de crescimento da mandíbula e maxila eram equivalentes. Entretanto, após a utilização do bionator, o grau de crescimento mandibular se manteve superior durante todo o período de observação.

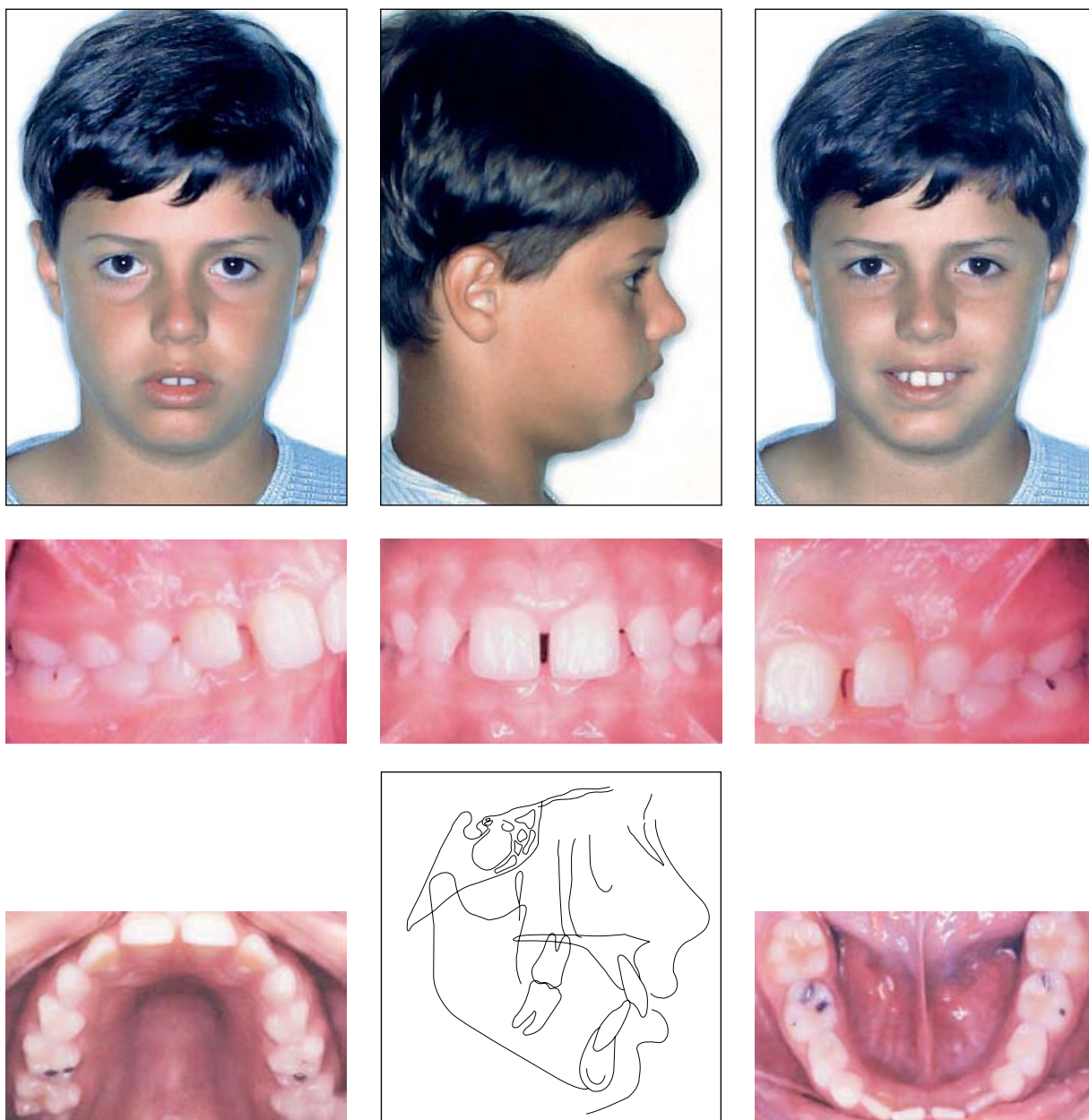


FIGURA 5 - Fotos e traçado cefalométrico intermediários do caso 2.

Desta forma podemos considerar que o bionator teve um efeito positivo no sentido de correção da relação ântero-posterior entre a maxila e a mandíbula. Contudo, não pode ser afirmado se houve realmente um aumento do crescimento mandibular ou se houve apenas uma aceleração de seu crescimento no período de uso do aparelho.

CONCLUSÃO

Comparando-se os resultados obtidos durante o período de observação e os dois anos de tratamento com o aparelho ortopédico funcional bionator de Balters, podemos concluir que houve correção da má oclusão Classe II por meio de uma associação entre fatores esqueléticos e dentoalveolares.

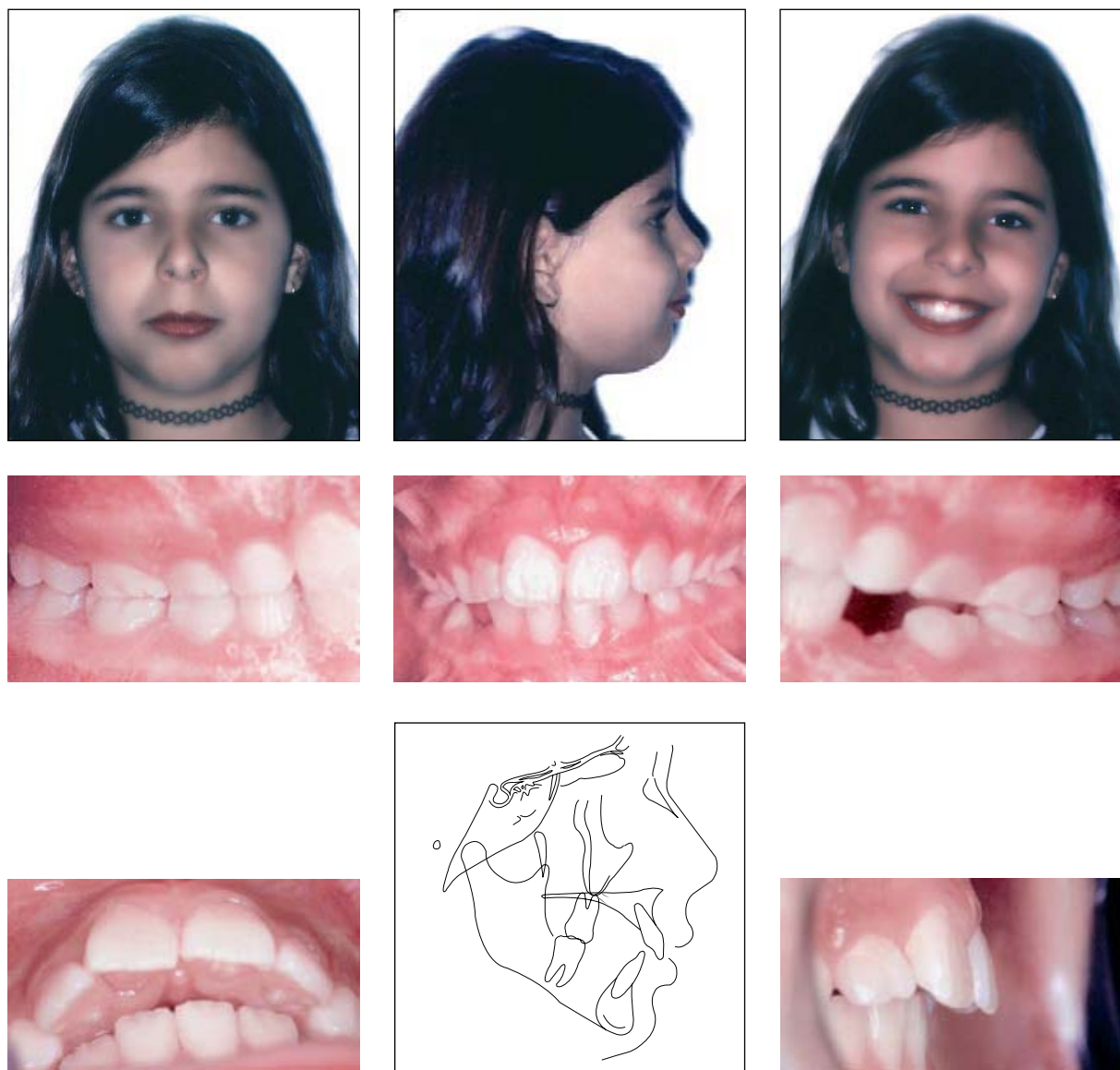

FIGURA 6 - Fotos e traçado cefalométrico intermediários do caso 3.

A verticalização dos incisivos superiores e vestibularização dos incisivos inferiores foram os efeitos dentoalveolares que predominaram na correção da sobressaliência. A restrição do crescimento maxilar, alteração do crescimento condilar e estímulo

do crescimento da mandíbula contribuíram para uma correção ortopédica da relação maxilomandibular.

Enviado em: março de 2003
Revisado e aceito: junho de 2004

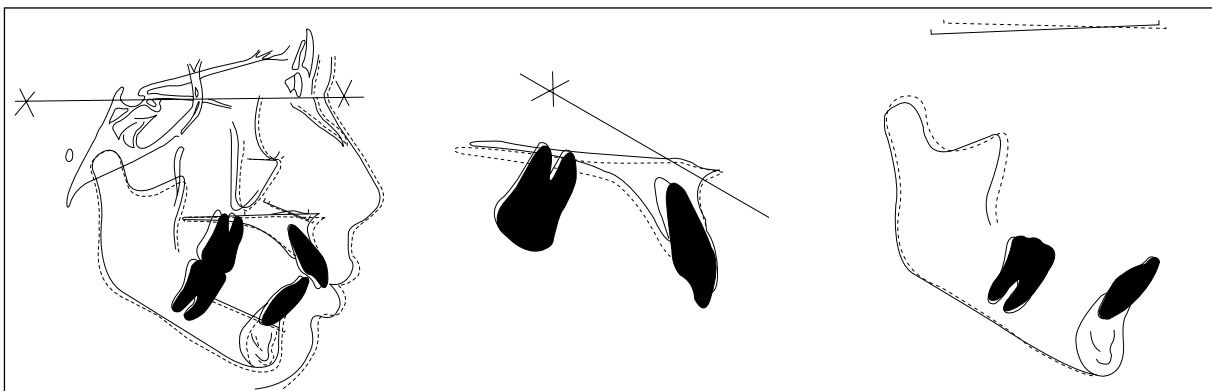


FIGURA 7 - Sobreposição total e parcial da maxila e mandíbula do período de controle do caso 1.

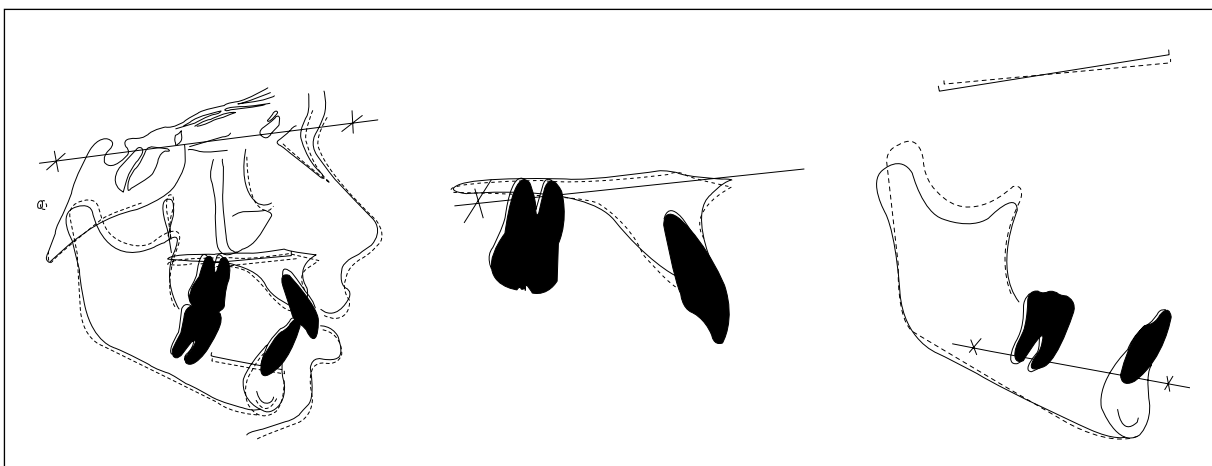


FIGURA 8 - Sobreposição total e parcial da maxila e mandíbula do período de controle do caso 2.

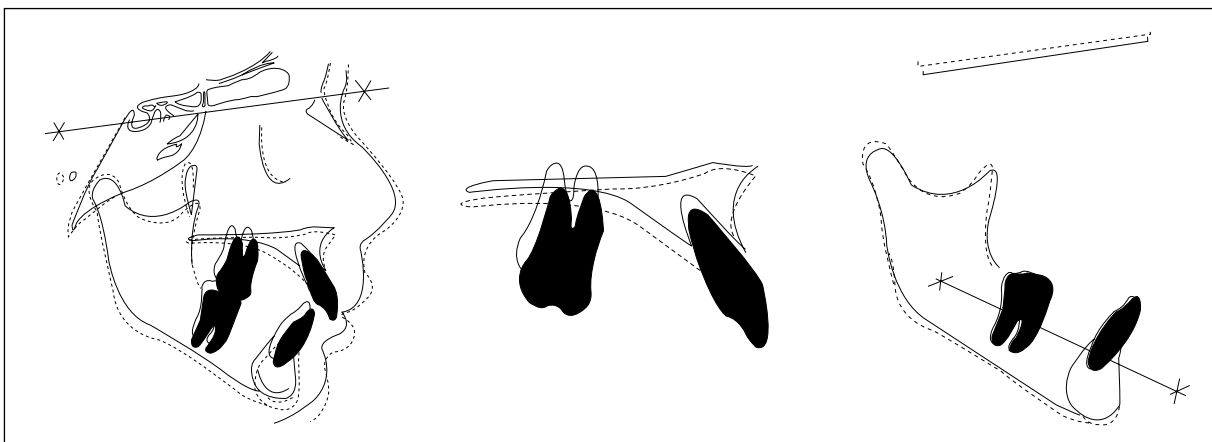


FIGURA 9 - Sobreposição total e parcial da maxila e mandíbula do período de controle do caso 3.

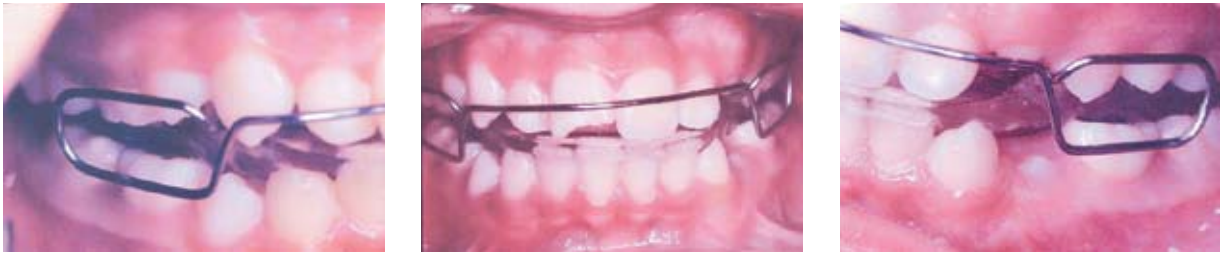

FIGURA 10 - Bionator de Balters.

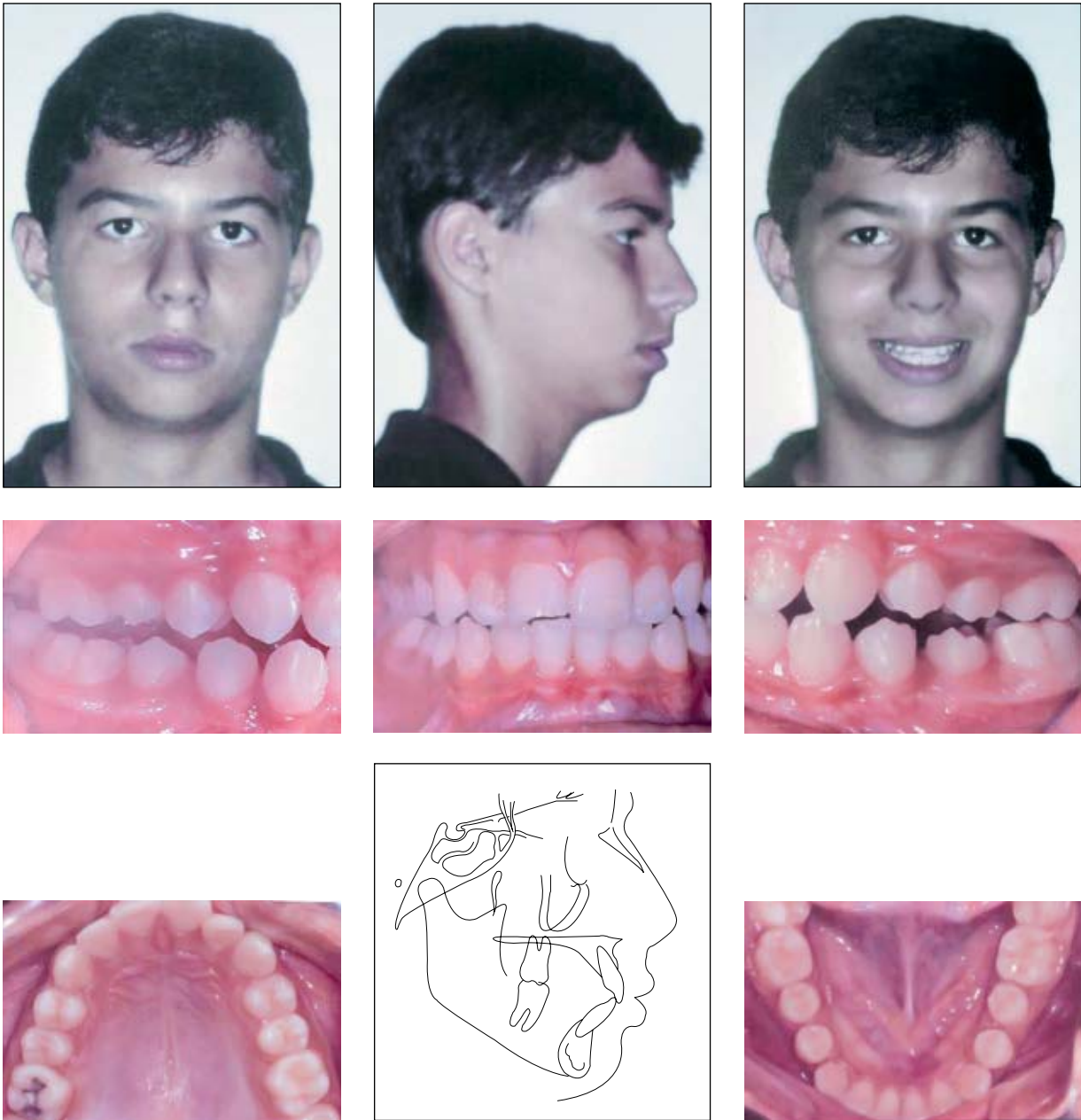


FIGURA 11 - Fotos e traçado cefalométrico finais do caso 1.

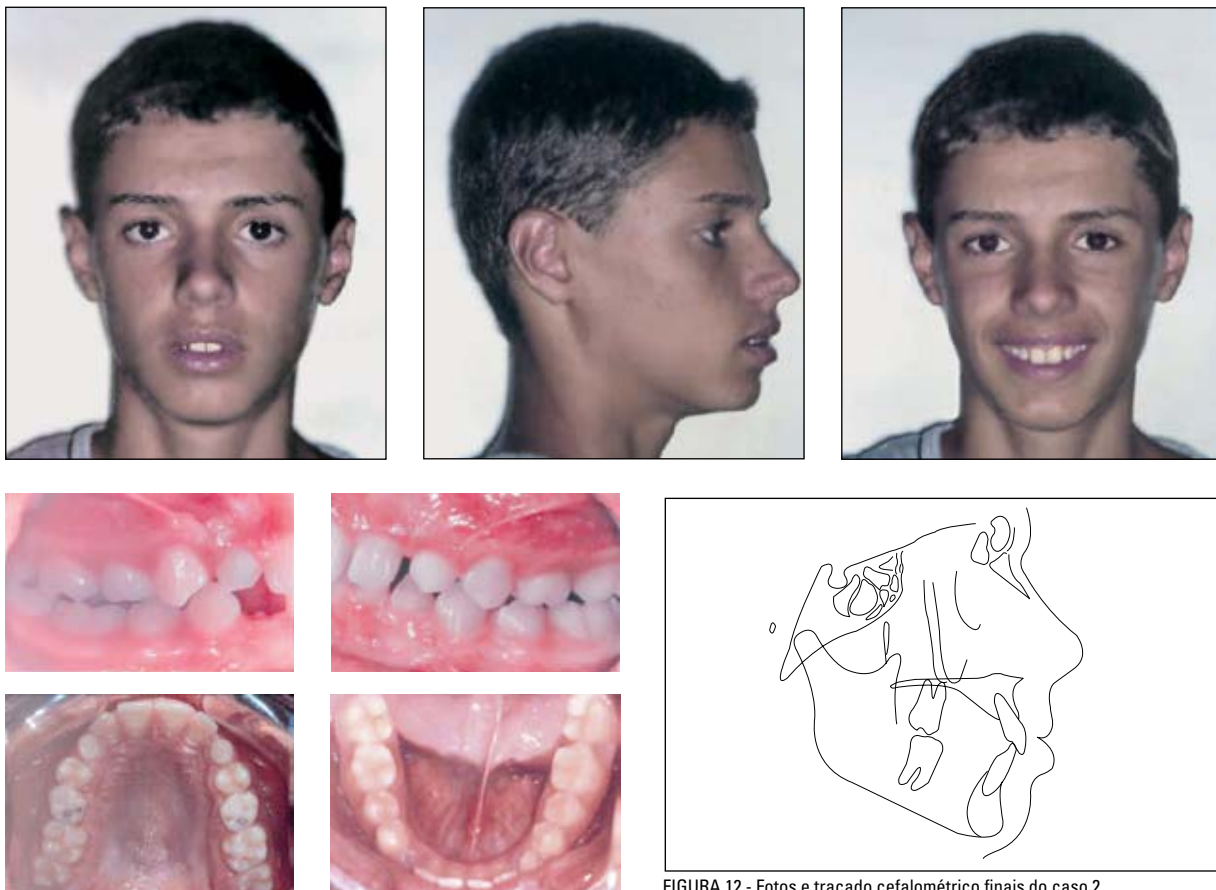
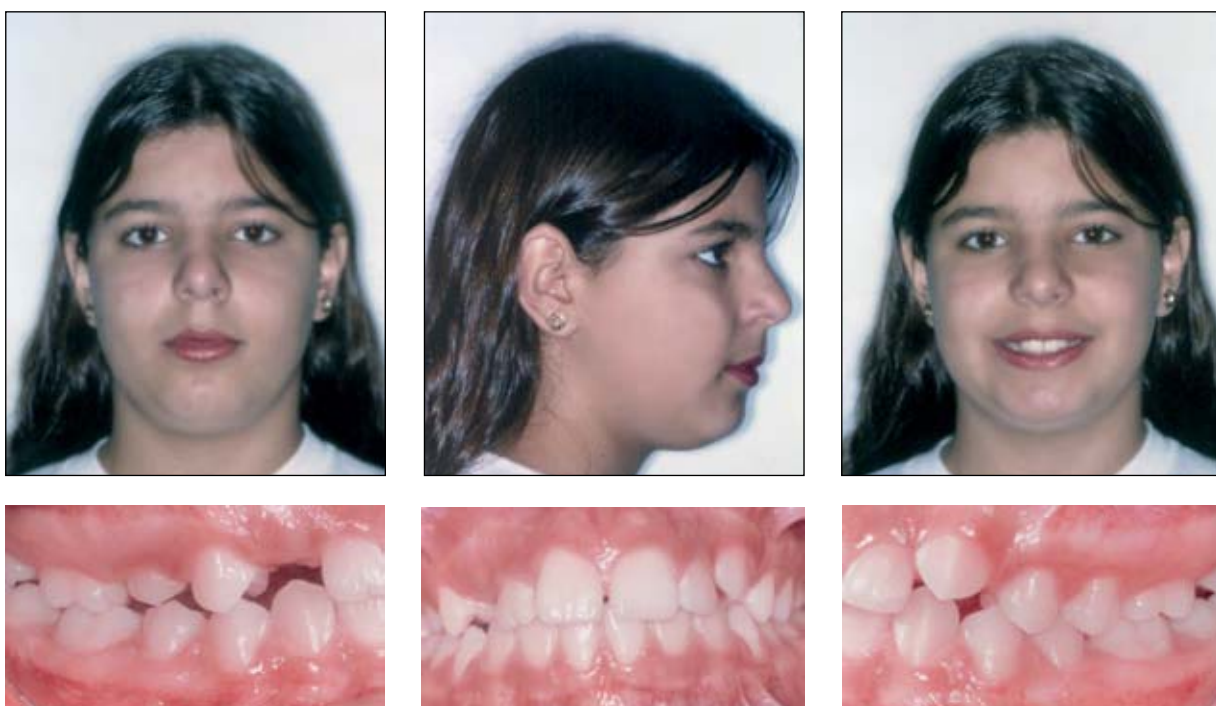

FIGURA 12 - Fotos e traçado cefalométrico finais do caso 2.



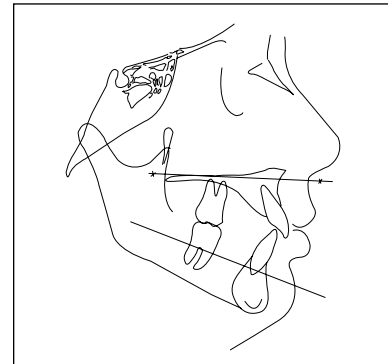
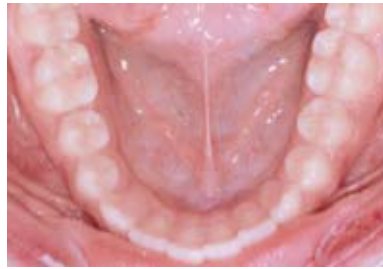
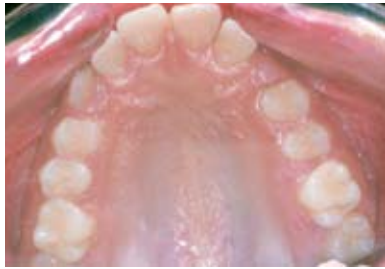
FIGURA 13 - Fotos e traçado cefalométrico finais do caso 3.

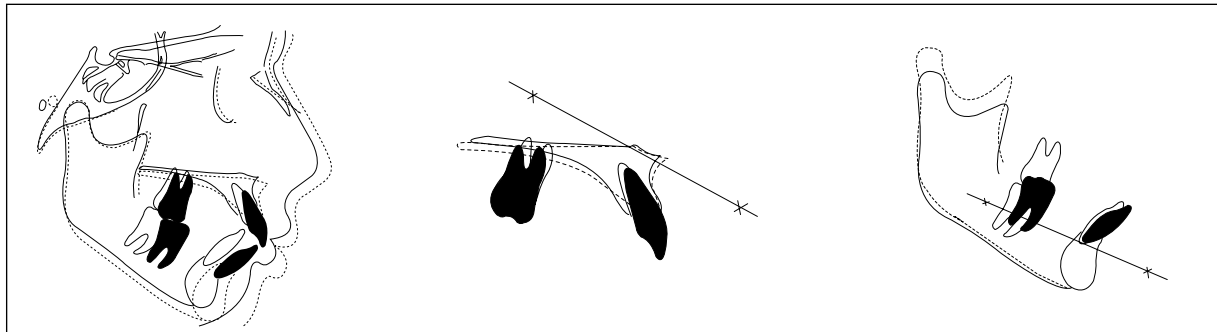


FIGURA 14 - Sobreposição total e parcial da maxila e mandíbula do período de tratamento do caso 1.

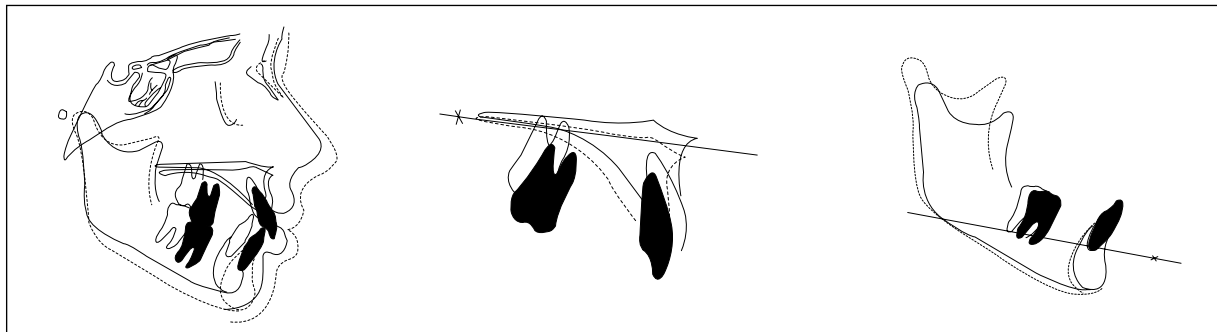


FIGURA 15 - Sobreposição total e parcial da maxila e mandíbula do período de tratamento do caso 2.

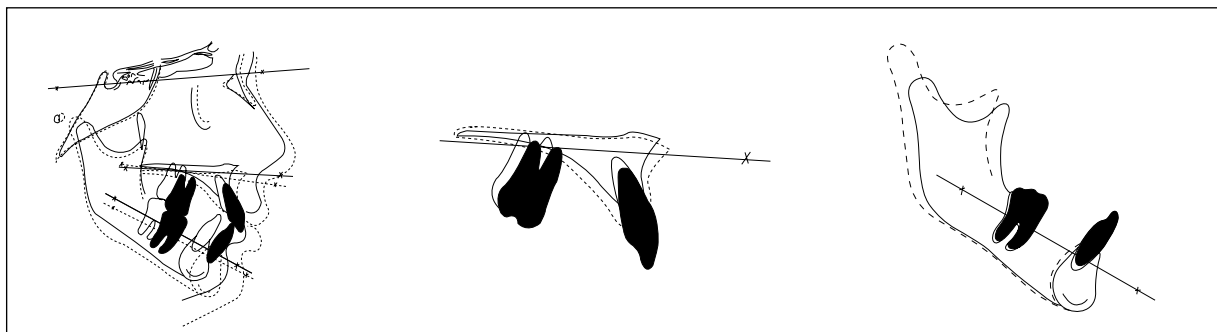


FIGURA 16 - Sobreposição total e parcial da maxila e mandíbula do período de tratamento do caso 3.

Cephalometric evaluation of Class II division 1 malocclusion treatment with Balters bionator: study with metallic implants

Abstract

Aim: to evaluate the bionator treatment effect on Class II, division 1, malocclusion, presenting mandibular retrusion or mandibular length deficiency. **Methods:** it is described the effects of the treatment in three patients that were accompanied with no treatment for one year and them were treated for two years with bionator. In all three patients metallic implants were inserted to serve as reference to cephalometric tracing superimposition that, together with some traditional cephalometric measurements, generated data to the evaluation of the orthopedic and orthodontic effects of Class II malocclusion treatment with this appliance. **Results and Conclusions:** it was observed a maxillary growth restriction and a stimulus of mandibular growth as well as a change in the direction of condylar growth. There was also an uprighting of the upper incisors and in the lower arch Balters bionator increased the natural tendency of buccal movement of the incisors.

Key words: Cephalometrics. Class II division 1. Balters bionator.

REFERÊNCIAS

- ASCHER, F. Hemmung und enthemmung bei anwendung moderner aktivatoren. **Fortschr Kieferorthop**, München, v. 25, p. 490-501, 1964.
- ASCHER, F. The bionator. In: GRABER, T. M.; NEWMAN, B. **Removable orthodontic appliances**. Philadelphia: W. B. Saunders, 1977. p. 229-246.
- BALTERS, W. Betrachtungen uber Sinn und Zweck bei der funktionelli entwicklung des mundhohlenbereiches. **Zahnartzel welt**, [Germany], v. 5, p. 460-463, 1950.
- BERNSTEIN, L.; ULBRICH, R. W.; GIANELLY, A. A. Orthopedics versus orthodontics in Class II treatment: an implant study. **Am J Orthod**, St. Louis, v. 72, p. 549-559, 1977.
- BJÖRK, A. The use of metallic implants in the study of facial growth in children: method and application. **Am J Phys Anthropol**, Philadelphia, v. 29, p. 244-254, 1968.
- BJÖRK, A.; SKIELLER, V. Normal and abnormal growth of the mandible. A synthesis of longitudinal cephalometric implant studies over a period of 25 years. **Eur J Orthod**, Oxford, v. 5, no. 1, p. 1-46, 1983.
- BOLMGREN, G. A.; MOSHIRI, F. Bionator treatment in Class II, division 1. **Angle Orthod**, Appleton, v. 56, p. 255, 1986.
- BUSCHANG, P.; GANDINI JR., L. G. Mandibular skeletal growth and modelling between 10-15 years. **Eur J Orthod**, Oxford, v. 23, p.1-11, 2001.
- CHARLIER, J. P.; PETROVIC, A. G.; HERMANN, J. Déterminisme de la croissance mandibulaire: effets de 'hyperpropulsion et de l'hormone somatotrope sur la croissance condylium de jeunes rats. **L'Orthod Française**, [Paris], v. 39, p. 567-579, 1968.
- CHARLIER, J. P.; PETROVIC, A. G.; HERMANN, J. Effects of mandibular hyperpropulsion on the prechondroblastic zone of the young rat condyle. **Am J Orthod**, St. Louis, v. 55, p. 71-74, 1969.
- CHARLIER, J. P.; PETROVIC, A. G.; LINCK, G. La fronde mentonniere et son action sur la croissance mandibulaire. Experiments chez le rat. **L'Orthod Française**, [Paris], v. 40, p. 99-113, 1969.
- DE VICENZO, J. P. Changes in mandibular length before, during and after sucessful orthopedic correction of Class II malocclusions, using a functional appliance. **Am J Orthod Dentofacial Orthop**, St. Louis, v. 99, p. 241-257, 1991.
- DE VICENZO, J. P.; WINN, W. Orthopedic and orthodontic effects resulting from the use of a functional appliance with different amounts of protrusive activation. **Am J Orthod Dentofacial Orthop**, St. Louis, v. 96, p. 181-190, 1989.
- ELGOYHEN, J. C. et al. Craniofacial adaptation to protrusive function in young rhesus monkeys. **Am J Orthod**, St. Louis, v. 62, p. 469-480, 1972.
- FREELAND, T. D. Muscle function during treatment with functional regulator. **Angle Orthod**, Appleton, v. 49, p. 247-258, 1979.
- HINDS, E. C. Defeitos adquiridos dos tecidos moles e duros da face. In: KRUGER, G. O. **Cirurgia bucal e maxilo-facial**. 5. ed. Rio de Janeiro: Guanabara Koogan. 1984. p. 326-350.
- JANSON, I. Skeletal and dentoalveolar changes in patients treated with a bionator during pre-pubertal and pubertal growth. In: McNAMARA JR., J. A.; RIBBENS, K. A.; HOWE, R. P. **Clinical alteration of the growing face**. Ann Arbor: University of Michigan, 1983. p. 111. Monograph 14.
- KEELING, S. D. et al. Anteroposterior skeletal and dental changes after early Class II treatment with bionators and headgear. **Am J Orthod Dentofacial Orthop**, St. Louis, v. 113, p. 40-50, 1998.
- KING, G. J. et al. The timing of treatment for Class II malocclusions in children: a literature review. **Angle Orthod**, Appleton, v. 60, p. 87-97, 1990.
- LEE, J. D. **Inorganic chemistry**. 5th ed. London: Chapman & Hall, 1996.
- MARTINS, J. C. R. **Avaliação cefalométrica comparativa dos resultados da interceptação da má oclusão de Classe II divisão 1ª, de Angle, efetuados com o aparelho extrabucal removível ou com o Bionator**. 1997. 334 f. Tese (Livre-Docência)-Faculdade de Odontologia, Universidade Estadual Paulista, Araraquara, 1997.
- McNAMARA JR., J. A. **Tratamiento ortodóncico y ortopédico en la dentición mista**. Ann Arbor: Needham Press. 1995.
- McNAMARA JR., J. A.; BRYAN, F. A. Long-term mandibular adaptation to protrusive function: an experimental study in macaca mulatta. **Am J Orthod Dentofacial Orthop**, St. Louis, v. 92, p. 98-108, 1987.
- MILLS, C. M.; HOLMAN, R. G.; GRABER, T. M. Heavy intermittent cervical traction in Class II treatment: a longitudinal cephalometric assessment. **Am J Orthod**, St. Louis, v. 74, p. 361-379, 1978.
- PAULSEN, H. U. Morphological changes of the TMJ condyles of 100 patients treated with the Herbst appliance in the period of puberty to adulthood: a long-term radiographic study. **Eur J Orthod**, Oxford, v. 19, p. 657-668, 1997.
- SCHULLHOF, V.; ENGEL, L. Results of Class II functional appliance treatment. **J Clin Orthod**, Boulder, v. 16, p. 588-599, 1982.
- TEUSCHER, U. A growth-related concept for skeletal Class II treatment. **Am J Orthod**, St. Louis, v. 74, p. 258-275, 1978.
- WILLIAMS, S.; MELSEN, B. Condylar development and mandibular rotation and displacement during activator treatment. An implant atudy. **Am J Orthod Dentofacial Orthop**, St. Louis, p. 322-326, 1982.

Endereço de correspondência

Ana Cláudia Moreira Melo
Rua Humaitá, 1680 - CEP - 14801-903 - Araraquara/SP
E-mail: a.claudia@bol.com.br