

# Distúrbio da diferenciação sexual testicular XX: relato de caso

## XX testicular disorder of sex differentiation: case report

Bianca Bianco<sup>1</sup>, Denise Maria Christofolini<sup>1</sup>, Frederico Rezende Ghersel<sup>1</sup>, Marcello Machado Gava<sup>1</sup>, Caio Parente Barbosa<sup>1</sup>

### RESUMO

O distúrbio da diferenciação sexual testicular 46,XX, ou síndrome do homem XX, é uma condição rara, na qual o desenvolvimento testicular ocorre na ausência do cromossomo Y detectado citogeneticamente. Incide em 1:20.000 a 25.000 recém-nascidos do sexo masculino e representa 2% dos casos de infertilidade masculina. Cerca de 90% dos indivíduos apresentam fenótipo normal ao nascimento e são, geralmente, diagnosticados após a puberdade por hipogonadismo, ginecomastia e/ou infertilidade. Os autores apresentam o relato de um homem XX com masculinização completa e infertilidade.

**Descritores:** Disgenesia gonadal 46 XX; Gene SRY; Diferenciação sexual; Infertilidade masculina; Azoospermia; Relatos de casos

### ABSTRACT

The 46 XX, testicular sex differentiation disorder, or XX male syndrome, is a rare condition detected by cytogenetics, in which testicular development occurs in the absence of the Y chromosome. It occurs in 1:20,000 to 25,000 male newborns and represents 2% of cases of male infertility. About 90% of individuals present with normal phenotype at birth and are generally diagnosed after puberty for hypogonadism, gynecomastia, and/or infertility. The authors present the report of an XX male with complete masculinization and infertility.

**Keywords:** Gonadal dysgenesis, 46, XX; Gene, SRY; Sex differentiation; infertility, male; Azoospermia; Case reports

### INTRODUÇÃO

O distúrbio da diferenciação sexual testicular 46,XX (DDS 46,XX; OMIM 278850), ou síndrome do homem XX, foi descrito em 1964 por de la Chapelle<sup>(1)</sup>. Trata-se de uma condição rara, na qual o desenvolvimento testicular ocorre na ausência do cromossomo Y detectado citogeneticamente. Incide em 1:20.000 a 25.000 recém-nascidos do sexo masculino<sup>(1)</sup> e representa 2% dos casos de infertilidade masculina<sup>(2)</sup>. Para esse tipo de cariótipo, podem ser observadas três categorias clínicas: homem XX com genitália normal; homem XX

com genitália ambígua e hermafroditas verdadeiros XX com tecidos ovariano e testicular<sup>(3)</sup>.

Apesar de o diagnóstico poder ser feito na época da puberdade, já que 1/3 dos pacientes desenvolvem ginecomastia, ele é, frequentemente, estabelecido no momento da investigação da causa da infertilidade pela detecção de um cariótipo 46,XX em um indivíduo com fenótipo masculino, visto que todos os homens XX são estéreis. Esses pacientes apresentam, em geral, diminuição da pilosidade facial e tendência à distribuição feminina de pelos pubianos. Os testículos têm pequeno volume, e o aspecto histológico assemelha-se ao da síndrome de Klinefelter. Os dutos de Wolff desenvolvem-se em estruturas masculinas (epidídimo, deferente, vesícula seminal e ductos ejaculatórios) e os ductos de Müller sofrem apoptose, resultado da atuação do hormônio antimülleriano produzido pelas células de Sertoli. A secreção de testosterona pelas células de Leydig costuma ser normal durante a puberdade, mas pode decair na fase adulta, levando a um quadro de hipogonadismo hipergonadotrófico<sup>(3,4)</sup>. Com relação à estatura, esta tende a ser intermediária, entre a masculina e a feminina<sup>(4)</sup>.

Em cerca de 10% dos casos, ocorre ambiguidade genital, caracterizada por hipospádia e micropênis podendo haver associação com outras anomalias congênicas, particularmente anomalias cardíacas<sup>(5)</sup>. É observada na maioria dos casos inteligência normal, apesar de muitos casos apresentarem problemas cognitivos e dificuldades de aprendizagem<sup>(6)</sup>.

Os autores apresentam o relato de um homem XX com fenótipo masculino e infertilidade atendido no Serviço de Reprodução Humana da Faculdade Medicina do ABC (FMABC).

### RELATO DO CASO

Paciente de 34 anos atendido no Ambulatório de Andrologia do Serviço de Reprodução Humana da

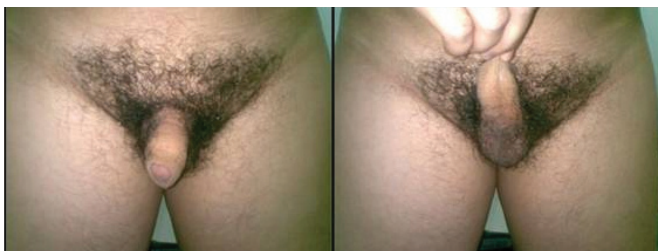
<sup>1</sup> Faculdade de Medicina do ABC – FMABC, Santo André (SP), Brasil.

Autor correspondente: Bianca Bianco - Rua Santo Egídio, 43 - Santana - CEP 02461010 - São Paulo (SP), Brasil - Tel.: +55 11 4438-7299 - e-mail: bianca.bianco@hotmail.com

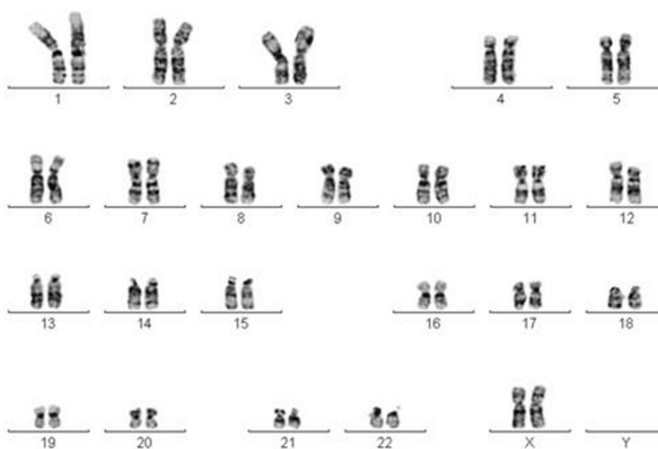
Data de submissão: 24/8/2010 - Data de aceite: 30/6/2011

Conflito de interesse: não há

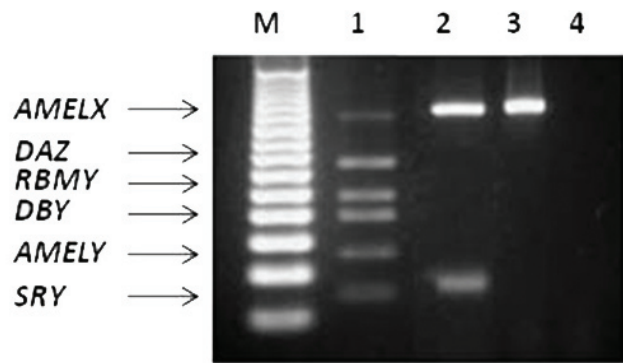
FMABC com queixa de infertilidade primária há 6 anos. O paciente apresentava antecedente cirúrgico de correção de criptorquidia à direita aos 3 anos e, ao exame físico, foram observados pênis sem alterações, testículo direito atrófico, testículo esquerdo diminuído, pilificação ginecoide, e crescimento e desenvolvimento normais (Figura 1). O paciente media 1,61 m e pesava 80 kg. Exames de imagem, resultados bioquímicos e hematológicos, e provas sorológicas também foram normais. Os níveis de T (404 ng/dL) e PRL (9,2 ng/mL) estavam dentro dos limites normais; no entanto, os níveis de FSH (15,45 mUI/mL) e LH (10,9 mUI/mL) caracterizavam um quadro de hipogonadismo hipergonadotrófico. Os resultados de duas análises seminais do paciente mostraram azoospermia não obstrutiva. As análises de sêmen foram realizadas de acordo com os critérios da Organização Mundial da Saúde (OMS). Além disso, para determinar as causas da infertilidade, foram solicitadas análise citogenética e pesquisa de microdeleção do cromossomo Y. O estudo citogenético revelou constituição cromossômica 46,XX em todas as 40 células analisadas (Figura 2). A investigação de microdeleção do cromossomo Y revelou a presença apenas do gene *SRY* (Figura 3). Esse paciente tinha um irmão casado e com filhos. O casal infértil foi encaminhado para aconselhamento genético.



**Figura 1.** Pilificação ginecoide, pênis sem alterações, testículo direito atrófico, testículo esquerdo diminuído e ductos deferentes presentes



**Figura 2.** Análise cromossômica por bandamento G do probando mostrando constituição cromossômica 46,XX



**Figura 3.** Gel de agarose 2,5% mostrando (M) marcador de peso molecular 50pb, (1) controle masculino com todas as regiões do cromossomo Y presentes, (2) probando com os genes *AMELX* e *SRY* presentes, (3) controle feminino normal somente com o gene *AMELX* presente e o branco (B)

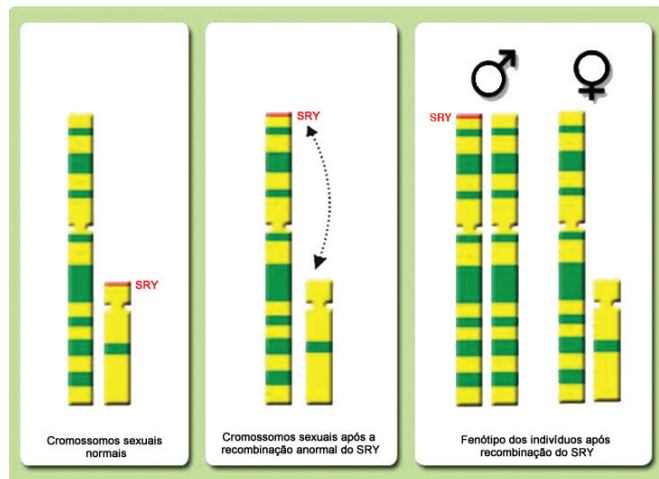
Os dados foram coletados somente após a exposição dos objetivos do estudo e assinatura do termo de consentimento livre e esclarecido aprovado pelo Comitê de Ética em Pesquisa da FMABC.

## DISCUSSÃO

A análise do DNA do DDS 46,XX demonstrou que, em aproximadamente 80 a 90% dos casos, há sequências do cromossomo Y em seu genoma, particularmente do gene *SRY*<sup>(7)</sup>. A detecção desse gene em homens com constituição cromossômica 46,XX elucidou o motivo pelo qual, na ausência do cromossomo Y, a gônada bipotencial se diferencia em testículo. Nos 10 a 20% dos pacientes que não apresentam o *SRY*, geralmente são observadas hipospádia, criptorquidismo ou vários graus de ambiguidade genital. Esse fato indica que genes autossômicos e/ou ligados ao cromossomo X devem fazer parte de um mecanismo muito amplo de determinação gonadal<sup>(8)</sup>.

Três mecanismos diferentes foram propostos para explicar a etiologia dos homens XX: (1) translocação de sequências do cromossomo Y, incluindo o gene *SRY*, para o cromossomo X ou autossomo (Figura 4); (2) mutação em um gene ligado ao X ou autossomo, gene este ainda desconhecido, que ativaria a cascata de diferenciação testicular em homens XX e *SRY* negativo; ou (3) mosaicism oculo do cromossomo Y limitado ao tecido gonadal ou eliminado durante o desenvolvimento<sup>(5)</sup>.

Neste estudo, nós relatamos o caso de um homem XX *SRY*-positivo com fenótipo masculino e infertilidade como principal queixa. A análise de 40 metáfases revelou constituição cromossômica 46,XX sem alterações cromossômicas numéricas ou estruturais. A investigação de sequências do cromossomo Y mostrou a presença somente do gene *SRY*. O paciente tinha estatura baixa, o que poderia ser atribuído à ausência do



**Figura 4.** Um dos mecanismos propostos para explicar a etiologia dos homens XX: translocação do gene SRY para o cromossomo X devido a um *crossing over* anormal

estirão de crescimento na puberdade, devido à ausência do cromossomo Y.

É bem conhecido que homens inférteis apresentam 8 a 10 vezes mais anomalias cromossômicas do que os homens férteis e, muitas vezes, não apresentam outras características fenotípicas. Em revisão de 11 estudos envolvendo 9.766 homens azoo-oligozoospermicos, as anormalidades dos cromossomos sexuais e autossomos foram encontradas em 4,2 e 1,5% dos homens, em comparação com 0,14 e 0,25%, respectivamente, dos controles<sup>(9)</sup>. Com base nos dados de prevalência e na falta de outras características fenotípicas associadas, recomenda-se que seja solicitado de rotina o cariótipo dos homens inférteis com deficiência na espermatogênese e concentração de espermatozoides inferior a 10 milhões/mL antes de serem submetidos à qualquer técnica de reprodução assistida<sup>(10)</sup>.

A natureza heterogênea das anormalidades cromossômicas e seu resultado reprodutivo potencialmente complexo tornam indispensável que o geneticista e o clínico tenham conhecimento da prática moderna de fertilidade, tanto para o diagnóstico como para o aconselhamento de casais sobre a concepção natural ou por reprodução assistida. Se o esperma está disponível, mas o homem é portador de uma anormalidade cromossômica, observa-se risco superior ao da população normal de ocorrer um conceito inviável, ou um nascido vivo com deficiências. Em alguns casos, o genótipo pode apresentar uma perspectiva

nula para recuperação de espermatozoides, como por exemplo, nos homens 46,XX, e, nesses casos, devem ser discutidas outras opções, tais como o uso de esperma de doador ou adoção<sup>(10)</sup>.

## CONCLUSÃO

Em conclusão, a investigação de alterações genéticas nos homens com infertilidade é muito importante porque os achados podem determinar o prognóstico e direcionar o tratamento adequado. O achado de homens com o cariótipo 46,XX, apesar de raro na população, pode ser frequente nos serviços de reprodução humana. Dessa forma, os clínicos devem estar cientes das diferentes apresentações fenotípicas que podem ser observadas nesses indivíduos.

## AGRADECIMENTOS

Os autores agradecem o auxílio de Tatiana Goberstein Lerner.

## REFERÊNCIAS

1. De la Chapelle A, Hortling H, Niemi M, Wennstrom J. XX sex chromosomes in a human male: first case. *Acta Med Scand.* 1964;175:Suppl:25-38.
2. Camerino G, Parma P, Radi O, Valentini S. Sex determination and sex reversal. *Curr Opin Genet Dev.* 2006;16(3):289-92.
3. Abbas NE, Toubanc JE, Boucekkinne C, Toubanc M, Affara NA, Job JC, et al. A possible common origin of «Y-negative» human XX males and XX true hermaphrodites. *Hum Genet.* 1990;84(4):356-60.
4. Damiani D, Guedes DR, Damiani D, Dichtchekian V, Coelho Neto JR, Maciel-Guerra AT, et al. XX male: 3 case reports during childhood. *Arq Bras Endocrinol Metabol.* 2005;49(1):79-82.
5. De la Chapelle A. The Y-chromosomal and autosomal testis-determining genes. *Development.* 1987;101 Suppl:33-8.
6. Van Dyke DC, Hanson JW, Moore JW, Patil SR, Hawtrey CE, Hansen JR. Clinical management issues in males with sex chromosomal mosaicism and discordant phenotype/sex chromosomal patterns. *Clin Pediatr (Phila).* 1991;30(1):15-21.
7. Umeno M, Shinka T, Sato Y, Yang XJ, Baba Y, Iwamoto T, et al. A rapid and simple system of detecting deletions on the Y chromosome related with male infertility using multiplex PCR. *J Med Invest.* 2006;53(1-2):147-52.
8. Vilain E, McCabe ER. Mammalian sex determination: from gonads to brain. *Mol Genet Metab.* 1998;65(2):74-84.
9. Johnson MD. Genetic risks of intracytoplasmic sperm injection in the treatment of male infertility: recommendations for genetic counseling and screening. *Fertil Steril.* 1998;70(3):397-411.
10. McLachlan RI, OBryan KM. State of the art for genetic testing of infertile men. *J Clin Endocrinol Metab.* 2010;95(3):1013-24.