

Proctocolite alérgica: a evolução clínica de uma enfermidade de caráter transitório e de tendência familiar. Relato de casos

Allergic proctocolitis: the clinical evolution of a transitory disease with a familial trend. Case reports

Ulysses Fagundes-Neto¹, Arnaldo José Ganc²

RESUMO

Colite alérgica é manifestação clínica de alergia alimentar durante os primeiros meses de vida. Estima-se que fatores genéticos exerçam papel na expressão dessa doença alérgica. Neste relato de casos, foi descrita a evolução clínica de lactentes primos entre si, pertencentes a dois grupos familiares distintos com colite alérgica. Foram estudados 5 lactentes, menores de 6 meses de idade, de ambos os gêneros, com diagnóstico de colite alérgica caracterizada clinicamente e histologicamente por: (1) sangramento retal; (2) exclusão de causas infecciosas de colite; (3) desaparecimento dos sintomas após eliminação do leite de vaca e derivados da dieta da criança e/ou da mãe. Os pacientes foram submetidos à seguinte investigação diagnóstica: hemograma; cultura de fezes; parasitológico de fezes; retoscopia ou colonoscopia; e biópsia retal. A idade dos pacientes variou de 40 dias a 6 meses; 3 eram do gênero masculino. Todos os pacientes apresentavam queixa de cólicas intensas e sangramento retal. A colonoscopia revelou presença de hiperemia da mucosa com microerosões e sangramento espontâneo à passagem do colonoscópio. A microscopia revelou a existência de colite com eosinofilia >20 e/CGA. Os pacientes foram tratados com fórmula hipoalergênica e apresentaram remissão dos sintomas. Após 1 ano de idade, todos foram submetidos a teste de provocação oral com fórmula láctea e apresentaram tolerância alimentar. A colite alérgica é enfermidade com evidente herança genética e de caráter temporário.

Descritores: Colite; Eosinofilia; Hemorragia gastrointestinal; Hipersensibilidade alimentar; Lactente; Relatos de casos

ABSTRACT

Allergic colitis is a clinical manifestation of food allergy during the first months of life. It is estimated that genetic factors play a role in the expression of this allergic disease. This case report described the clinical progress of infants who were cousins from two distinct family groups with allergic colitis. Five infants under six months of age and of both sexes were studied, with a diagnosis of allergic colitis

characterized clinically and histologically by (1) rectal bleeding; (2) exclusion of infectious causes of colitis; (3) disappearance of symptoms after elimination of cow's milk and dairy products from the child's and/or the mother's diet. Patients were submitted to the following diagnostic investigation: complete blood count; stool culture; parasitologic examination of stools; rectoscopy or colonoscopy; and rectal biopsy. Patient age varied from 40 days to six months; three were males. All patients presented with complaints of intense colic and rectal bleeding. The colonoscopy showed presence of hyperemia of the mucosa with microerosions and spontaneous bleeding upon the procedure. Microscopy revealed the existence of colitis with eosinophilia >20 e/HPF. Patients were treated with a hypoallergenic formula and showed remission of symptoms. After one year of age, all were submitted to an oral challenge with a milk formula and presented food tolerance. Allergic colitis is a disease with evident genetic inheritance and a temporary character.

Keywords: Colitis; Eosinophilia; Gastrointestinal hemorrhage; Food hypersensitivity; Infant; Case reports

INTRODUÇÃO

Alergia alimentar é uma reação adversa aos alimentos mediada por mecanismos imunológicos, IgE mediados ou não. Colite alérgica é um tipo de alergia que pertence ao grupo de hipersensibilidade alimentar não mediada por IgE, também denominada proctocolite induzida por alimentos⁽¹⁾. O mecanismo fisiopatológico ainda não foi totalmente identificado; porém, sabe-se que envolve a presença de linfócitos CD8, bem como linfócitos do tipo TH-2 e infiltrado eosinofílico em todas as camadas da mucosa colônica⁽²⁾. Além disso, células de memória circulantes reveladas por testes positivos de transformação linfocítica sugerem o envolvimento de células T na patogênese dessa entidade, associada à se-

¹ Universidade Federal de São Paulo, São Paulo, SP, Brasil.

² Universidade Federal de São Paulo, São Paulo, SP, Brasil; Hospital Israelita Albert Einstein, São Paulo, SP, Brasil.

Autor correspondente: Ulysses Fagundes-Neto – Avenida Conselheiro Rodrigues Alves, 1.239 – Vila Mariana – CEP: 04014-012 – São Paulo, SP, Brasil – Tel.: (11) 5575-6671 – E-mail: ulyneto@osite.com.br

Data de submissão: 28/8/2012 – Data de aceite: 17/2/2013

creção de fator de necrose tumoral alfa (TNF- α) pelos linfócitos ativados⁽³⁾.

Estima-se que fatores genéticos exerçam papel fundamental na expressão dessa doença alérgica, posto que uma elevada ocorrência de história de atopia nas famílias de crianças que sofrem de colite eosinofílica tem sido descritas⁽⁴⁾. Estima-se que a prevalência da alergia alimentar ocorra entre 2,5 a 5% da população infantil, sendo que o leite de vaca afeta dois terços dos casos e, particularmente na proctocolite alérgica, 50% dos casos, mesmo naqueles que se encontram em aleitamento natural⁽⁵⁾.

No presente trabalho, são relatados casos de colite alérgica em lactentes, primos entre si, pertencentes a dois grupos familiares distintos.

RELATO DOS CASOS

Foram estudados 5 lactentes menores de 6 meses de idade, média de 4 meses, 3 do gênero masculino, pertencentes a 2 grupos familiares distintos (Figuras 1 e 2), encaminhados ao Instituto de Gastroenterologia Pediátrica de São Paulo, para investigação de queixa de diarreia sanguinolenta e respectivo seguimento, obedecendo protocolo de investigação clínica previamente estabelecido. Quatro pacientes encontravam-se em

aleitamento natural exclusivo quando do aparecimento dos sintomas e um paciente estava recebendo fórmula láctea. As manifestações de sangramento retal surgiram entre 20 e 90 dias de vida. A avaliação clínica inicial foi realizada sempre pelo mesmo profissional (UFN), a qual incluía a obtenção da história e a realização do exame físico, bem como os dados antropométricos de peso e comprimento.

O diagnóstico de colite alérgica foi caracterizado, clínica e histologicamente, de acordo com os critérios de Fiocchi et al.⁽⁶⁾, a saber:

- presença de sangramento retal em um lactente com desenvolvimento pômbero-estatural adequado;
- exclusão de causas infecciosas de colite;
- desaparecimento dos sintomas após eliminação do leite de vaca e derivados da dieta da criança e/ou da mãe.

Os pacientes foram submetidos à seguinte investigação diagnóstica: hemograma; cultura de fezes para pesquisa de agentes enteropatogênicos; parasitológico de fezes; retoscopia ou colonoscopia e biópsia retal.

A investigação endoscópica foi realizada sempre pelo mesmo profissional (AG) no Serviço de Endoscopia do Hospital Israelita Albert Einstein (HIAE), em São Paulo.

A avaliação da morfologia da mucosa retal foi realizada de acordo com os critérios de Diaz et al.⁽⁷⁾.

Foi obtido consentimento por escrito dos pais para a realização dos exames.

Todos os pacientes, por ocasião da primeira consulta, a despeito da queixa de sangramento retal, encontravam-se em bom estado geral, hidratados, sem apresentar estado de toxemia e sem febre (Quadros 1 e 2 e Figuras 3 e 4). Nenhum deles apresentava eosinofilia em sangue periférico.

Em virtude da gravidade do quadro clínico apresentado pelos pacientes, associada aos achados endoscópicos e anatomopatológicos extremamente característicos de proctocolite alérgica, optou-se por adiar o teste de provocação, devido ao potencial risco de sangramento retal intenso. Além disso, os pacientes, ao serem submetidos a uma dieta hipoalérgica à base de uma fórmula protéica extensamente hidrolisada ou fórmula à base de mistura de aminoácidos, apresentaram excelente evolução clínica, com desaparecimento do sangramento retal entre 48 e 72 horas da introdução da fórmula hipoalérgica.

Todos os pacientes foram submetidos ao teste de desencadeamento com fórmula láctea nas idades que variaram de 11 a 18 meses. Todos eles apresentaram tolerância à fórmula láctea utilizada. O teste foi realizado sob supervisão médica restrita, de acordo com os

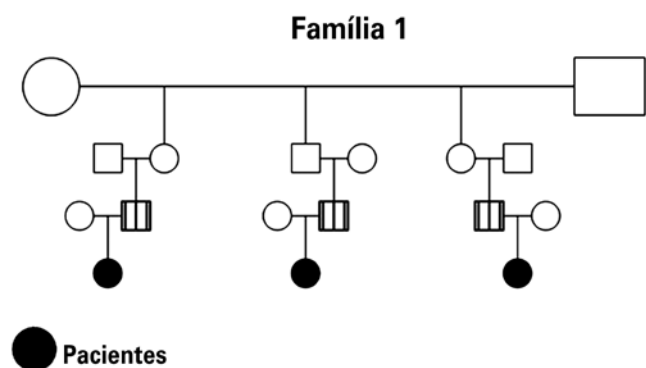


Figura 1. Heredograma da família 1

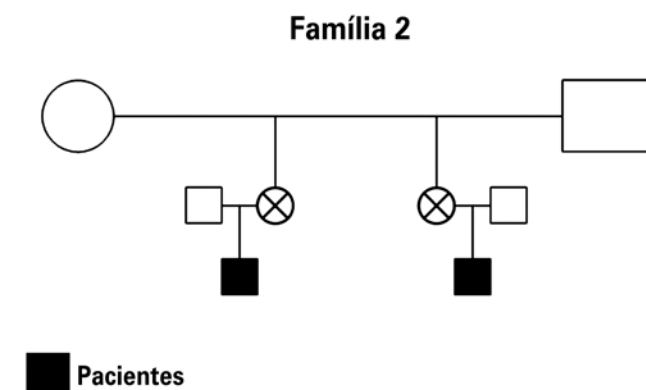


Figura 2. Heredograma da família 2

Quadro 1. Principais características clínicas, nutricionais e laboratoriais dos três lactentes pertencentes à família 1

Família 1	Lactente 1	Lactente 2	Lactente 3
Idade (meses)	6	4,5	1
Peso (g)/altura (cm) ao nascimento	3.600/51,5	3.270/49	3.180/49
Peso (g)/altura (cm) na consulta	9.615/71	6.855/66	4.695/55
Idade de início do quadro (meses)	5,5	3,5	1,2
Estado geral	Bom	Bom	Bom
Proctite	Sim	Sim	Sim
Palidez cutânea	Não	Sim	Não
Hb	11,3	11,7	-
Colonoscopia	Colite/fissuras anais e HNL	Colite	Colite
Anatomopatológico	Colite eosinofílica	Colite eosinofílica	Colite eosinofílica
Diagnóstico	Colite alérgica e proctite	Colite alérgica e proctite	Colite alérgica
Conduta	AM	Fórmula de mistura de aminoácido	Fórmula à base de hidrolisado proteico
Evolução	Boa	Boa	Boa
Desencadeamento (meses)	16	11	12

Hb: hemoglobina; HNL: hiperplasia nodular linfoide; AM: aleitamento materno.

Quadro 2. Principais características clínicas, nutricionais e laboratoriais das duas lactentes pertencentes à família 2

Família 2	Lactente 1	Lactente 2
Idade (meses)	5	3,5
Peso (g)/altura (cm) ao nascimento	3.165/50	3.050/48
Peso (g)/altura (cm) na consulta	6.585/63	5.365/59
Idade de início do quadro (meses)	1,5	3
Estado geral	Bom	Bom
Proctite	Não	Não
Palidez cutânea	Sim	Sim
Hb g%	8,5	10
Colonoscopia	HNL	Colite
Anatomopatológico	HNL	Colite eosinofílica
Diagnóstico	Colite alérgica	Colite alérgica
Conduta	FAA/ferro	AM/FAA/ferro
Evolução	Boa	Boa
Desencadeamento (meses)	18	18

Hb: hemoglobina; HNL: hiperplasia nodular linfoide; FAA: fórmula de aminoácidos; AM: aleitamento materno.

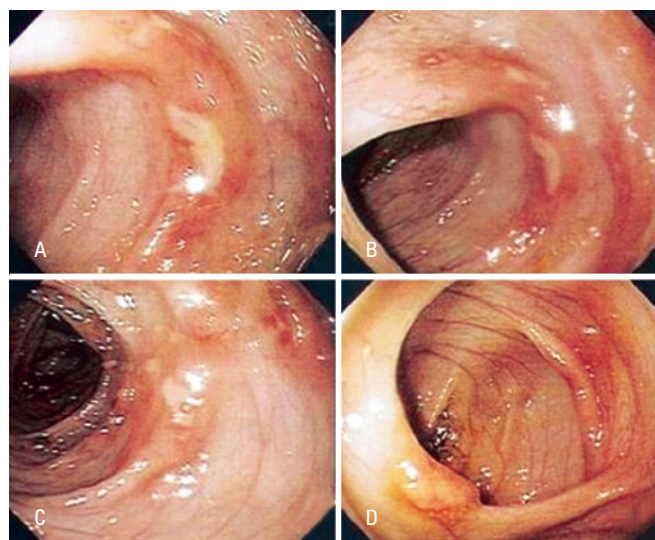


Figura 3. Mucosa colônica evidenciando ulceração (A, B e D) e nódulos linfóides (C)

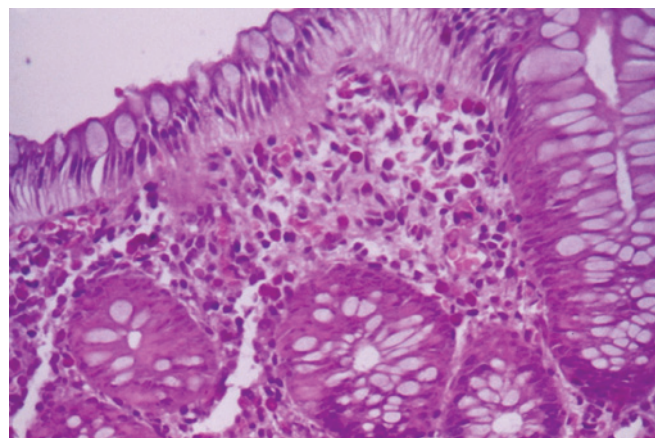


Figura 4. Microfotografia da mucosa colônica evidenciando infiltrado eosinofílico permeando o epitélio, na lâmina própria e nas glândulas cópticas

critérios de Nowak-Wegrzyn et al.⁽⁸⁾. Em um primeiro momento, foi oferecida a quantidade de 20mL da fórmula láctea e aguardado um período de 45 minutos para observação. No caso de não ter ocorrido qualquer manifestação clínica sugestiva de alergia, foi autorizada a oferta da fórmula láctea *ad libitum* e solicitado aos familiares que mantivessem observação criteriosa quanto à possibilidade do surgimento de reações adversas de longo prazo.

Após o teste de desencadeamento com fórmula láctea e a respectiva liberação do uso de leite e derivados na dieta, os pacientes foram seguidos clinicamente por um período que variou de 18 (mínimo) a 33 (máximo)

meses, em média 26 meses. Durante todo esse período de acompanhamento, nenhum paciente apresentou quaisquer manifestações clínicas relacionadas a processo inflamatório colônico.

A cultura de fezes e a pesquisa parasitológica nas fezes resultaram negativas em todos os pacientes.

DISCUSSÃO

Colite alérgica é a manifestação clínica mais comum de alergia alimentar, em especial à proteína do leite de vaca, entre os lactentes no primeiro semestre de vida⁽⁵⁾. O sangramento retal é a queixa mais frequente, usualmente acompanhado por irritabilidade intensa e desconforto durante a amamentação. Está bem estabelecido que o principal alérgeno da dieta, nos primeiros meses de vida, é o leite de vaca secundado pela soja⁽⁸⁾, porém outros alimentos também podem desencadear alergia alimentar, como leite de outros mamíferos, ovos, trigo, peixe, frutos do mar, nozes e amêndoas, amendoim e coco. Esses reconhecidos alérgenos alimentares, ao fazerem parte da dieta da nutriz, podem ser veiculados pelo leite humano. Por essa razão, lactentes que estejam recebendo aleitamento natural exclusivo e que apresentem predisposição genética para alergia também podem apresentar sintomas de colite alérgica, ainda que, muitas vezes, de forma não florida⁽⁴⁾. Kilshaw e Cant⁽⁹⁾ demonstraram que a betalactoglobulina do leite de vaca pode ser detectada em amostras de leite humano entre 4 e 6 horas após a nutriz ter ingerido leite de vaca. Vale enfatizar que todos os cinco pacientes deste relato de casos receberam aleitamento natural durante um período de suas vidas e que quatro deles ainda estavam recebendo aleitamento natural exclusivo quando surgiram os sinais de colite.

No presente estudo, foi possível demonstrar claramente que essa manifestação de alergia é transitória, conforme referido por outros autores^(2,4,5). Neste estudo foi possível acompanhar os 5 pacientes, desde o diagnóstico inicial até o momento em que foi realizado o desencadeamento com sucesso após período de evolução, entre os 11 e os 18 meses de idade dos pacientes. Em virtude da gravidade do quadro clínico apresentado pelos pacientes, associada aos achados endoscópicos e anatomopatológicos extremamente característicos de proctocolite alérgica, optou-se por adiar o teste de provocação, devido ao potencial risco de sangramento retal intenso. Além disso, os pacientes, ao serem submetidos a uma dieta hipoalérgica à base de fórmula proteica extensamente hidrolisada ou fórmula à base de mistura de aminoácidos, apresentaram excelente evolução clínica, com desaparecimento do sangramento retal entre 48 e 72 horas da introdução da fórmula hipoalérgica.

Atualmente, é do reconhecimento geral que existe uma predisposição genética para alergia, a qual age em associação com um ou mais fatores desencadeantes⁽¹⁰⁾. Particularmente, no caso da alergia alimentar, alguns fatores que desempenham papel de importância em seu desencadeamento tem sido descritos, como dieta materna, dieta do lactente, prematuridade, ausência de aleitamento natural exclusivo, deficiência de IgA secretora, deficiência da barreira de permeabilidade intestinal⁽⁵⁾ etc. Entretanto, a ocorrência de colite alérgica em grupos familiares, como o verificado no presente estudo, parece sugerir uma forte evidência de predisposição genética familiar. Casos de colite alérgica têm sido raramente descritos entre irmãos ou parentes próximos. Os achados do presente estudo confirmam os de Nowak-Wegrzyn et al.⁽⁸⁾, que descreveram um caso de colite alérgica provocada pela proteína da soja em um par de gêmeos, bem como os de Behjati et al.⁽¹¹⁾, que descreveram quadro de colite alérgica em 3 irmãos, em um grupo de 13 pacientes com história de atopia em parentes de primeiro grau.

CONCLUSÃO

A proctocolite alérgica manifesta-se mesmo na vigência de aleitamento natural exclusivo, no qual a manifestação predominante é a presença de hematoquezia. Outra característica é a infiltração eosinofílica da mucosa colônica inflamada, cujo tratamento deve ser unicamente pela utilização de fórmulas hipoalérgicas, com total exclusão da proteína agressora, até então presente na dieta alimentar. Vale ressaltar que, na presente experiência, a tolerância à proteína do leite de vaca ocorreu até a idade de 18 meses.

REFERÊNCIAS

1. Koletzko S, Niggemann B, Arato A, Dias JA, Heuschkel R, Husby S, Mearin ML, Papadopoulou A, Ruemmele FM, Staiano A, Schäppi MG, Vandenplas Y; European Society of Pediatric Gastroenterology, Hepatology, and Nutrition. Diagnostic approach and management of cow's milk protein allergy in infants and children: ESPGHAN GI Committee Practical Guidelines. *J Pediatr Gastroenterol Nutr.* 2012;55(2):221-9.
2. Eigenmann PA. Mechanisms of food allergy. *Pediatr Allergy Immunol.* 2009; 20(1):5-11.
3. Chung HL, Hwang JB, Park JJ, Kim SG. Expression of transforming growth factor β 1, transforming growth factor type I and II receptors, and TNF- α in the mucosa of the small intestine in infants with food protein-induced enterocolitis syndrome. *J All Clin Immunol.* 2002;109(1):150-4.
4. Lake AM. Food-Induced Eosinophilic Proctocolitis. *J Pediatr Gastroenterol Nutr.* 2000; 30(Suppl):S58-S60.
5. Sicherer SH. Epidemiology of food allergy. *J Allergy Clin Immunol.* 2011; 127(3):594-602.
6. Fiocchi A, Brozek J, Schünemann H, Bahna SL, von Berg A, Beyer K, Bozzola M, Bradsher J, Compalati E, Ebisawa M, Guzmán MA, Li H, Heine RG, Keith P,

- Lack G, Landi M, Martelli A, Rancé F, Sampson H, Stein A, Terracciano L, Vieths S; World Allergy Organization (WAO) Special Committee on Food Allergy. World Allergy Organization: diagnosis and rationale for action against cow's milk allergy guidelines. *Pediatr Allergy Immunol.* 2010;21 Suppl 21:1-125.
7. Diaz NJ, Patrício FS, Fagundes-Neto U. [Allergic colitis: clinical and morphological aspects in infants with rectal bleeding]. *Arq Gastroenterol.* 2002;39(4):260-7. Portuguese.
 8. Nowak-Węgrzyn A, Assa'ad AH, Bahna SL, Bock SA, Sicherer SH, Teuber SS; Adverse Reactions to Food Committee of American Academy of Allergy, Asthma & Immunology. Work Group report: oral food challenge testing. *J Allergy Clin Immunol.* 2009;123(6 Suppl):S365-83.
 9. Kilshaw PJ, Cant AJ. The passage of maternal dietary proteins into human breast milk. *Int Arch Allergy Appl Immunol.* 1984;75(1):8-15.
 10. Rothemberg ME. Eosinophilic gastrointestinal disorders (EGID). *J Allergy Clin Immunol.* 2004;113(1):11-28.
 11. Behjati S, Zilbauer M, Heuschkel R, Philips A, Salvestrini C, Torrente F, et al. Defining eosinophilic colitis in children: insights from a retrospective case series. *J Pediatr Gastroenterol Nutr.* 2009;49(2):208-15.