

Trombose muito tardia de *stent* coronário não farmacológico: identificando má aposição e expansão por ultrassonografia intravascular

Very late stent thrombosis with bare-metal stent: identifying severe stent malapposition and underexpansion by intravascular ultrasound

Adriano Caixeta¹, Vanessa Cristina Salomon Palma Braga¹, Gary S Mintz²

RESUMO

Paciente de 60 anos de idade, com histórico de implante de dois *stents* coronários não farmacológicos durante quadro de infarto do miocárdio com supra do segmento-ST. Dois anos após, foi admitido no pronto-socorro com quadro clínico de angina instável de início recente. O paciente fazia uso regular de inibidor da enzima de conversão da angiotensina, betabloqueador e aspirina. A aspirina foi suspensa por 10 dias antes da atual hospitalização para a retirada de um tumor de rim. O paciente foi submetido a angiografia coronária, que revelou artéria coronária direita com defeito de enchimento intraluminal sugestivo de trombo intra-*stent*. A ultrassonografia intravascular demonstrou má aposição e expansão dos *stents*, além da presença de trombo. Neste caso, o mecanismo de trombose muito tardia de *stent* coronário não farmacológico deveu-se possivelmente a uma combinação de fatores mecânicos (implante de *stents* subdimensionados durante o procedimento índice) e farmacológico (descontinuação da aspirina).

Descritores: *Stents*; Infarto do miocárdio; Trombose/ultrassonografia; Relatos de casos

ABSTRACT

A 60-year-old man with a history of implantation of two bare-metal stents 2 years prior presented to the emergency department with new-onset chest pain. He has been regularly taking angiotensin-converting enzyme inhibitors, beta blockers and aspirin. Aspirin was suspended for 10 days prior to the current hospitalization in order to perform surgery to remove a kidney tumor. He underwent coronary angiography, which revealed a right coronary artery with a distal intraluminal defect within the stents, suggesting thrombus. Intravascular ultrasound demonstrated a severe malapposition and

underexpansion throughout the entire length of the stents containing thrombus. In this case, the mechanisms of very late stent thrombosis after bare-metal stent most likely were a combination of mechanical factors (severe stent undersizing during the index procedure) and pharmacological factors (aspirin discontinuation).

Keywords: Stents; Myocardial infarction; Thrombosis/ultrasonography; Case reports

INTRODUÇÃO

A intervenção coronária percutânea primária com implante de *stent* tem emergido como o tratamento de escolha para muitos pacientes com infarto agudo do miocárdio com supradesnivelamento do segmento ST (IAM com supra). Todavia, dados recentes sugerem que o risco de trombose de *stent* em pacientes com IAM com supra é relativamente aumentado quando comparado àqueles pacientes com IAM sem supra⁽¹⁾ e ocorre com frequência similar com *stents* convencionais (SC) e *stents* farmacológicos (SF)⁽²⁾. A endotelização e a cicatrização no local do implante do *stent* em pacientes com IAM com supra pode ser consideravelmente retardada⁽³⁾. Além disso, apesar de não haver diferença na frequência de trombose com os tipos diferentes de *stents*, as taxas relativamente alta de trombose muito tardia de *stent* convencionais recentemente registrada⁽²⁾ é notória e rejeita o conceito primário⁽⁴⁾ de que a trombose muito tardia de *stent* convencional é um fenômeno raro. Além disso, são raros os dados e as imagens documentando o mecanismo de trombose

¹ Hospital Israelita Albert Einstein, São Paulo, SP, Brasil.

² Cardiovascular Research Foundation, New York, USA.

Autor correspondente: Adriano Caixeta – Hospital Israelita Albert Einstein, Cardiologia Intervencionista, Avenida Albert Einstein, 627/701 – Morumbi – CEP: 05652-900 – São Paulo, SP, Brasil – Tel.: (11) 2151-0453 – E-mail: adriano.caixeta@einstein.br

Data de submissão: 7/5/2012 – Data de aceite: 9/7/2013

Fonte de financiamento: Dr. Mintz recebeu financiamento da *Boston Scientific and Volcano*; além disso, atua como consultor para essas indústrias.

muito tardia de *stent* em pacientes com IAM com supra. O objetivo deste caso foi relatar os mecanismos potenciais de trombose muito tardia de *stent* convencional por meio de ultrassonografia intravascular (USIV).

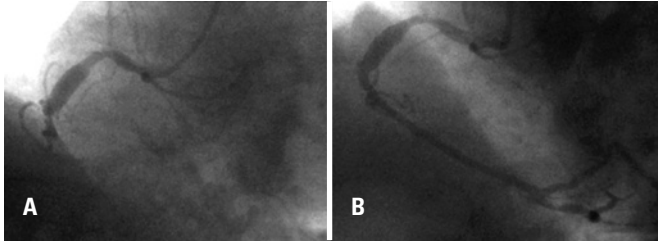


Figura 1. Angiografia coronária mostrando artéria coronária direita antes (A) e depois (B) da angioplastia coronária primária com implante de *stents* 2 anos antes da admissão hospitalar atual do paciente

RELATO DE CASO

Paciente de 60 anos, do gênero masculino, com histórico de implante de dois SC (2,25x28mm e 2,5x28mm) devido a IAM com supra inferior (Figura 1) 2 anos antes de ser admitido no departamento de emergência com angina instável de início recente. O eletrocardiograma revelou alterações na parede inferior e os marcadores creatina quinase-MB e troponina I estavam elevados em 3,03ng/mL e 11,10ng/mL, respectivamente. O paciente fazia uso regular, em domicílio, de inibidores da enzima de conversão da angiotensina, betabloqueadores e aspirina, sendo que o último foi suspenso por 10 dias antes da hospitalização atual para realização de procedimento cirúrgico de retirada de tumor renal. O paciente foi submetido a angiografia coronária que revelou artéria coronária direita com ectasia difusa, contendo duas

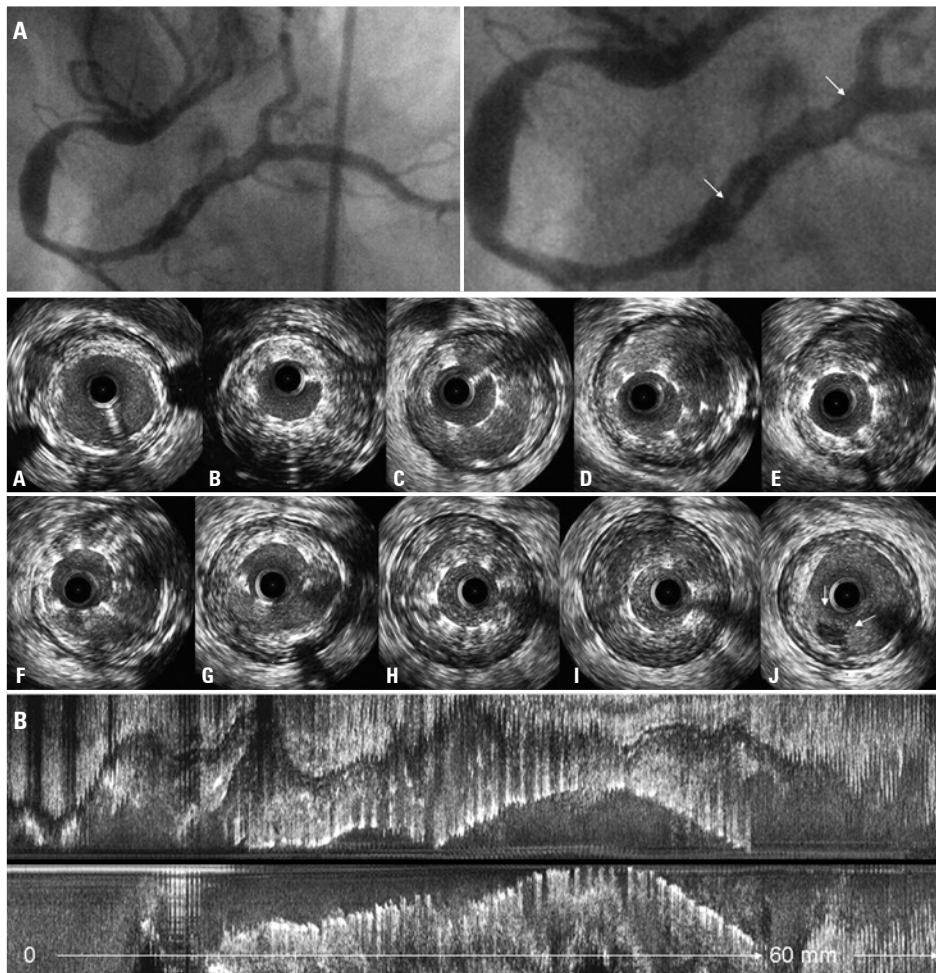


Figura 2. Ultrassonografia intravascular diagnóstica para avaliar o defeito no enchimento angiográfico na artéria coronária direita (A, setas brancas na angiografia). As imagens da ultrassonografia intravascular são mostradas da porção proximal (A) a distal (J) na figura B. Nota-se má aposição e expansão das hastes dos *stents* em toda a sua extensão. Observa-se espaço entre a haste do *stent* e a íntima; além de trombo por trás das hastes do *stent* no corte axial (B até I) e longitudinal (painel inferior). No local de máxima má aposição do *stent* (I), a área do *stent* (4,99mm²) é menor do que a do lúmen (15,22mm²) e do que a lâmina elástica externa (26,64mm²). O segmento completo de +20mm do *stent* foi preenchido por trombo; nota-se trombo adicional no lado abluminal do *stent* enchendo parcialmente a área de má aposição causando o defeito de enchimento linear ao angiograma. Uma pequena massa intraluminal na ultrassonografia intravascular (J, setas menores) representa a cauda do trombo com a porção mais robusta localizada proximalmente

lesões (proximal e médio da artéria coronária direita) e defeito de enchimento intraluminal distal nos *stents* (Figura 2A, setas brancas), sugerindo trombo. A USIV (iLab, *Boston Scientific*, USA) das lesões mostrou grande vaso distal, com má aposição e expansão dos *stents* com presença de trombo (Figura 2B).

DISCUSSÃO

Apesar de se tratar de evento clínico de frequência relativamente baixa, a trombose de *stent* é associada com um alto risco de infarto do miocárdio e morte⁽⁵⁾. O risco de trombose de *stent* na população com IAM com supra é três vezes maior em relação a pacientes que não sofreram IAM com supra⁽¹⁾ e ocorre com frequência similar em SC e SF⁽²⁾. A mais alta taxa de trombose de *stent* em pacientes com IAM com supra pode estar relacionada à composição da placa subjacente responsável por esta condição. A penetração das hastes do *stent* em núcleo necrótico subjacente pode aumentar o processo inflamatório, a ativação plaquetária, o depósito de fibrina e inibição de crescimento neointimal, o que resulta em *stent* com hastes não recobertas⁽³⁾. Além disso, o remodelamento arterial positivo e aposição incompleta tardia adquirida do *stent* é maior em pacientes com síndromes coronárias agudas, especialmente com SF. Por fim, a vasoconstrição da artéria relacionada ao infarto, o fluxo epicárdico reduzido e a presença de trombo pode levar ao subdimensionamento do *stent*, como provavelmente ocorreu neste caso na ocasião do tratamento do IAM com supra onde um vaso de 4,5mm foi tratado com *stent* de 2,5mm. Com passar do tempo, quando o fluxo foi restabelecido, o trombo dissolveu-se, o vaso aumentou de tamanho, desenvolvendo-se má aposição e expansão do *stent*. Neste relato, os mecanismos envolvidos na trombose muito tardia de *stent* convencional

provavelmente resultaram da combinação de fatores mecânicos (subdimensionamento grave do *stent* durante o procedimento índice, com ou sem remodelamento positivo superposto, e dissolução do trombo relacionado ao infarto durante os 2 anos de seguimento) e farmacológicos (a descontinuação da aspirina).

CONCLUSÃO

Este relato de caso descreve os mecanismos de trombose muito tardia de *stent* não farmacológico 2 anos após o seu implante. A ultrassonografia intravascular tem um papel importante na identificação dos fatores mecânicos relacionados à trombose de *stent*, além de ser útil como guia na otimização da terapia mais apropriada.

REFERÊNCIAS

1. Lagerqvist B, Carlsson J, Fröbert O, Lindbäck J, Scherstén F, Stenestrand U, James SK; Swedish Coronary Angiography and Angioplasty Registry Study Group. Stent thrombosis in Sweden: a report from the Swedish Coronary Angiography and Angioplasty Registry. *Circ Cardiovasc Interv.* 2009;2(5):401-8.
2. Dangas GD, Caixeta A, Mehran R, Parise H, Lansky AJ, Cristea E, Brodie BR, Witzenbichler B, Guagliumi G, Peruga JZ, Dudek D, Möeckel M, Stone GW; Harmonizing Outcomes With Revascularization and Stents in Acute Myocardial Infarction (HORIZONS-AMI) Trial Investigators. Frequency and predictors of stent thrombosis after percutaneous coronary intervention in acute myocardial infarction. *Circulation.* 2011;123(16):1745-56.
3. Nakazawa G, Finn AV, Joner M, Ladich E, Kutys R, Mont EK, et al. Delayed arterial healing and increased late stent thrombosis at culprit sites after drug-eluting stent placement for acute myocardial infarction patients: an autopsy study. *Circulation.* 2008;118(11):1138-45.
4. Mauri L, Hsieh WH, Massaro JM, Ho KK, D'Agostino R, Cutlip DE. Stent thrombosis in randomized clinical trials of drug-eluting stents. *N Engl J Med.* 2007;356(10):1020-9.
5. Iakovou I, Schmidt T, Bonizzoni E, Ge L, Sangiorgi GM, Stankovic G, et al. Incidence, predictors, and outcome of thrombosis after successful implantation of drug-eluting stents. *JAMA.* 2005;293(17):2126-30.