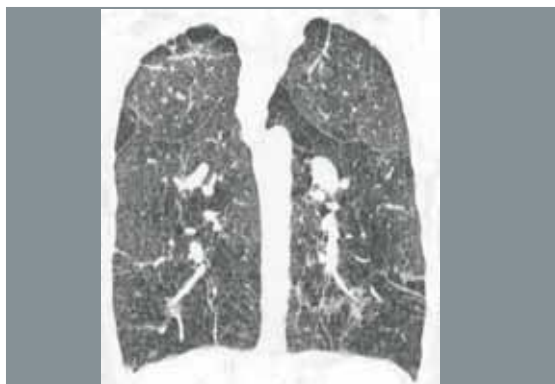
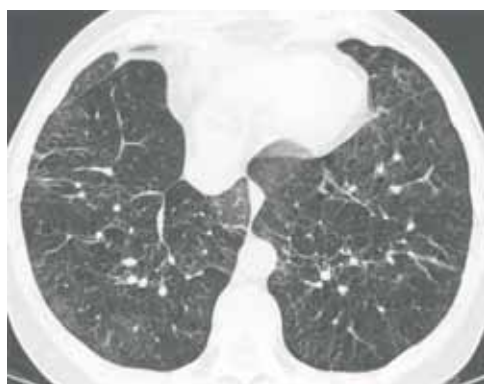
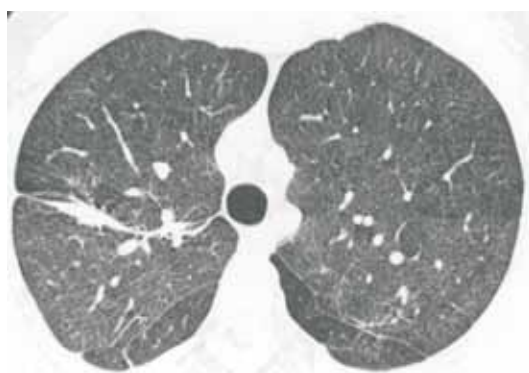


Perguntamos: Qual o diagnóstico?

- Feminino 42 anos
- Dispnéia severa e progressiva
- Usuário de drogas ilícitas



ISABELA S. SILVA, NESTOR MÜLLER

Department of Radiology, Vancouver General Hospital, University of British Columbia

O objetivo desta seção é estimular uma abordagem para o diagnóstico baseado em informações clínicas e radiológicas. Nós convidamos todos os leitores a participar.

Você pode mandar a sua opinião preenchendo um formulário no site www.jornaldepneumologia.com.br ou através do e-mail jpneumo@terra.com.br. Não esqueça de identificar o nome completo e instituição a que está vinculado. Publicamos os nomes de quem acertar o diagnóstico. As imagens mostradas são as mais importantes para o diagnóstico. O diagnóstico desse caso será publicado no próximo número do Jornal.