

COMUNICAÇÃO CIENTÍFICA

RELATO DE CASO: TUBERCULOSE EM CAPRINO (*CAPRA HIRCUS*)

F.J. Benesi¹, S.R. Pinheiro², P.C. Maiorka³, S.M. Sakamoto⁴,
E. Roxo⁵, N.R. Benites², E.H. Birgel Junior¹, L. Gregory¹

¹Universidade de São Paulo, Faculdade de Medicina Veterinária e Zootecnia, Departamento de Clínica Médica, Av. Prof. Dr. Orlando Marques de Paiva, 87, CEP 05508-000, São Paulo, SP, Brasil. E-mail: soniapi@usp

RESUMO

Uma cabra da raça Saanen, com 3 anos, foi atendida no Hospital Veterinário da Faculdade de Medicina Veterinária e Zootecnia da Universidade de São Paulo, com histórico de emagrecimento progressivo, com doença respiratória não responsiva a antibioticoterapia convencional. O animal apresentava perda de peso, aumento de linfonodo submandibular esquerdo e sintomas de broncopneumonia. Tendo sido considerado positivo no teste cervical comparativo foi sacrificado e à necropsia foram observadas lesões sugestivas de tuberculose nos linfonodos submandibulares e mesentéricos, pulmão e baço. Nos exames laboratoriais houve crescimento, aos 32 dias, de bacilos álcool-ácido resistentes (BAAR), no meio de cultura de Stonebrink, e a estirpe isolada foi identificada no PCR como sendo *Mycobacterium bovis*. A pesquisa de *Corynebacterium* sp. foi negativa. Na histopatologia, as lesões examinadas apresentavam características dos granulomas típicos. Usando-se coloração para BAAR foi possível observação de bacilos no centro de um granuloma, sugestivo de *Mycobacterium* spp. Casos de tuberculose em caprinos têm sido considerados raros no Brasil.

PALAVRAS-CHAVE: Tuberculose, caprinos.

ABSTRACT

CASE REPORT: TUBERCULOSIS IN A GOAT (*CAPRA HIRCUS*). A 3-year-old Saanen-breed was examined at the Veterinary Hospital of the College of Veterinary Medicine and Animal Husbandry of the University of São Paulo, with a history of progressive emaciation and respiratory disease which did not respond to conventional antibiotic therapy. The animal was underweight, had swelling of the left submandibular lymph node and signs of bronchopneumonia. As it was reactor for comparative cervical test, the goat was slaughtered and at necropsy tuberculosis-like lesions were found in its submandibular and mesenteric lymph nodes, lungs and spleen. Acid-fast bacilli growth occurred within 32 days in Stonebrink media culture and the isolate was identified by PCR as *M. bovis*. Diagnostic test for *Corynebacterium* sp. was negative. Histopathologic examination showed characteristics of tuberculosis granulomas. When the acid-fast stain was employed in lesions smears, it was possible to observe bacilli in the middle of a granuloma, suggesting *Mycobacterium* spp. Tuberculosis cases in goats have been considered rare in Brazil.

KEY WORDS: Tuberculosis, goats.

A tuberculose dos caprinos é, usualmente, causada pelo *Mycobacterium bovis*, embora o *Mycobacterium avium* e o *Mycobacterium tuberculosis* tenham sido isolados ocasionalmente (BERNABÉ *et al.*, 1991a; LESSLIE *et al.*, 1960). Com o reconhecimento do *Mycobacterium caprae* (ARANAZ *et al.*, 2003), outrora denominado *Mycobacterium bovis*. subsp. *caprae*, como *taxon* inde-

pendente e novo membro do Complexo *Mycobacterium tuberculosis*, surgiram publicações indicando que esta espécie está difundida por vários países. Os casos descritos não se restringem aos caprinos mas, aparentemente, estão confinados ao continente europeu (ARANAZ *et al.*, 2003; CVETNIC *et al.*, 2007; ERLER *et al.*, 2004; KUBICA *et al.*, 2003; PATE *et al.*, 2006).

²Universidade de São Paulo, Faculdade de Medicina Veterinária e Zootecnia, Departamento de Medicina Veterinária Preventiva, São Paulo, SP, Brasil.

³Universidade de São Paulo, Faculdade de Medicina Veterinária e Zootecnia, Departamento de Patologia Animal, São Paulo, SP, Brasil.

⁴Universidade Federal Rural do Semi-Árido, Departamento de Ciências Animais, Mossoró, RN, Brasil.

⁵Instituto Biológico, Centro de Pesquisa e Desenvolvimento de Sanidade Animal, São Paulo, SP, Brasil.

A tuberculose dos caprinos tem sido descrita em outros países, com diagnósticos estabelecidos por achados de necropsia, inspeção em abatedouros ou pela realização do teste tuberculínico (ANDERSON; KING, 1993; BERNABÉ *et al.*, 1991a; COUSINS *et al.*, 1993; GOLDEN, 1921; KAKKAR *et al.*, 1977; LESSLIE *et al.*, 1960; LUKE, 1958; MILNE, 1955; MOHAN, 1950; SEVA *et al.*, 2002; SHARAN *et al.*, 1988; SOLIMAN *et al.*, 1953; THOREL; GAUMONT, 1977; WELLINGTON, 1988). Nos caprinos, a doença ocorre de forma semelhante à observada nos bovinos no que se refere aos agentes causais, a patogenicidade, à forma clínica de apresentação, frequência, aspectos patológicos, epidemiológicos e zoonóticos (BERNABÉ *et al.*, 1991a; BERNABÉ *et al.*, 1991b; KAKKAR *et al.*, 1977; LUKE, 1958).

A importância do tema e a escassez de trabalhos encontrados no Brasil (MELO *et al.*, 2005; SILVA, 2004; SILVA *et al.*, 2006; PINHEIRO *et al.*, 2007) justificam o presente relato. No ano de 2001, deu entrada no Hospital Veterinário da Faculdade de Medicina Veterinária e Zootecnia da Universidade de São Paulo (HOVET/USP) uma cabra da raça Saanen, com 3 anos

de idade, com histórico de emagrecimento progressivo e tosse crônica não responsiva à antibioticoterapia convencional. O animal apresentava perda de peso, aumento de linfonodo submandibular esquerdo (Fig. 1) e sintomas de broncopneumonia. Tendo sido considerado positivo no teste cervical comparativo, segundo padrão sugerido para os bovinos (BRASIL, 2004), foi sacrificado e à necropsia foram observadas lesões sugestivas de tuberculose no pulmão (Fig. 2), baço e nos linfonodos submandibulares e mesentéricos (Fig. 3) que, ao corte, apresentavam “ranger de faca”. Nos exames laboratoriais houve, aos 32 dias, crescimento de bacilos álcool-ácido resistentes (BAAR) no meio de cultura de Stonebrink (BRASIL, 1979); o isolado foi identificado como *M. bovis* na técnica de PCR. Na histopatologia as lesões examinadas apresentavam características dos granulomas típicos (Fig. 4). Usando-se coloração para BAAR foi possível observação de bacilos no centro de um granuloma, sugestivo de *Mycobacterium* spp. A pesquisa de *Corynebacterium* sp. foi negativa.

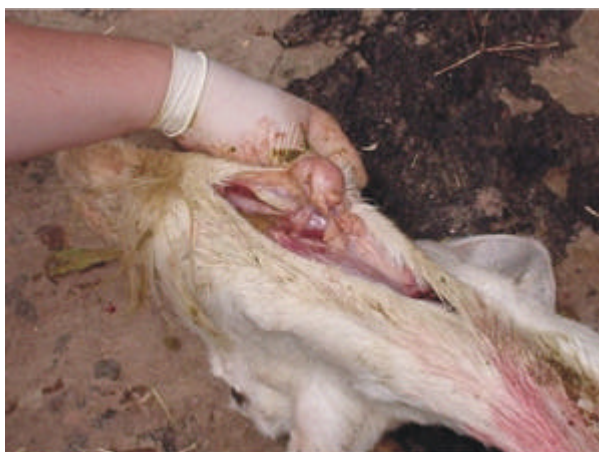

Fig. 1 - Aumento de volume em linfonodo submandibular de caprino acometido de tuberculose.

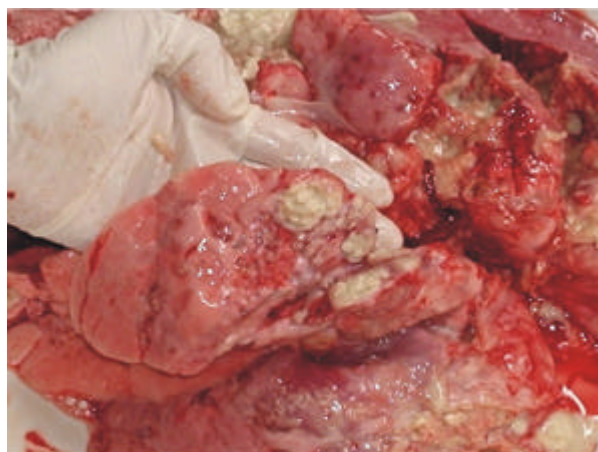

Fig. 2 - Presença de nódulos de necrose de caseificação no parênquima pulmonar de caprino.

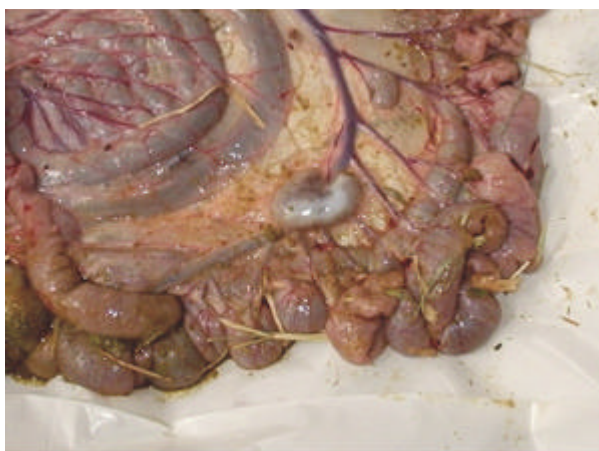

Fig. 3 - Aumento do linfonodo mesentérico.

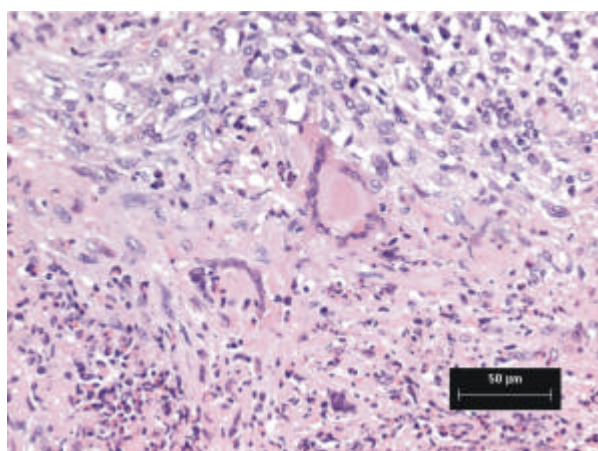


Fig. 4 - Granuloma contendo infiltrado mononuclear e células gigantes.



Fig. 5 - Spoligotyping da micobacteria isolada de caprino com tuberculose. A estirpe teste é a primeira (*M. bovis*); a segunda é um a cepa BCG e a terceira é uma cepa *M. tuberculosis*.

É importante isolar e identificar o agente da tuberculose porque, no homem, o *M. bovis* pode causar as mesmas formas clínicas e lesões patológicas que o *M. tuberculosis*. O isolado clínico analisado por spoligotyping revelou padrão similar à cepa BCG (Fig 5). Os cuidados com biossegurança no cultivo e a separação rigorosa dos ambientes pré e pós- amplificação reduzem o risco de contaminação tanto microbiológica quanto molecular. Este resultado confirma a necessidade de marcadores moleculares complementares ao spoligotyping devido ao seu baixo polimorfismo sem diminuir o mérito desta metodologia (ERLER *et al.*, 2004; JAVED *et al.*, 2007; PRODINGER *et al.*, 2005; WARREN *et al.*, 2006).

O relato deste caso, com isolamento e identificação do agente comprovado, parece ser o primeiro registro público da ocorrência da doença em caprinos, no Estado de São Paulo. Em Minas Gerais, PINHEIRO *et al.* (2007) relataram surto de tuberculose em caprinos leiteiros confirmado com o abate dos animais reagentes à prova da tuberculina, necropsia de 32 animais, posterior identificação do *M. bovis* e a realização de diagnóstico diferencial com o *Corynebacterium pseudotuberculosis*.

O presente estudo ressalta a importância de se considerar a espécie caprina como uma fonte potencial de infecção aos seres humanos, devendo ser considerada um problema no avanço de programas de erradicação da tuberculose em outras espécies (LIÉBANA *et al.*, 1998; SEVA *et al.*, 2002; THOREL, 1980).

A incorporação de conhecimentos e de tecnologia na prevenção e no controle de doenças na caprinocultura poderá não só incrementar a produtividade e saúde do rebanho, mas também assumir posição estratégica no processo de comercialização ao garantir a qualidade do leite e seus produtos e oferecer segurança ao consumidor (ALVES, 2007).

REFERÊNCIAS

- ALVES, F.S.F. Leite de cabra e derivados: as barreiras sanitárias. 2007. Disponível em: <<http://www.embrapa.com.br>>. Acesso em: 28 mai. 2008.
- ANDERSON, W.; KING, J.M. *Mycobacterium avium* infection a pygmy goat. *Veterinary Record*, v.133, n.20, p.502, 1993.
- ARANAZ, A.; COUSINS, D.; MARTENS, A.; DOMINGUEZ, L. Elevation of *Mycobacterium tuberculosis* subsp. *Caprae* Aranaz *et al.* 1999 to species rank as *Mycobacterium caprae* comb. Nov., sp. Nov. *International Journal of Systematics and Evolutionary Microbiology*, v.53, n.6, p.1785-1789, 2003.
- BERNABÉ, A.; GÓMEZ, M.A.; NAVARRO, J.A.; GÓMEZ, S.; SÁNCHEZ, J.; SIDRACH, J.; MENCHEN, V.; VERA, A.; SIERRA, M.A. Morphopathology of caprine tuberculosis. I. Pulmonary Tuberculosis. *Annales de Veterinária de Murcia*, v.6/7, p.9-20, 1991a.
- BERNABÉ, A.; GÓMEZ, M.A.; NAVARRO, J.A.; GÓMEZ, S.; SÁNCHEZ, J.; SIDRACH, J.; MENCHEN, V.; VERA, A.; SIERRA, M.A. Morphopathology of caprine tuberculosis. II. Tuberculosis generalizada. *Annales de Veterinária de Murcia*, v.6/7, p. 21-29, 1991b.
- BRASIL. Centro Panamericano de Zoonosis. *Bacteriología de la tuberculosis humana y animal*. Buenos Aires: Organización Panamericana de la Salud, 1979. 63p.
- BRASIL. Ministério da Agricultura, Pecuária e Abastecimento. *Regulamento Técnico do Programa Nacional de Combate e Erradicação da Brucelose e Tuberculose*. Brasília: MAPA, 2004. Disponível em: <<http://www.agricultura.gov.br/das/dda/in10.htm>>. Acesso em: 10 jan. 2007.
- COUSINS, D.V.; CASEY, R.; MAYBERRY, C. *Mycobacterium bovis* infection in a goat. *Australian Veterinary Journal*, v.70, n.7, p.262-263, 1993.
- CVETNIC, Z.; KATALINIC-JANKOVIC, V.; SOSTARIC, B.; SPICIC, S.; OBROVAC, M.; MARJANOVIC, S.; BENIC, M.; KIRIN, B.K.; VICKOVIC, I. *The International Journal of Tuberculosis and Lung Disease*, v.11, n.6, p.652-658, 2007.
- ERLER, W.; MARTIN, G.; SACHSE, K.; NAUMANN, L.; KAHLAU, D.; BEER, J.; BARTOS, M.; NAGY, G.; CVETNIC, Z.; ZOLNIR-DOVC, M.; PAVLIK, J. Molecular Fingerprinting of *Mycobacterium bovis* subsp. *caprae* Isolates from Central Europe. *Journal of Clinical Microbiology*, v.42, n.5, p.2234-2238, 2004.
- GOLDEN, G. E. Tuberculosis in milk goats. *Journal of the American Veterinary Medical Association*, v.59, p.79-81, 1921.

- JAVED, M.; ARANAZ, A.; DE JUAN, L.; BEZOS, J.B.; ROMERO, ÁLVAREZ, J.; LOZANO, C.; MATEOS, A.; DOMÍNGUEZ, L. Improvement of spoligotyping with additional spacer sequences for characterization of *Mycobacterium bovis* and *M. caprae* isolates from Spain. *Tuberculosis* v.87, n.5, p.437-445, 2007.
- KAKKAR, K.C.; SINGH, C.D.N.; SINHA, B.K. Caprine tuberculosis. *Indian Veterinary Journal*, v.54, p.936-937, 1977.
- KUBICA, T.; RÜSCH-GERDES, S.; NIEMANN, S. *Mycobacterium bovis* subsp. *caprae* caused one-third of human m. bovis-associated tuberculosis cases reported in Germany between 1999 and 2001. *Journal of Clinical Microbiology*, v.41, n.7, p.3070-3077, 2003.
- LESSLIE, I.W.; FORD, E.J.H.; LINZELL, J.L. Tuberculosis in goats caused by the avian type tubercule bacillus. *Veterinary Record*, v.72, n.2, p.25-27, 1960.
- LIÉBANA, E.; ARANAZ, A.; URQUIA, J.J.; MATEOS, A.; DOMINGUEZ, L. Evaluation of the gamma-interferon assay for eradication of tuberculosis in goat herd. *Australian Veterinary Journal*, v.76, n.1, p.50-53, 1998.
- LUKE, D. Tuberculosis in the horse, pig, sheep and goat. *Veterinary Record*, v.70, n.26, p.529-536, 1958.
- MELO, M.T.; MELO, L.E.H.; SALDANHA, S.V.; EVÊNCIO-NETO, J.; TENORIO, T.G.S.; NASCIMENTO, E.T.S.; FERNANDES, A.C.C. Ocorrência da Tuberculose caprina no Estado de Pernambuco. *Arquivos do Instituto Biológico*, São Paulo, v.72, p.25, 2005. Suplemento 2. Trabalho apresentado na REUNIÃO ANUAL DO INSTITUTO BIOLÓGICO, 18., São Paulo. Resumo 013.
- MILNE, A.H. An outbreak of tuberculosis in goats in Tanganyica. *Veterinary Record*, v.647, p.374-375, 1955.
- MOHAN, R. Incidence of tuberculosis in goats. *Indian Veterinary Journal*, v.27, p.153-157, 1950.
- PATE, M.; ŠVARA, T.; GOMBAÈ, M.; PALLER, T.; ŽOLNIR-DOVÈ, M.; EMERŠIÈ, I.; PRODINGER, W. M.; BARTOŠ, M.; ZDOVC, I.; KRT, B.; PAVLIK, I.; CVETNĀE, Ž.; POGAÈNIK, M.; OCEPEK, M. Outbreak of Tuberculosis Caused by *Mycobacterium caprae* in a Zoological Garden. *Journal of Veterinary Medicine Series B*, v.53, n.8, p.387-392, 2006.
- PINHEIRO, S.R.; ROXO, E.; ALMEIDA, C.A.S.; VASCONCELLOS, S.A.; SILVANTOS, M.C.; MAIORKA, P.C.; MELVILLE, A.M.P.; BENITES, N.R.; PAES, A.C. Surto de tuberculose em caprinos (*Capra hircus*): relato de caso. In: ENCONTRO NACIONAL DE PATOLOGIA VETERINÁRIA, 13., 2007., Campo Grande, MS. *Anais*. Campo Grande, 2007. p.34.
- PRODINGER, W. M.; BRANDSTÄTTER, A.; NAUMANN, L.; PACCIARINI, M.; KUBICA, T.; BOSCHIROLI, M. L.; ARANAZ, A.; NAGY, G.; CVETNIC Z.; OCEPEK, M.; SKRYPNYK, A.; ERLER, W.; NIEMANN, S.; PAVLIK, I.; MOSER, I. Characterization of *Mycobacterium caprae* Isolates from Europe by Mycobacterial Interspersed Repetitive Unit Genotyping. *Journal of Clinical Microbiology*, v.43, n.10, p.4984-4992, 2005.
- SEVA, J.; MENCHÉN, V.; NAVARRO, J.A.; PALLARÉS, F.J.; VILLAR, D.; VÁSQUEZ, F.; BERNABÉ, A. Caprine tuberculosis eradication program: an immunohistochemical study. *Small Ruminant Research*, v.46, p.107-114, 2002.
- SHARAN, A.; THAKUR, H.N.; PRASAD, L.N.; MUKHERJEE, G.; SINHA, A.K.A. A note on tuberculosis in goats. *Indian Veterinary Medical Journal*, v.12, n.3, p.184-186, 1988.
- SILVA, P.E.G. Padronização do alérgoteste da tuberculina em caprinos (*Capra hircus*). 2004. Dissertação (Mestrado) - Universidade de São Paulo: Faculdade de Medicina Veterinária e Zootecnia. São Paulo, 2004.
- SILVA, P.E.G.; PINHEIRO, S.R.; LEAL, M.R.L.; BERTAGNON, H.G.; MOTTA, P.M.P.C.; SINHORINI, I.L.; VASCONCELLOS, S.A.; BENESI, F.J. Teste de tuberculização em caprinos (*Capra hircus*) experimentalmente sensibilizados. *Ciência Rural*, v.36, p.880-886, 2006.
- SOLIMAN, K.N.; ROLLINSON, D.H.L.; BARRON, N.S.; SPRATLING, F.R. An outbreak of naturally acquired tuberculosis in goats. *Veterinary Record*, v.65, n.27, p.421-425, 1953.
- THOREL, M.F. Tuberculose de la chèvre: diagnostic biologique. *Annales de Recherches Veterinaires*, v.11, n.3, p.251-257, 1980.
- THOREL, M.F.; GAUMONT, R. Contribution à l'étude des réactions sérologiques et allergiques chez la chèvre sensibilisée par des antigènes tuberculeux. *Bulletin de L'Académie Veterinaire de France*, v.50, p.549-568, 1977.
- WARREN, R.M.; GEY VAN PITTIUS, N.C.; BARNARD, M.; HESSELING, A.; ENGELKE, E.; DE KOCK, M.; GUTIERREZ, M.C.; CHEGE, G.K.; VICTOR, T.C.; HOAL, E.G.; VAN HELDEN, P.D. Differentiation of *Mycobacterium tuberculosis* complex by PCR amplification of genomic regions of difference. *International Journal of Tuberculosis and Lung Disease*, v.10, n.7, p.818-822, 2006.
- WELLINGTON, M. Tuberculosis in a south canterbury goat flock. *Surveillance*, v.16, n.1, p.22-23, 1988.

Recebido em 23/4/07
Aceito em 28/5/08