



ARTIGO ORIGINAL

Assessment of mucosal changes associated with nasal splint in a rabbit model^{☆,☆☆}

Mehmet Tan^a, M. Tayyar Kalcioğlu^{b,*}, Nurhan Sahin^c, Tuba Bayindir^a, Emine Samdanci^c, Aliye Filiz^d

^a Faculdade de Medicina, Universidade Inonu, Malatya, Turquia

^b Departamento de Otorrinolaringologia, Faculdade de Medicina, Universidade Medeniyet, Istambul, Turquia

^c Departamento de Patologia, Faculdade de Medicina, Universidade Inonu, Malatya, Turquia

^d Departamento de Otorrinolaringologia, Faculdade de Medicina, Universidade Inonu, Malatya, Turquia

Recebido em 19 de novembro de 2013; aceito em 28 de março de 2014

KEYWORDS

Nasal mucosa;
Nasal septal perforation;
Nasal septum;
Tampons surgical

Abstract

Introduction: There is no consensus on duration of the nasal splint after nasal septum surgeries. The pressure of nasal splint on the mucosa may cause tissue necrosis and nasal septum perforation.

Objectives: To investigate the histopathological changes of the nasal mucosa caused by nasal splints in a rabbit model.

Methods: No splint was used in group A. Bilateral silicone nasal splints were placed for five, ten, and 15 days in groups B, C, and D, respectively. Biopsy of the nasal mucosa was performed after removal of splint. Histopathologic evaluations were performed. The severity and depth of the inflammation were scored.

Results: Group A had a normal histological appearance. Comparison of the results of groups B, C, and D with group A demonstrated statistically significant differences with regards to the severity of histopathological findings. There was no statistically significant difference between groups B and C. There were statistically significant differences between the groups B and D, and also between groups C and D.

Conclusions: Longer duration of nasal splint had a higher risk for septal perforation. Therefore, removal of the splint as soon as possible may be helpful for preventing potential perforations.

© 2015 Associação Brasileira de Otorrinolaringologia e Cirurgia Cérvico-Facial. Published by Elsevier Editora Ltda. All rights reserved.

DOI se refere ao artigo: <http://dx.doi.org/10.1016/j.bjorl.2014.08.004>

* Como citar este artigo: Tan M, Kalcioğlu MT, Sahin N, Bayindir T, Samdanci E, Filiz A. Assessment of mucosal changes associated with nasal splint in a rabbit model. Braz J Otorhinolaryngol. 2015;81:184-9.

** Instituição: Faculdade de Medicina, Universidade Medeniyet, Istambul, Turquia.

* Autor para correspondência.

E-mail: mtkalcioğlu@hotmail.com (M.T. Kalcioğlu).

PALAVRAS-CHAVE

Mucosa nasal;
Perfuração do septo nasal;
Septo nasal;
Tampões cirúrgicos

Avaliação sobre alterações na mucosa, associadas ao uso de *splints* nasais, utilizando coelhos como cobaias**Resumo**

Introdução: Não existe consenso acerca do tempo de permanência de *splints* nasais no pós-operatório de cirurgias no septo. A pressão causada pelos mesmos na mucosa nasal pode causar necrose e perfurações septais.

Objetivos: Investigar mudanças histopatológicas da mucosa nasal causadas por *splints* nasais em coelhos.

Método: Nenhum *splint* foi utilizado no grupo A. *Splints* de silicone foram utilizados por 5, 10 e 15 dias nos grupos B, C e D, respectivamente. Biópsia da mucosa nasal foi realizada após a remoção dos mesmos. Avaliações histopatológicas foram realizadas, e a gravidade e a profundidade do processo inflamatório foram medidas.

Resultados: Grupo A apresentou uma aparência histológica normal. Comparações de resultados entre os grupos B, C e D com o grupo A demonstraram diferenças estatísticas relevantes na gravidade histopatológica. Não houve diferenças estatísticas relevantes entre os grupos B e D, assim como entre os grupos C e D.

Conclusão: De acordo com os resultados, quanto maior a duração no uso de *splints* nasais maior o risco de perfuração septal. Portanto, a remoção de *splints* nasais deve ser realizada assim que possível, prevenindo potenciais perfurações.

© 2015 Associação Brasileira de Otorrinolaringologia e Cirurgia Cérvico-Facial. Publicado por Elsevier Editora Ltda. Todos os direitos reservados.

Introdução

Vários tipos de tamponamentos nasais são utilizados nas cirurgias do septo nasal, com o objetivo de assegurar que os retalhos mucopericondriais bilaterais permaneçam fixos no lugar. A fixação dos retalhos é importante na prevenção de complicações como sangramentos ou hematomas.¹ A aplicação de tampões entre a parede nasal lateral e o septo também impede a possível formação de sinéquias. Não há consenso com relação ao tempo em que o *splint* nasal pode ser mantido no local sem causar lesão às estruturas nasais.²

A perfuração do septo nasal é diagnosticada em aproximadamente 0,7%-1,4% dos pacientes após a septoplastia como uma complicação pós-cirúrgica.³ A perfuração do septo nasal em decorrência desse procedimento pode ser causada pela perturbação do fluxo sanguíneo, secundária à pressão do *splint* nasal sobre a mucosa, e pela necrose do tecido.

Avaliamos as alterações histopatológicas da mucosa nasal causadas pelo *splint* nasal e a relação existente entre o tempo de tamponamento nasal e a perfuração septal, utilizando o coelho como modelo animal.

Método

O presente estudo experimental foi aprovado pela Comissão de Ética em Pesquisa com Animais (2011/A39) institucional. No total, 28 coelhos saudáveis com exame rinoscópico anterior normal participaram no estudo. Os animais foram randomicamente designados para quatro grupos iguais. No grupo de controle (grupo A) não houve aplicação do *splint* nasal. Nos grupos B, C e D foi feito tamponamento com o uso bilateral de *splints* nasais de silicone com sutura de seda 4-0; os dispositivos foram mantidos, respectivamente,

por 5, 10 e 15 dias, depois da anestesia dos coelhos com uma combinação de cloridrato de quetamina 80 mg/kg/i.m. (Ketalar, frasco de 10 mL, E. Warner Lambert) e cloridrato de xilazina 2 mg/kg i.m. (Rompun 50 mL, frasco a 2%, Bayer). Depois do procedimento, foi administrado metami-zol 10 mg/kg i.m. para alívio da dor. O *splint* nasal media aproximadamente 1,5 × 0,7 cm de diâmetro.

Como segundo nossa observação clínica, a perfuração septal causada pelo *splint* nasal é habitualmente encontrada na parte final (proximal) do *splint*; com base nessa observação, obtivemos biópsias em um local situado 1 cm posterior à columela, medindo aproximadamente 0,5 × 0,5 cm de diâmetro, sob anestesia no grupo A, no início do estudo; e nos demais grupos, após a remoção do *splint* nasal. A amostra obtida com a biópsia foi fixada em solução neutra de formalina a 10%, tendo sido realizado um processamento tecidual de rotina; em seguida, a amostra foi incluída em parafina e seccionada com a espessura de 5 µm. As secções coradas com hematoxilina e eosina (H-E) foram avaliadas sob microscopia óptica por dois patologistas desconhecidos dos procedimentos; houve concordância em todas as avaliações dos dois patologistas.

A superfície da mucosa septal normal estava revestida por epitélio respiratório com cartilagem hialina, consistindo ainda de vasos e tecido conjuntivo sob a submucosa. Os achados foram comparados com o padrão da mucosa normal, recebendo pontuações de 0 a 3, com base na presença e característica de inflamação (aguda ou crônica), erosão, ulceração e perfuração da mucosa. A inflamação aguda foi demonstrada pelo predomínio de neutrófilos, com raros eosinófilos. A gravidade da inflamação foi pontuada de acordo com o número de células inflamatórias em uma área com ampliação de 400× (0 - ausência de células inflamatórias; 1 - menos de 10 células inflamatórias - inflamação leve; 2-10

a 30 células inflamatórias - inflamação moderada; e 3 a mais de 30 células inflamatórias - inflamação grave). As alterações histomorfológicas foram avaliadas como: histologia normal; alteração limitada apenas à mucosa; alteração envolvendo a submucosa; e úlceras e/ou perfurações da mucosa.

Para a avaliação estatística, utilizamos o programa SPSS para Windows® versão 17.0. Utilizamos o teste de Kruskal-Wallis para comparação de todos os grupos, e o teste Perfuração do septo nasal de Mann-Whitney para comparação entre dois grupos.

Resultados

As alterações inflamatórias e histopatológicas observadas nos grupos estão listadas na tabela 1. O grupo de controle (A) exibiu aspecto histológico normal (fig. 1). Não havia inflamação no grupo A. No grupo B, foi observada inflamação leve envolvendo a mucosa em cinco animais, com uma inflamação moderada se estendendo à submucosa em dois animais (fig. 2). Para o grupo B, a gravidade média da inflamação foi igual a 1,28 (fig. 3).

No grupo C, foi observada inflamação leve envolvendo a mucosa em dois animais, inflamação moderada se estendendo até a submucosa em três animais e inflamação grave também se estendendo até a submucosa em dois animais (fig. 4). Observamos uma inflamação mais expressiva no Grupo C, em comparação com o grupo B.

No grupo D, pudemos notar inflamação grave se prolongando até a submucosa em quatro animais (fig. 5). Verificamos que um dos animais exibiu inflamação moderada se estendendo até a submucosa. Em dois animais, a inflamação grave se apresentava com perfurações e ulcerações. A gravidade média da inflamação foi igual a 2,85 (fig. 3). Observamos uma inflamação mais expressiva no Grupo D, em comparação com o grupo C.

Nossos resultados demonstraram uma diferença estatisticamente significativa na gravidade dos achados histomorfológicos entre o grupo A e os demais grupos (B, C e D).

Não foi observada diferença estatisticamente significativa na gravidade dos achados histomorfológicos entre os grupos B e C ($p > 0,05$). Por outro lado, foram observadas diferenças estatisticamente significativas na gravidade dos achados histomorfológicos entre os grupos B e D, e entre os grupos C e D o *splint* nasal foi mantido no local por mais tempo, tendo sido observadas perfurações microscópicas em dois animais nesse grupo.

Discussão

A septoplastia, a septorrinoplastia e a cirurgia sinusal endoscópica são procedimentos cirúrgicos comumente realizados por cirurgiões ORL e plásticos. São utilizados vários tipos de tamponamentos nasais, tanto para evitar sangramento nasal e/ou formação de hematoma septal, e também como sustentação dos retalhos descolados, até que tenham se firmado com fibrina, especialmente nas septoplastias e septorrinoplastias.¹ Os tampões nasais utilizados nessas cirurgias afetam o funcionamento do nariz e o conforto do paciente. Contudo, ainda não se chegou a um consenso so-

bre o tempo de permanência, as indicações e o tipo ideal de tampão nasal.^{2,4}

O uso de tampões nasais pode causar diversos problemas, como perfurações septais,⁵ granulomas piogênicos,⁶ síndromes de choque tóxico com risco para a vida,⁷ apneia obstrutiva do sono,⁸ redução da saturação de oxigênio e aumento da frequência cardíaca,⁹ dor,^{10,11} e necrose da concha inferior.¹² Também foram observadas mudanças na pressão auditiva associadas ao uso de tampões nasais.¹³ Admite-se que a duração do tempo de uso do tampão nasal possa influenciar a ocorrência dessas complicações. O uso do tam-

Tabela 1 Gravidade e localização da inflamação no grupo D

Grupos	0	Inflamação ^a			Localização ^b			
		1	2	3	0	M	MS	P
A	1	+				+		
	2	+				+		
	3	+				+		
	4	+				+		
	5	+				+		
	6	+				+		
	7	+				+		
B	1		+				+	
	2		+				+	
	3			+				+
	4		+				+	
	5		+				+	
	6		+				+	
	7			+				+
C	1		+				+	
	2			+				+
	3			+				+
	4			+				+
	5		+				+	
	6				+		+	+
	7				+			+
D	1				+			+
	2				+			+
	3			+				+
	4				+			+
	5				+			+
	6				+			+
	7				+			+

^a Inflamação: 0, normal; M, limitado à mucosa; MS, limitado a mucosa e submucosa; P, perfuração.

^b Localização: 0, sem inflamação; 1, inflamação leve; 2, moderada; 3, grave.

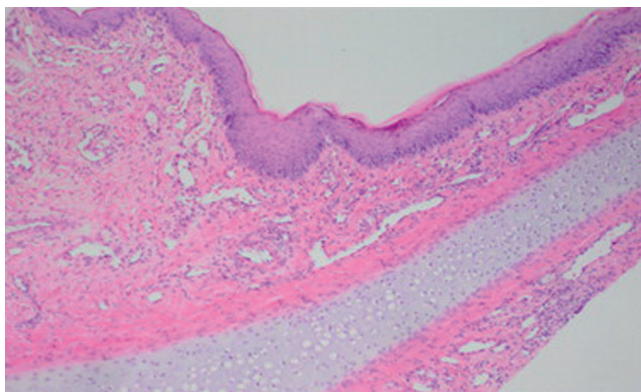


Figura 1 Aspecto histológico normal (H&E ×100).

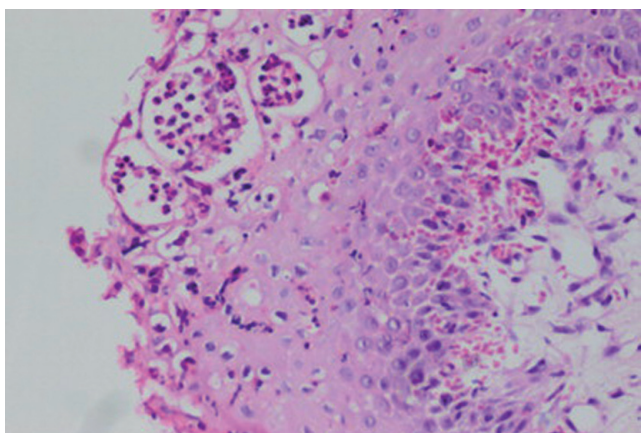


Figura 2 Inflamação aguda confinada à mucosa (H&E ×400).

ção nasal após a cirurgia septal está ainda é motivo de discussão. Para que as complicações decorrentes dos tampões nasais sejam evitadas, foram adotadas técnicas de sutura trans-septal em substituição ao tamponamento nasal, tendo sido publicados vários estudos sobre o tema. Em um estudo, Ardehali et al.¹¹ compararam pacientes tratados com tampão nasal com pacientes tratados com sutura trans-septal depois da cirurgia, não tendo sido observadas diferenças significativas quanto aos percentuais de hematomas, perfurações e sinéquias. Camirand et al.¹⁴ relataram o não uso de qualquer tipo de tampão nasal depois da cirurgia, tendo sido documentada a ausência de ocorrência de complicações, como epistaxe, sinéquias, hematomas ou perfurações septais, resultados similares aos observados por Lemmens et al.¹⁵

Genc et al. investigaram os efeitos do uso de tampões nasais umedecidos com vaselina-nitrofurazona vs. técnicas de sutura transnasal no septo de coelhos, mediante a avaliação das alterações histopatológicas na mucosa nasal.¹⁶ O tampão foi mantido no local durante 48 horas. Esses autores observaram aumento da inflamação da mucosa nas duas técnicas, não tendo ocorrido diferença estatisticamente significativa, em comparação com o grupo de controle. McIntosh et al.¹⁷ provocaram feridas na mucosa nasal de um modelo animal; em seguida, aplicaram Merocel como material de tamponamento em um dos lados, deixando o outro lado sem tampão. O tampão foi removido no quinto dia, e os autores

não observaram diferenças histopatológicas entre os dois grupos na reepitelização e nas funções ciliares da mucosa nasal. Este estudo sugere que a manutenção do tampão no local durante períodos prolongados, após cirurgias sinusais endoscópicas, não tem efeito na recuperação da mucosa. Contrariando esses estudos, observamos escores significativamente mais elevados para inflamação nos casos em que o tampão foi mantido durante cinco dias na narina. Sugerimos que esse achado pode ser devido à necrose como resultado de pressão na mucosa. Observamos necrose na cartilagem no grupo D, no qual o tampão foi mantido durante o maior período em nosso estudo. Também observamos perfurações em dois animais nesse mesmo grupo. A perfuração do septo nasal pode estar relacionada à necrose hipoxêmica-isquêmica da cartilagem, como resultado da pressão.

Maccabee et al. investigaram os efeitos histopatológicos do tampão nasal na mucosa do seio paranasal.¹⁸ Esses autores aplicaram Merocel nos seios maxilares de coelhos e coletaram biópsias depois de sua remoção, duas semanas depois. Esses autores observaram que as atividade epitelial e mucociliar tinham desaparecido completamente na mucosa, com fibrose em estágio avançado na lâmina basal e na lâmina própria. Verificaram ainda que as fibras de Merocel tinham se incorporado ao epitélio regenerado, notando infiltração linfocítica. Os achados do estudo de Maccabee et al. demonstraram que a manutenção do tampão nasal no local durante períodos prolongados resultaria em fibrose grave, com perda total da camada epitelial - achados similares aos de nosso estudo. Contudo, é impossível que o *splint* nasal de silicone, utilizado em nosso estudo seja introduzido no epitélio regenerado. Espera-se que o uso do tampão nasal promova perturbações na atividade ciliar, que é um dos elementos mais importantes do epitélio nasal. Shaw, em seu estudo sobre a mucosa nasal de ovelhas, demonstrou que a superfície ciliar na narina sofreu redução de 50-68% em decorrência do uso do tampão intranasal.¹⁹ Outro estudo comparou a atividade mucociliar por rinocintigrafia em seguida à sutura do tampão nasal ao septo, não tendo observado diferenças significativas. Também não foram observadas diferenças pré e pós-operatórias.²⁰ Em nosso estudo, observamos inflamação epitelial no nível mais baixo no grupo em que o *splint* nasal foi removido em um estágio mais inicial. Da mesma forma, antecipamos que a remoção

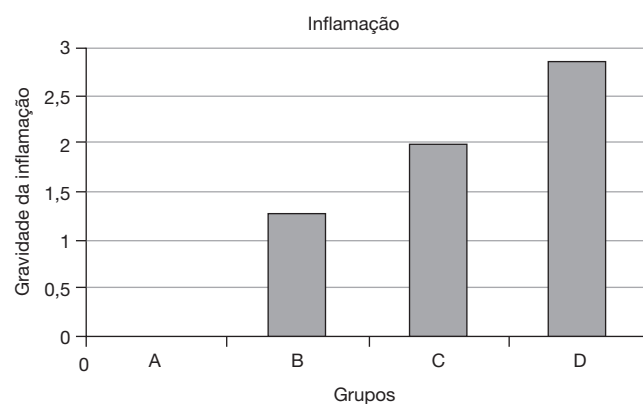


Figura 3 Relação entre grupos A, B, C e D para gravidade da inflamação. 0, sem inflamação; 1, inflamação leve; 2, moderada; 3, grave.

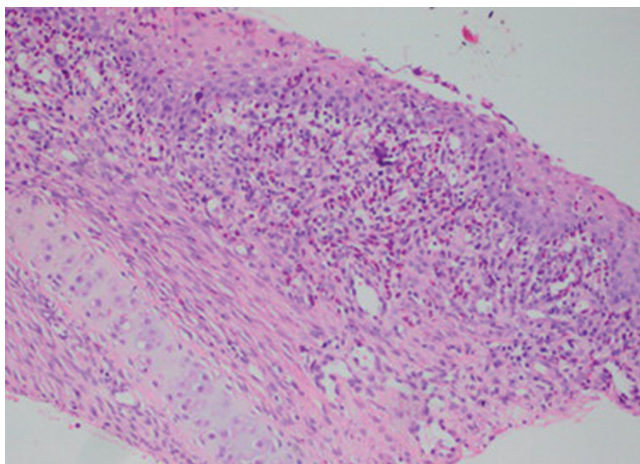


Figura 4 Inflamação aguda grave da mucosa (H&E $\times 200$).

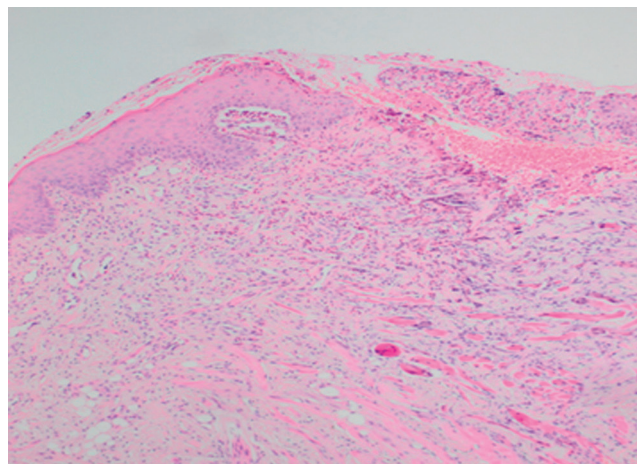


Figura 5 Ulceração da mucosa (H&E $\times 100$).

precoce do *splint* nasal contribui positivamente para a função ciliar.

Saber por quanto tempo um material frequentemente utilizado pode ser mantido em determinada região e quais problemas poderão surgir durante esse período são dados que podem contribuir para um uso mais eficiente do material em questão. Não há consenso sobre o tempo de permanência do tampão nasal no interior da narina. Com relação a isso, muitos cirurgiões ORL e livros de referência recomendam a remoção do tampão após 48 horas ou mais. Em um estudo controlado realizado por Jiannis et al., 75 pacientes foram tratados por septoplastia, e o tampão foi mantido no local durante 24 horas em um grupo e por 48 horas em outro.²⁰ Esses autores atribuíram pontuação ao conforto do paciente durante esses períodos, utilizando uma escala visual analógica. Observaram que o conforto do paciente era inferior no grupo em que o tampão tinha permanecido por 48 horas. O mesmo estudo não notou diferenças quanto a complicações pós-operatórias de sangramento e dor; seus autores também informaram que o grupo com manutenção do tampão por 48 horas apresentou febre mais alta. Esses autores recomendaram a remoção do tampão dentro do menor tempo possível. Contudo, não fizeram menção a seus efeitos na mucosa nasal. Essa recomendação fala em favor de nossas conclusões - que o tampão deve ser removido com brevidade. Em outro estudo, não foram observadas diferenças estatisticamente significantes para complicações hemorrágicas com relação à manutenção do tampão durante 24 ou 48 horas.⁴

Ainda não se chegou a um consenso com relação ao tempo de manutenção do tampão nas narinas após a cirurgia nasal e nem sobre o tipo de tampão a ser utilizado. Excetuando a investigação de Lubianca et al.⁴ sobre a duração do uso do tampão nasal nas narinas, não foram encontrados estudos na literatura. O estudo também informa não haver diferença estatística para complicações hemorrágicas entre a manutenção do tampão nasal durante 24 vs. 48 horas. A garantia de que o paciente poderá retornar rapidamente ao seu trabalho e reassumir suas atividades sociais cotidianas após a cirurgia é critério importante, sendo utilizado na avaliação do sucesso da operação. Entretanto, apesar da breve hospitalização após cirurgias nasais, o prolongamento

do tempo de permanência do tampão nasal compromete gravemente o conforto do paciente.

Conclusão

A inflamação da mucosa nasal e o risco de perfuração septal aumentaram com a maior duração da manutenção local do tamponamento nasal. É concebível que possa existir uma correlação entre perfuração septal e tempo de permanência do *splint* após a septoplastia.

Conflitos de interesse

Os autores declaram não haver conflitos de interesse.

Agradecimentos

A pesquisa foi financiada pelo Fundo de Pesquisas da Universidade Inonu, Malatya, Turquia.

Os autores agradecem à Nazire Bulam, especialista em bioestatística do Centro Médico da Universidade Inonu, Malatya, Turquia, que colaborou no estudo com as avaliações estatísticas.

Os autores também agradecem ao Dr. Seckin Ulualp, do Departamento de Otorrinolaringologia e Cirurgia de Cabeça e Pescoço da University of Texas Southwestern Medical Center Dallas, Texas, USA que colaborou no estudo com as avaliações estatísticas.

Referências

1. Illum P, Grymer L, Hilberg O. Nasal packing after septoplasty. *Clin Otolaryngol Allied Sci.* 1992;17:158-62.
2. Weber R, Keerl R, Hochapfel F, Draf W, Toffel PH. Packing in endonasal surgery. *Am J Otolaryngol.* 2001;22:306-20.
3. Topal O, Celik SB, Erbek S, Erbek SS. Risk of nasal septal perforation following septoplasty in patients with allergic rhinitis. *Eur Arch Otorhinolaryngol.* 2011;268:231-3.

4. Lubianca-Neto JF, Sant'anna GD, Mauri M, Arrarte JL, Brinckman CA. Evaluation of time of nasal packing after nasal surgery: a randomized trial. *Otolaryngol Head Neck Surg.* 2000;122:899-901.
5. Dowley AC, Strachan DR. Allergy to Merocel nasal packs causing septal perforation and inferior turbinate necrosis. *J Laryngol Otol.* 2001;115:735.
6. Lee HM, Lee SH, Hwang SJ. A giant pyogenic granuloma in the nasal cavity caused by nasal packing. *Eur Arch Otorhinolaryngol.* 2002;259:231-3.
7. Manstied CJ, Peterson MB. Toxic shock syndrome associated with nasal packing. *Clin Pediatr (Phila).* 1989;28:443-5.
8. Jensen PF, Kristensen S, Jull A, Johannessen N. Episodic nocturnal hypoxia and nasal packs. *Clin Otolaryngol.* 1991;16:433-5.
9. Ogretmenoglu O, Yilmaz T, Rahimi K, Aksoyek S. The effect of arterial blood gases and heart rate of bilateral nasal packing. *Eur Arch Otorhinolaryngol.* 2002;259:63-6.
10. Thomas DM, Tierney PA, Samuel D, Patel KS. Audit of pain after nasal surgery. *Ann R Coll Surg Engl.* 1996;78:380-2.
11. Ardehali MM, Bastaninejad S. Use of nasal packs and intranasal septal splints following septoplasty. *Int J Oral Maxillofac Surg.* 2009;38:1022-4.
12. Koch U, Herberhold C, Opitz HJ. Middle ear pressure after rhinoplasty surgery. *Laryngol Rhinol Otol.* 1977;56:657-61.
13. Camirand A, Doucet J, Harris J. Nose surgery (rhinoplasty) without external immobilization and without internal packing: a review of 812 cases. *Aesthetic Plast Surg.* 1998;22:245-52.
14. Lemmens W, Lemkens P. Septal sturing following nasal septoplasty, a valid alternative nasal packing? *Acta Otorhinolaryngol Belg.* 2001;55:215-21.
15. Genc E, Ergin NT, Bilezik B. Comparison of suture and nasal packing in rabbit noses. *Laryngoscope.* 2004;114:639-45.
16. McIntosh D, Cowin A, Adams D, Rayner T, Wormald PJ. The effect of dissolvable hyaluronic acid-based pack on the nasal mucosa of sheep. *Am J Rhinol.* 2002;16:85-90.
17. Maccabee MS, Trune DR, Hwang PH. Effects of topically applied biomaterials on paranasal sinus mucosal healing. *Am J Rhinol.* 2003;17:203-7.
18. Shaw CL, Dymoc RB, Cowin A, Wormald PJ. Effect of nasal packing on nasal mucosa of sheep. *J Laryngol Otol.* 2000;114:506-9.
19. Kulam M, Yuce I, Unlu Y, Tutus A, Cagli S, Ketenci I. Effect of nasal packing and haemostatic septal suture on mucociliary activity after septoplasty: an assessment by rhinoscintigraphy. *Eur Arch Otorhinolaryngol.* 2010;267:541-6.
20. Hajjioannou JK, Bizaki A, Fragiadakis G, Bourolias C, SpanakisI, Chlouverakis G, et al. Optimal time for nasal packing removal after septoplasty. A comparative study. *Rhinology.* 2007;45:68-71.