



Brazilian Journal of OTORHINOLARYNGOLOGY

www.bjorl.org



EDITORIAL

Classification of lesions inducing acquired cholesteatomas of the middle ear: a didactic suggestion[☆]



Classificação das lesões indutoras dos colesteatomas adquiridos da orelha média: uma sugestão didática

Consideramos como lesão indutora de colesteatoma adquirido toda aquela que tem o potencial, na membrana timpânica e em certas eventualidades, de evoluir para tal. Inúmeros trabalhos têm estudado o colesteatoma quanto às suas possíveis causas, características evolutivas e histológicas e tratamentos. Várias classificações têm sido propostas em relação à sua localização.^{1,2} Um consenso sobre a definição e classificação dos colesteatomas foi elaborado pela Academia Europeia de Otologia e Neuro-otologia (Eaono) e pela Sociedade Otológica Japonesa (JOS), uma vez que cada uma das instituições já tinha uma classificação distinta para essa condição clínica.³⁻⁵ Basicamente, os colesteatomas da orelha média foram classificados como congênitos e adquiridos. Os adquiridos podem ser originários da *pars tensa*, da *pars flaccida* ou indeterminados, normalmente pelo efeito da pressão negativa de uma bolsa de retração. O colesteatoma da *pars tensa* pode ser epitimânico anterior ou posterior e mesotimpânico posterior. O termo primário foi abolido e o secundário se restringiu aos colesteatomas provenientes da migração de epitélio através de perfurações pré-existentes da membrana timpânica, é de ocorrência bem mais rara.

Entretanto, em todos os trabalhos publicados, pouco se fala das características de suas lesões primordiais. Classificam-se os colesteatomas de modo descritivo e quando já se encontram estruturados: migrações de pele através de perfurações (mais raras) e regiões da membrana timpânica afetadas por pressão negativa, ou bolsas de retração sem caracterizá-los objetivamente quanto ao grau de desenvolvimento ou prognóstico (haja vista a dinâmica do processo). Necessário se faz descrever adequadamente uma

lesão inicial, de um modo de fácil percepção e memorização, pois disso podem depender uma determinada conduta, forma de acompanhamento, a premência cirúrgica e o prognóstico.

Sabemos que as palavras, às vezes, não retratam bem o que pretendemos definir. Isso é comum quando queremos explicar um achado clínico, descrever uma cirurgia ou mesmo publicar um estudo. Parecemos claros, mas, muitas vezes, não conseguimos transmitir para outros o que realmente observamos. Para facilitar essa comunicação, é comum, na anatomia ou na patologia, o uso de analogias para construir a imagem desejada. Então, por que não usarmos esses recursos para uma melhor compreensão e para que todos consigam visualizar adequadamente e com o mesmo padrão o que queremos expressar na descrição de lesões timpânicas?

Para classificar adequadamente as lesões indutoras dos colesteatomas adquiridos da orelha média (áreas de pressão negativa e bolsas de retração), temos usado uma classificação baseada em utensílios domésticos já bem conhecidos que não necessita, portanto, de um processo de memorização. Esse processo visou a facilitar um roteiro, principalmente para os alunos de graduação e residentes, inclusive a evolução, a conduta e o prognóstico em cada caso, para seu adequado acompanhamento. Evidentemente a conduta final poderá variar entre os diversos serviços de otorrinolaringologia.

Para consolidarmos nossa experiência elaboramos um questionário para os frequentadores de nosso ambulatório digital de otologia que foi submetido à aprovação do comitê de ética da instituição (2346725) após a assinatura do um termo de consentimento livre e esclarecido dos participantes.

Não foram avaliados os colesteatomas congênitos e os secundários por migração de pele por meio de uma perfuração pré-existente, raros em nossa amostra, assim

[☆] Como citar este artigo: Ribeiro FA. Classification of lesions inducing acquired cholesteatomas of the middle ear: a didactic suggestion. Braz J Otorrinolaryngol. 2018;84:529–31.

como os colesteatomas residuais e recorrentes, ambos pós-cirúrgicos.

Essa classificação com orientação didática foi levada a seis otorrinolaringologistas com diferentes graus de experiência. Um professor, um *fellow*, dois residentes de terceiro ano e dois de segundo ano. A eles foram mostradas 41 fotos digitalizadas de otoscopias, as quais deveriam ser classificadas quanto às características morfológicas propostas. O padrão para comparação foi definido pelo autor (figura 1).

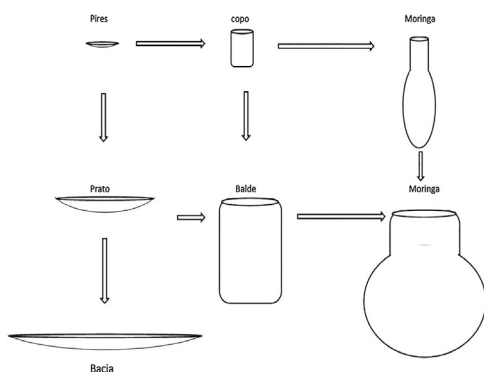


Figura 1 Evolução das lesões.

Pires

Pequeno, raso e vazio – Achado anatômico normal e frequente na região da *pars flaccida* da membrana, próxima à apófise curta do martelo. Presente em alguns indivíduos, pode ser um fator de predisposição para o aparecimento do colesteatoma da *pars flaccida*. Costuma ser bilateral. Pode se apresentar na parte tensa como um neotímpano pequeno.

Conduta – Expectante, deve ser acompanhado clinicamente se presente em um paciente com disfunção tubária, quando poderá sofrer efeito da pressão negativa e evoluir para um colesteatoma, principalmente se isso já ocorreu na orelha contralateral.

Copo

Mais fundo do que o pires, não retém pele ou secreção, pode ser uma evolução do pires na *pars flaccida* ou se apresentar na *pars tensa* como uma fase inicial de retração de um pequeno neotímpano.

Conduta – Não deve causar preocupação quando é possível ser revertido pela manobra de Valsava. Caso contrário pode ser operado (revertido mecanicamente). Nesse caso, o procedimento se baseia na colocação de um reforço na área da membrana timpânica afetada com fásia ou pericôndrio para evitar sua evolução para um colesteatoma.

Prato

De “boca” ampla, vazio, pode se encontrar na *pars flaccida*, como alargamento do pires, ou na *pars tensa*, como uma fase inicial de retração de um grande neotímpano.

Conduta – O prato na *pars flaccida* é a evolução do pires e torna-se mais perigoso devido ao possível envolvimento da

cadeia ossicular. Na *pars tensa* habitualmente é revertido com a manobra de Politzer ou Valsava. Caso contrário (adesivo) deverá ser descolado cirurgicamente e colocado um reforço com fásia, pericôndrio ou mesmo cartilagem para manter a estrutura semirrígida da membrana timpânica. Se a conduta não parecer viável devido à possível ruptura timpânica no descolamento, deve ser expectante, pois nem sempre evolui para um colesteatoma.

Balde

De “boca” ampla, mais fundo, mas ainda vazio (sem retenção de pele), é a evolução de um prato ou copo para a região aticoantral. Pode estar na *pars flaccida* (mais raro) ou ser o efeito parcial de uma retração da *pars tensa* da membrana.

Conduta – De difícil tratamento cirúrgico pelo risco de ruptura da membrana e sepultamento de pele que poderá originar um colesteatoma iatrogênico. O descolamento pode ser tentado se a lesão não estiver aderida à cadeia ossicular, que costuma estar erodida parcialmente.

Bacia

Aspiração total da membrana timpânica, atelectasia ou membrana adesiva. Começa com a retração de uma membrana atrófica, que posteriormente toca a bigorna e pode erodi-la ou aderir ao promontório.

Conduta – A depender do estágio, pode ser controlada com a inserção de um tubo de ventilação, manobra de Valsava ou de Politzer ou por um procedimento cirúrgico de reforço da membrana timpânica com fásia, pericôndrio ou cartilagem. Tende a sofrer o efeito da retração para a região atical e antro e formar um colesteatoma da *pars tensa*.

Moringa

De boca pequena em relação ao seu bojo, que é mais largo, retém, por esse motivo, pele descamada e costuma se infectar, caracteriza não mais uma bolsa de retração, mas já um colesteatoma. Pode ser evolução do pires-copo, na região da *pars flaccida*, ou de retração na *pars tensa*. O tamanho de seu bojo, se mais fundo ou mais largo, muitas vezes só pode ser determinado através de imagens (TC) ou no próprio ato cirúrgico. Tende a migrar para a região aticoantral e pode ocupar grande parte da mastoide.

Conduta – Cirúrgica. Depende do tamanho e da localização, por meio de mastoidectomia aberta (radical) ou fechada (timpanomastoidectomia). Sempre que possível esse segundo método deve ser usado para preservar a anatomia e a função da orelha média, mas pode ser problemática e dar origem a recidivas frequentes.

Indeterminado

Apresenta grande quantidade de pele migrada e infectada, não é possível determinar a origem.

Conduta – Cirúrgica, normalmente com mastoidectomia radical ou aberta.

A classificação proposta aqui pode ser usada de acordo com a localização da lesão e suas características. Por exemplo: **balde raso** na região do epítimpano anterior, ou seja, uma área de retração de um neotímpano, próximo à região da tuba auditiva, onde se observa seu fundo sem retenção de células epiteliais ou infecção. Ou **bacia** com formação de moringa sob o cabo do martelo que caracteriza uma atelectasia de toda membrana com a área de retração localizada na região atical, onde se observam descamação e secreção, caracteriza um colesteatoma. Ou ainda **pires** na *pars flácida*, que tende a formar um copo, indica uma retração com tendência a formar um colesteatoma atical.

Para cada uma das 41 figuras apresentadas, os participantes classificaram as lesões quanto à sua morfologia de acordo com a classificação proposta. O avaliador 1 foi um professor, o 2 um *fellow*, o 3 e o 4 eram residentes do terceiro ano (R3) e o 5 e o 6 residentes do segundo ano (R2). Assim, obtivemos dos seis avaliados os resultados quanto ao acerto/erro no aspecto da lesão em comparação com o padrão estabelecido pelo autor (em porcentagem):

Avaliador	Lesão
av1	87,8
av2	97,6
av3	85,4
av4	82,9
av5	90,24
av6	78,05

Podemos observar uma expressiva porcentagem de acerto entre todos os participantes, mesmo entre os menos experientes.

Creemos que, por meio dessa classificação e dos comentários sobre evolução e conduta, ficará muito mais claro, principalmente para os alunos, a noção da dinâmica e da progressão das lesões indutoras dos colesteatomas e como evitá-las. Também ficará mais fácil transmitir adequadamente a um colega médico, no prontuário, o que foi

observado. Será possível dessa forma descrever melhor um achado para futuras reavaliações e, o mais importante, valorizar as características das lesões iniciais, que, quando não tratadas, poderiam acarretar complicações de dispendioso tratamento.

Essa classificação e esse roteiro não têm a pretensão de ensinar otologia, são apenas uma sugestão didática que tem sido usada com sucesso e com grande aceitação em nosso departamento.

Conflitos de interesse

O autor declara não haver conflitos de interesse.

Referências

1. Rosito LS, Netto LF, Teixeira AR, da Costa SS. Classification of Cholesteatoma according to growth patterns. *JAMA Otolaryngol Head Neck Surg.* 2016;142:168–72.
2. Borgstein J, Gerritsma TV, Wieringa MH, Bruce IA. The Erasmus atelectasis classification: proposal of a new classification for atelectasis of the middle ear in children. *Laryngoscope.* 2007;117:1255–9. PMID: 17603325.
3. Tono T, Sakagami M, Kojima H, Yamamoto Y, Matsuda K, Komori M, et al. Staging and classification criteria for middle ear cholesteatoma proposed by the Japan Otological Society. *Auris Nasus Larynx.* 2017;44:135–40.
4. Olszewska E, Rutkowska J, Özgürin N. Consensus-based recommendations on the definition and classification of cholesteatoma. *J Int Adv Otol.* 2015:81–7.
5. Yung M, Tono T, Olszewska E, Yamamoto Y, Sudhoff H, Sakagami M, et al. EAONO/JOS Joint Consensus Statements on the definitions, classification and staging of middle ear cholesteatoma. *J Int Adv Otol.* 2017;13:1–8.

Fernando de Andrade Quintanilha Ribeiro
 Faculdade de Medicina da Santa Casa de São Paulo,
 São Paulo, SP, Brasil
 E-mail: quintanilha.f@uol.com.br