



ARTIGO ORIGINAL

Comparison of temporal muscle fascia and tragal cartilage perichondrium in endoscopic type 1 tympanoplasty with limited elevation of tympanomeatal flap[☆]



Kadir Özdamar  ^{a,*} e Alper Sen  ^b

^a Private Lotus Hospital, Department of Otorhinolaryngology, Head and Neck Surgery, Şanlıurfa, Turquia

^b Harran University, Medical Faculty, Department of Otorhinolaryngology, Head and Neck Surgery, Şanlıurfa, Turquia

Recebido em 10 de março de 2019; aceito em 26 de junho de 2019

Disponível na Internet em 27 de junho de 2020

KEYWORDS

Endoscopic tympanoplasty;
Tympanomeatal flap;
Perichondrium;
Temporal muscle fascia

Abstract

Introduction: Elevation of tympanomeatal flap is one of the basic steps of tympanoplasty. A satisfactory level of anatomic and functional success can be achieved by using different grafts with limited tympanomeatal flap elevation.

Objectives: We aimed to compare the anatomic and functional success of tragal cartilage perichondrium and temporal muscle fascia in cases of endoscopic type 1 tympanoplasty performed with limited tympanomeatal flap elevation.

Methods: In total, 81 cases (33 females, 48 males, mean age 22.1 ± 10.1 years, interval 18-49 years) which underwent transcanal endoscopic type 1 tympanoplasty with limited elevation of tympanomeatal flap were included the present study. All cases were divided into two groups as tragal cartilage perichondrium (group A) and temporal muscle fascia (group B). The comparison of the groups were made considering the pre- and postoperative air-bone gap and the tympanic membrane status.

Results: There was no statistically significant difference between Group A and Group B in preoperative and in postoperative air-bone gap values ($p = 0.608$ and 0.529 , respectively). In Group A and group B, postoperative air-bone gap values demonstrated significant decrease compared to the preoperative values ($p = 0.0001$). Group A and group B did not demonstrate significant differences between postoperative improvements of air-bone gap values ($p = 0.687$). Graft retention

DOI se refere ao artigo: <https://doi.org/10.1016/j.bjorl.2019.06.014>

[☆] Como citar este artigo: Özdamar K, Sen A. Comparison of temporal muscle fascia and tragal cartilage perichondrium in endoscopic type 1 tympanoplasty with limited elevation of tympanomeatal flap. Braz J Otorhinolaryngol. 2020;86:483–9.

* Autor para correspondência.

E-mail: drkadirozdamar@hotmail.com (K. Özdamar).

A revisão por pares é da responsabilidade da Associação Brasileira de Otorrinolaringologia e Cirurgia Cérvico-Facial.

PALAVRAS-CHAVE

Timpanoplastia endoscópica;
Retalho timpanomeatal;
Pericôndrio;
Fáscia do músculo temporal

success was 92.6% in group A while it was 90.0% in group B. There was no statistically significant difference between the groups in terms of graft retention success ($p=0.166$).

Conclusion: In accordance with the results of this study, we believe that both tragal cartilage perichondrium and temporal muscle fascia, and also limited tympanomeatal flap elevation in endoscopic tympanoplasty are all eligible for safe and successful surgery.

© 2019 Associação Brasileira de Otorrinolaringologia e Cirurgia Cérvico-Facial. Published by Elsevier Editora Ltda. This is an open access article under the CC BY license (<http://creativecommons.org/licenses/by/4.0/>).

Comparação entre fáscia do músculo temporal e pericôndrio de cartilagem tragal na timpanoplastia endoscópica tipo 1 com descolamento limitado do retalho timpanomeatal

Resumo

Introdução: O descolamento do retalho timpanomeatal é uma das etapas básicas da timpanoplastia. Um nível satisfatório de sucesso na restauração anatômica e funcional pode ser alcançado com o uso de diferentes enxertos e descolamento limitado do retalho timpanomeatal. *Objetivos:* Comparar os resultados anatômicos e funcionais entre o uso de pericôndrio de cartilagem tragal e de fáscia do músculo temporal em timpanoplastias endoscópicas tipo 1 feitas com descolamento limitado do retalho timpanomeatal.

Método: Foram incluídos no estudo 81 pacientes (33 mulheres, 48 homens, média de $22,1 \pm 10,1$ anos, variação de 18-49 anos), submetidos a timpanoplastia endoscópica transcanal tipo 1 com descolamento limitado do retalho timpanomeatal. Todos os casos foram divididos em dois grupos: pericôndrio da cartilagem tragal (grupo A) e fáscia do músculo temporal (grupo B). Na comparação dos grupos consideraram-se o *gap* aéreo-ósseo, pré e pós-operatório, e a condição da membrana timpânica.

Resultados: Não houve diferença estatisticamente significativa entre os grupos A e B no pré e pós-operatório ($p=0,608$ e $0,529$, respectivamente). Nos grupos A e B, os valores do *gap* aéreo-ósseo no pós-operatório demonstraram redução significativa em relação aos valores pré-operatórios ($p=0,0001$). Os grupos A e B não demonstraram diferenças significantes entre as medidas pré e pós-operatórias dos valores dos *gaps* ($p=0,687$). O sucesso da retenção do enxerto foi de 92,6% no grupo A, enquanto no grupo B foi de 90,0%, não ocorreu diferença estatisticamente significativa entre os grupos ($p=0,166$).

Conclusão: De acordo com os resultados deste estudo, acreditamos que tanto o pericôndrio da cartilagem tragal como a fáscia do músculo temporal, usados com descolamento limitado do retalho timpanomeatal na timpanoplastia endoscópica, são elegíveis para uma cirurgia segura e bem-sucedida.

© 2019 Associação Brasileira de Otorrinolaringologia e Cirurgia Cérvico-Facial. Publicado por Elsevier Editora Ltda. Este é um artigo Open Access sob uma licença CC BY (<http://creativecommons.org/licenses/by/4.0/>).

Introdução

A timpanoplastia é um procedimento cirúrgico feito para corrigir a perda auditiva pela reparação da perfuração da membrana timpânica.^{1,2} A timpanoplastia pode ser feita por meio de diferentes técnicas e enxertos. Embora não haja consenso sobre a técnica cirúrgica e a seleção do enxerto, a experiência e as preferências do cirurgião são preponderantes.³

Desenvolvimentos relacionados à timpanoplastia ocorrem de forma contínua e rápida na cirurgia otológica moderna. Na literatura, há um número consideravelmente elevado de estudos relacionados à timpanoplastia. Técnicas de timpanoplastia e escolha do enxerto constituem os principais tópicos desses estudos.⁴⁻⁶

Com o desenvolvimento e uso generalizado de técnicas modernas de timpanoplastia, o sucesso da timpanoplastia ocorre em mais de 90% dos casos.^{7,8} As técnicas modernas de timpanoplastia começaram com o uso de microscópios e hoje o método de timpanoplastia endoscópica é definido de acordo com os princípios da cirurgia minimamente invasiva. O uso da timpanoplastia endoscópica começou nos anos 1990 e tornou-se popular na otologia. Endoscopicamente, o retalho timpanomeatal pode ser descolado pela via transcanal, embora a timpanoplastia também possa ser feita sem o descolamento do retalho timpanomeatal. As estruturas anatômicas da orelha média, o espaço epitimpanico anterior e posterior, o seio timpânico e o recesso da fáscia podem ser mais bem visualizados pelo método endoscópico.⁹

O descolamento do retalho timpanomeatal é uma das etapas básicas da timpanoplastia.¹⁰ Diferentes incisões foram relatadas na literatura para o descolamento do retalho timpanomeatal. O descolamento do retalho de base superior com incisão radial é frequentemente a opção preferida.^{11,12} O tamanho do retalho timpanomeatal a ser descolado varia, depende do tamanho da perfuração. Ayache¹¹ definiu diferentes tipos de incisão no retalho timpanomeatal de acordo com o tamanho e a localização da perfuração. Um nível satisfatório de sucesso anatômico e funcional pode ser alcançado com o uso de diferentes enxertos com descolamento limitado do retalho timpanomeatal.

Neste estudo, comparou-se o sucesso da recuperação anatômica e funcional obtida com pericôndrio da cartilagem tragal e da fásia do músculo temporal na timpanoplastia endoscópica tipo 1 feita com descolamento limitado do retalho timpanomeatal.

Método

Este estudo clínico retrospectivo foi feito entre janeiro de 2014 e janeiro de 2018 no departamento de otorrinolaringologia, com 81 pacientes (33 mulheres, 48 homens, média de $22,1 \pm 10,1$ anos, intervalo de 18-49) submetidos à timpanoplastia endoscópica tipo 1 transcanal com descolamento limitado do retalho timpanomeatal, cujo escore do *Middle Ear Risk Index* (MERI) era de 1-3. O estudo foi aprovado pelo comitê de ética do mesmo hospital (registro n° 2018/11/05-11-E45058). O estudo foi feito de acordo com os Princípios da Declaração de Helsinque e Diretrizes para Boas Práticas Clínicas.

Foram incluídos no estudo pacientes submetidos à timpanoplastia endoscópica tipo 1, com descolamento limitado do retalho timpanomeatal, acima de 18 anos e acompanhados em nossa clínica havia pelo menos seis meses. Foram excluídos do estudo: timpanoplastias que não a do tipo 1; timpanoplastias endoscópicas sem descolamento do retalho timpanomeatal; timpanoplastia microscópica; pacientes com mastoidectomia, defeitos da cadeia ossicular, colesteatoma, timpanoesclerose; pacientes que haviam sido submetidos à cirurgia anterior de timpanoplastia; e pacientes que não continuaram com os seguimentos regularmente.

Todos os pacientes foram acompanhados em nossa clínica por pelo menos 12 meses antes da cirurgia e foram submetidos a tomografia computadorizada e exame audiológico antes da cirurgia. Todos foram operados sob anestesia geral dentro dos princípios bem conhecidos da cirurgia otológica.

Foram registrados: idade, sexo, orelha operada, tamanho da perfuração da membrana timpânica, tipo de enxerto usado, doenças e condição da orelha média, resultados do exame audiológico pré e pós-operatório, condição do enxerto durante o seguimento pós-operatório e períodos de acompanhamento de todos os casos. Os dados foram obtidos por escaneamento dos arquivos dos pacientes no sistema de registros do hospital. A condição da orelha média dos pacientes foi avaliada previamente com o escore MERI, desenvolvido por Becvarovski e Kartush.¹³ Nosso objetivo foi evitar o viés entre os grupos e fornecer a padronização dos casos com o escore MERI. Casos com escores MERI >5 foram

excluídos do estudo. As perfurações da membrana timpânica foram classificadas em total (100%), subtotal (> 50%), abaixo de 50% (média).

Os casos incluídos no estudo foram divididos em dois grupos de acordo com o tipo de enxerto usado. Todos os casos foram divididos em dois grupos: pericôndrio da cartilagem tragal (Grupo A) e fásia do músculo temporal (Grupo B). O tipo de enxerto usado na timpanoplastia foi determinado de acordo com a experiência e a preferência dos cirurgiões (um cirurgião usou apenas o pericôndrio da cartilagem tragal, enquanto outro cirurgião usou apenas a fásia do músculo temporal como enxerto). Todas as cirurgias foram feitas por dois cirurgiões da clínica, de acordo com os princípios bem estabelecidos da cirurgia otológica. A perfuração da membrana timpânica foi avaliada endoscopicamente em todos os casos antes da extração dos enxertos. Em todos os casos foram usados o endoscópio rígido de 3 mm x18 cm (Karl Storz Hopkins II®) e o monitor Karl Storz 24 INCH Full HD®. Os enxertos foram obtidos depois que as bordas da perfuração foram desbridadas. Em todos os casos, a orelha média foi abordada após o retalho timpanomeatal ter sido descolado 5 mm lateralmente ao ânulo timpânico. A cadeia ossicular foi inspecionada na orelha média. No Grupo A, os enxertos foram obtidos do pericôndrio anterior e posterior da cartilagem tragal, foi preservada a cartilagem tragal. Os enxertos obtidos foram posicionados de acordo com a técnica de *over-underlay* após serem modelados para se ajustar à perfuração da membrana timpânica, verificou-se a cadeia ossicular. O retalho timpanomeatal foi então colocado (fig. 1 A-E). No Grupo B, os enxertos foram obtidos através de incisão supra-auricular de 2 a 3 cm da fásia do músculo temporal. Os enxertos obtidos foram posicionados de forma a fechar a perfuração com a técnica *over-underlay* após ser moldados para se ajustar à perfuração da membrana timpânica, verificou-se a cadeia ossicular. O retalho timpanomeatal foi reposicionado (fig. 2 A-E). A incisão supra-auricular foi suturada de acordo com o plano anatômico. *Gelfoam* foi usado como suporte para os enxertos medial e lateralmente.

As suturas dos casos no grupo de fásia foram removidas na primeira semana do pós-operatório. Em todos os casos, as partículas de *gelfoam* que permaneceram no canal auditivo externo na terceira semana de pós-operatório foram aspiradas para melhor inspeção da membrana timpânica. A condição da membrana timpânica foi registrada no 1°, 3° e 6° mês de pós-operatório e os resultados da audiometria de tons puros no 6° mês de pós-operatório. Na comparação dos grupos consideraram-se o GAO pré e pós-operatório e a condição da membrana timpânica. A membrana timpânica intacta, sem retração ou lateralização, e o GAO com redução abaixo de 20 dB, foram usados como critérios de sucesso. No cálculo do GAO considerou-se o valor médio de quatro frequências (0,5, 1, 2 e 4 kHz).

Análise estatística

Para as análises estatísticas, usou-se o *software* NCSS (*Number Cruncher Statistical System*) 2007 (Kaysville, Utah, EUA). Para a avaliação dos dados do estudo, foram usados métodos estatísticos descritivos (média, desvio-padrão, mediana, frequência, taxa, mínimo, máximo). O teste *t* de

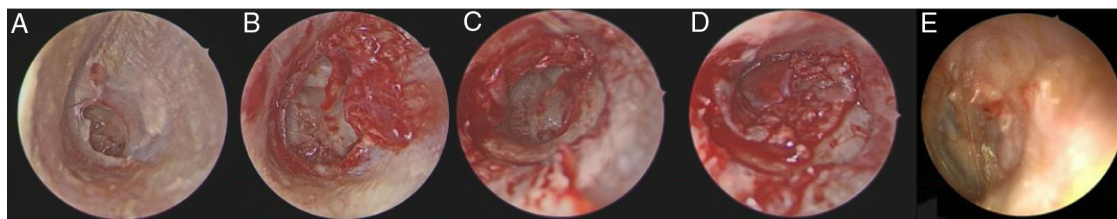


Figura 1 (A-E) Etapas cirúrgicas pré e pós-operatória do Grupo A. (A) Vista pré-operatória da perfuração da membrana timpânica. (B) Após escarificação das bordas da perfuração. (C) descolamento limitado do retalho timpanomeatal. (D) Os enxertos foram colocados de maneira apropriada com a técnica de *over-underlay*. (E) Vista da membrana timpânica no 6º mês de pós-operatório.

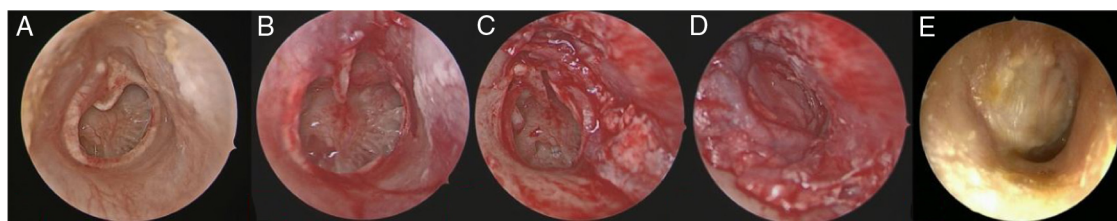


Figura 2 (A-E) Etapas cirúrgicas pré e pós-operatória do Grupo B. (A) Vista pré-operatória da perfuração da membrana timpânica. (B) Após escarificação das bordas da perfuração. (C) descolamento limitado do retalho timpanomeatal. (D) Os enxertos foram colocados de maneira apropriada com a técnica de *over-underlay*. (E) Vista da membrana timpânica no 6º mês de pós-operatório.

Student foi usado para comparação de dados quantitativos com distribuição normal entre os dois grupos e o teste U de Mann-Whitney foi usado para a comparação de variáveis que não apresentaram distribuição normal. O teste para amostras pareadas foi usado para comparar as avaliações pós-operatórias e pré-operatórias. O teste do qui-quadrado de Pearson e o teste de Fisher Freeman Halton foram usados para comparar dados qualitativos. A significância foi avaliada em $p < 0,05$.

Resultados

A timpanoplastia foi feita no lado direito em 44,4% ($n = 36$) dos pacientes e no lado esquerdo em 55,6% ($n = 45$). Havia 41 casos no Grupo A e 40 casos no Grupo B. O período de acompanhamento de todos os casos variou entre seis e 40 meses e o período médio de acompanhamento foi de $20,1 \pm 8,6$ meses. Os tempos de cirurgia foram $54,46 \pm 8,22$ minutos no Grupo A e $53,34 \pm 9,04$ minutos no Grupo B.

Tabela 1 Comparação dos dados dos indivíduos de cada grupo

Variáveis	Grupo A(Pericôndrio)($n = 41$)	Grupo B(Fáscia)($n = 40$)	p
Idade (anos)	$22,10 \pm 9,26$	$21,68 \pm 11,40$	0,862 ^a
Gênero			0,386 ^c
Feminino	18 (43,9%)	15 (37,5%)	
Masculino	23 (56,1%)	25 (62,5%)	
Lado operado			0,392 ^c
Direito	18 (43,9%)	18 (45,0%)	
Esquerdo	23 (56,1%)	22 (55,0%)	
Escore MERI	$2,01 \pm 0,92$	$2,26 \pm 1,08$	0,390 ^b
Enxerto intacto			0,797 ^c
Perfuração	3 (7,4%)	4 (10,0%)	
Intacta	38 (92,6%)	36 (90,0%)	
Tamanho da perfuração			
Médio (25?50)	25 (60,9%)	26 (65,0%)	0,210 ^a
Total (100%)	2 (4,9%)	1 (2,5%)	0,620 ^a
Subtotal (> 50)	14 (34,2%)	13 (32,5%)	0,179 ^a
Tempo médio de cirurgia (minutos)	$54,46 \pm 8,22$	$53,34 \pm 9,04$	0,532 ^d
Tempo médio de seguimento (meses)	$20,1 \pm 8,62$	$21,8 \pm 13,01$	0,213 ^d

^a Teste para amostras independentes.

^b Correção de continuidade de Yates.

^c Teste exato de Fisher.

^d Teste U de Mann-Whitney.

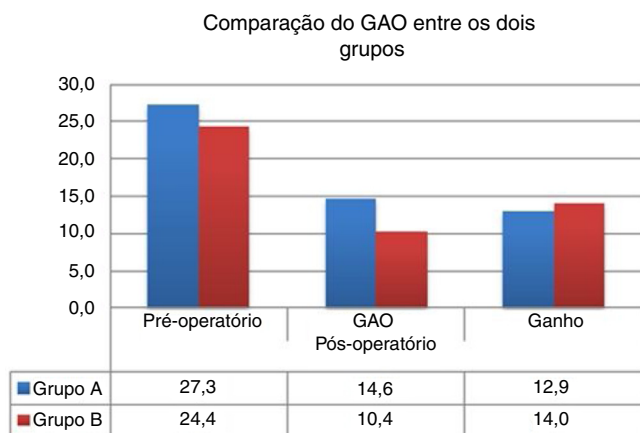
Tabela 2 Comparação do *gap* aéreo-ósseo (GAO) e ganhos auditivos entre os dois grupos no pré e pós-operatório

<i>Gap</i> aéreo-ósseo	GAO Pré-operatório (dB)	GAO Pós-operatório (dB)	<i>p</i> ^a	Ganho (mediana)	<i>p</i> ^b
Grupo; média ± DP					0,687
Grupo A (n = 41)	27,3 ± 4,7	14,60 ± 6,2	0,001 ^c	12,90 ± 4,88	
Grupo B (n = 40)	28,1 ± 6,4	12,5 ± 7,2	0,001 ^c	15,60 ± 6,98	
<i>p</i> ^b	0,608	0,592			

^a Teste de amostras pareadas. Comparação do GAO entre dois grupos no pré e pós-operatório.

^b Teste U de Mann-Whitney. Comparação entre os dois grupos em termos de ganho.

^c *p* < 0,01.

**Figura 3** Comparação do GAO entre os dois grupos.

Não houve diferenças estatisticamente significativas nas distribuições de idade, sexo, grupos, duração do seguimento, escores MERI, tempos de cirurgia e tamanhos de perfuração (todos os valores de *p* > 0,05) (tabela 1).

O *gap* aéreo-ósseo pré-operatório médio no Grupo A foi de 27,3 ± 4,7 dB e o *gap* aéreo-ósseo médio pós-operatório foi de 14,60 ± 6,2 dB. O GAO pré-operatório médio no Grupo B foi de 28,1 ± 6,4 dB e o GAO pós-operatório médio foi de 12,5 ± 7,2 dB. Não houve diferença estatisticamente significativa entre o Grupo A e o Grupo B em relação aos valores do *gap* aéreo-ósseo nos períodos pré-operatórios (*p* = 0,608). Não houve diferença estatisticamente significativa entre os valores do intervalo aéreo-ósseo no período pós-operatório do grupo A e do grupo B (*p* = 0,529). No grupo A, os valores do GAO no pós-operatório demonstraram redução significativa em relação aos valores pré-operatórios (*p* = 0,0001). No grupo B, os valores do GAO no pós-operatório demonstraram redução significativa em relação aos valores pré-operatórios (*p* = 0,0001). O Grupo A e o Grupo B não demonstraram diferenças significantes entre as melhorias pós-operatórias dos valores do *gap* aéreo-ósseo (*p* = 0,687) (tabela 2).

A taxa de sucesso na retenção do enxerto foi de 92,6% no Grupo A, enquanto no Grupo B foi de 90,0%. Não houve diferença estatisticamente significativa entre os grupos quanto ao sucesso da retenção do enxerto (*p* = 0,166) (tabela 3) (fig. 3).

Discussão

Avanços relacionados à timpanoplastia, um dos procedimentos cirúrgicos otológicos mais comuns em clínicas otológicas, ocorrem de forma contínua.^{1,3} Os otologistas têm explorado

novas técnicas e métodos para aumentar o sucesso da timpanoplastia e reduzir os casos de revisão. Com os avanços tecnológicos na área médica, tornou-se possível reduzir a duração das cirurgias, melhorar os índices de sucesso e a qualidade de vida após as intervenções cirúrgicas. Com o início do uso da técnica endoscópica na cirurgia de orelha média, foi desenvolvido o conceito de cirurgia minimamente invasiva. Estudos determinaram que a cirurgia endoscópica otológica era confiável, com complicações e morbidade mínimas.^{2,3}

O principal fator que afeta o sucesso da retenção do enxerto na timpanoplastia é o sistema de suprimento sanguíneo e a neovascularização, a qual alimenta o enxerto.¹⁰ Em situações em que o suprimento de sangue arterial do enxerto é interrompido, o insucesso será inevitável. Em um estudo no qual Applebaum e Deutsch¹⁴ investigaram a vascularização dinâmica da membrana timpânica através da angiofluoresceinografia, foi relatado que o suprimento sanguíneo arterial do quadrante posterior da membrana timpânica originava-se principalmente dos vasos maleolares e do ânulo e que o quadrante posterior da membrana timpânica apresentava uma perfusão mais rica do que o quadrante anterior. Os mesmos autores detectaram que o fluxo sanguíneo para o quadrante anterior da membrana timpânica provinha principalmente dos vasos sanguíneos que se ramificavam do ânulo e que era consistentemente menor que o do quadrante posterior. Em seu estudo, Hellström et al.¹⁵ relataram que, após ficar represado na artéria carótida externa, nos estágios iniciais, o corante apareceu pela primeira vez nos vasos maleolares e do ânulo.

Nos estudos feitos, presumiu-se que, nos casos com descolamento limitado do retalho timpanomeatal, a perfusão sanguínea seria interrompida com menor frequência e o sucesso da retenção do enxerto seria maior. Com a continuação da perfusão sanguínea, a cicatrização das feridas cirúrgicas seria rápida e o sucesso da retenção do enxerto aumentaria. Incisões limitadas causariam menos perturbações na continuidade do ânulo e do retalho timpanomeatal. Além disso, sugeriu-se que essa técnica poderia evitar complicações relacionadas à dissecação do ânulo e reduzir as perfurações residuais, especialmente as anteriores.^{10,11} Na timpanoplastia endoscópica com cartilagem feita por Kaya et al.,¹⁰ foi relatado que o descolamento limitado do retalho timpanomeatal era um método seguro com complicações mínimas.

Ayache,¹¹ de acordo com o tamanho e a localização da perfuração na timpanoplastia endoscópica, definiu diferentes tipos de incisões. O autor citado relatou que uma incisão radial de até 80% do ânulo seria suficiente para perfurações

Tabela 3 Comparação das taxas de sucesso entre os grupos

	Grupo A (n = 41)	Grupo B (n = 40)	p
Sucesso da retenção do enxerto	92,6% (38)	90,0% (36)	0,166 ^a
Sucesso auditivo (GAO ≤ 20 dB)	87,80% (36)	92,5% (37)	0,422 ^a

^a Teste exato de Fisher

maiores e mais anteriores. Embora o descolamento limitado do retalho timpanomeatal seja um fator importante para o sucesso do enxerto, a limitação na avaliação de estruturas da orelha média e do sistema da cadeia ossicular pode levar à redução da sua aplicação pelos cirurgiões. Além disso, como a timpanoplastia endoscópica tem uma certa curva de aprendizado, ela pode se mostrar inicialmente como uma cirurgia de maior duração.^{5,16} No entanto, apesar de envolver uma incisão limitada, devido à natureza flexível do enxerto e do retalho timpanomeatal, esses fatores restritivos podem se tornar relativamente menos desafiadores. Com a experiência do cirurgião, esses fatores limitantes serão eliminados com o tempo.

Neste estudo, o sucesso dos enxertos foi comparado na timpanoplastia endoscópica feita com descolamento limitado do retalho timpanomeatal. Observou-se que os enxertos pericondrial e fascial apresentaram sucesso anatômico e funcional semelhante. A taxa de sucesso na retenção do enxerto foi consistente com os resultados das cirurgias de timpanoplastia endoscópica e microscópica feitas em outros estudos.^{4,6,17,18} O enxerto de pericôndrio da cartilagem tragal e a fásia do músculo temporal pode ser usado de forma segura na timpanoplastia endoscópica. Além disso, para todos os tipos de perfuração, observou-se que a descolamento limitado do retalho timpanomeatal não foi um fator restritivo à cirurgia.

Em cirurgias feitas de acordo com os princípios básicos da timpanoplastia endoscópica, a escolha da descolamento limitado do retalho timpanomeatal não gerou resultados negativos em termos de sucesso cirúrgico. Além disso, em nosso estudo anterior sobre timpanoplastia endoscópica transcanal em pacientes pediátricos, não fizemos descolamento do retalho timpanomeatal.¹⁹ As taxas de sucesso de retenção do enxerto foram de 94,7% e 90,5% para os enxertos de pericôndrio e fásia no estudo anterior. As taxas de sucesso no presente estudo foram relativamente inferiores às do estudo anterior. Essa condição pode ser explicada pelo descolamento limitado do retalho timpanomeatal. Acreditamos que as taxas de sucesso na retenção do enxerto diminuem com maiores descolamentos do retalho timpanomeatal durante a timpanoplastia endoscópica.

Os casos com relatos de resultados durante um período relativamente longo (pós-operatório de seis meses) representam um dos pontos fortes deste estudo. Na literatura não houve estudo anterior que comparasse o sucesso de dois enxertos com descolamento limitado do retalho timpanomeatal na timpanoplastia endoscópica e o fato de este ter sido o primeiro estudo sobre o assunto o torna interessante para o leitor. Outros pontos fortes incluem a implantação rigorosa dos critérios de inclusão e o fato de que não houve dados nas características demográficas que levassem a um viés entre os grupos de estudo com efeitos negativos sobre o

trabalho. Além disso, a padronização dos casos com o escore MERI possibilitou a prevenção de viés entre os grupos.

Embora este estudo tenha relatado dados muito valiosos, houve algumas limitações. A natureza retrospectiva do estudo e o número relativamente pequeno de casos foram as principais limitações. A inclusão de dois cirurgiões no estudo também foi considerada como uma limitação. No entanto, o fato de ambos os cirurgiões terem mais de cinco anos de experiência em cirurgia otológica e terem operado de acordo com os princípios da cirurgia otológica endoscópica reduziu relativamente o impacto negativo do trabalho de diferentes cirurgiões nos resultados cirúrgicos. Considerando o exposto acima, mais estudos prospectivos randomizados, com maior número de pacientes, serão necessários.

Conclusão

De acordo com os resultados deste estudo, acreditamos que tanto o pericôndrio da cartilagem tragal quanto a fásia do músculo temporal, usados com descolamento limitado do retalho timpanomeatal na timpanoplastia endoscópica, constituem procedimentos elegíveis para uma cirurgia segura e bem-sucedida.

Conflitos de interesse

Os autores declaram não haver conflitos de interesse.

Referências

- Mohanty S, Manimaran V, Umamaheswaran P, Jeyabalakrishnan S, Chelladurai S. Endoscopic cartilage versus temporalis fascia grafting for anterior quadrant tympanic perforations — A prospective study in a tertiary care hospital. *Auris Nasus Larynx*. 2018;45:936–42.
- Yegin Y, Yazıcı ZM, Çelik M, Güneş S, Sayın I, Kayhan FT. Comparison of temporalis fascia muscle and full-thickness cartilage grafts in type 1 tympanoplasties. *Int J Clin Exp Med*. 2016;9:8731–6.
- Khan MM, Parab SR. Endoscopic cartilage tympanoplasty: a two-handed technique using an endoscope holder. *Laryngoscope*. 2016;126:1893–8.
- Huang TY, Ho KY, Wang LF, Chien CY, Wang HM. A comparative study of endoscopic and microscopic approach type 1 tympanoplasty for simple chronic otitis media. *J Int Adv Otol*. 2016;12:28–31.
- Tseng CC, Lai MT, Wu CC, Yuan SP, Ding YF. Learning curve for endoscopic tympanoplasty: Initial experience of 221 procedures. *J Chin Med Assoc*. 2017;80:508–14.
- Dabholkar JP, Vora K, Sikdar A. Comparative study of underlay tympanoplasty with temporalis fascia and tragal perichondrium. *Indian J Otolaryngol Head Neck Surg*. 2007;59:116–9.

7. Jalali MM, Motasaddi M, Kouhi A, Dabiri S, Soleimani R. Comparison of cartilage with temporalis fascia tympanoplasty: A meta-analysis of comparative studies. *Laryngoscope*. 2017;127:2139–48.
8. Yang T, Wu X, Peng X, Zhang Y, Xie S, Sun H. Comparison of cartilage graft and fascia in type 1 tympanoplasty: systematic review and meta-analysis. *Acta Otolaryngol*. 2016;136:1085–90.
9. Hunter JB, O'Connell BP, Rivas A. Endoscopic techniques in tympanoplasty and stapes surgery. *Curr Opin Otolaryngol Head Neck Surg*. 2016;24:388–94.
10. Kaya I, Turhal G, Ozturk A, Gode S, Bilgen C, Kirazli T. Results of endoscopic cartilage tympanoplasty procedure with limited tympanomeatal flap incision. *Acta Otolaryngol*. 2017;137:1174–7.
11. Ayache S. Cartilaginous myringoplasty: the endoscopic transcanal procedure. *Eur Arch Otorhinolaryngol*. 2013;270:853–60.
12. Harugop AS, Mudhol RS, Godhi RA. A comparative study of endoscope assisted myringoplasty and microscope assisted myringoplasty. *Indian J Otolaryngol Head Neck Surg*. 2008;60:298–302.
13. Becvarovski Z, Kartush JM. Smoking and tympanoplasty: implications for prognosis and the Middle Ear Risk Index (MERI). *Laryngoscope*. 2001;111:1806–11.
14. Applebaum EL, Deutsch EC. An endoscopic method of tympanic membrane fluorescein angiography. *Ann Otol Rhinol Laryngol*. 1986;95:439–43.
15. Hellström S, Spratley J, Eriksson PO, Pais-Clemente M. Tympanic membrane vessel revisited: a study in an animal model. *Otol Neurotol*. 2003;24:494–9.
16. Doğan S, Bayraktar C. Endoscopic tympanoplasty: learning curve for a surgeon already trained in microscopic tympanoplasty. *Eur Arch Otorhinolaryngol*. 2017;274:1853–8.
17. Kozin ED, Gulati S, Kaplan AB, Lehmann AE, Remenschneider AK, Landegger LD, et al. Systematic review of outcomes following observational and operative endoscopic middle ear surgery. *Laryngoscope*. 2015;125:1205–14.
18. Kuo CH, Wu HM. Comparison of endoscopic and microscopic tympanoplasty. *Eur Arch Otorhinolaryngol*. 2017;274:2727–32.
19. Sen A, Özdamar K. Which graft should be used for the pediatric transcanal endoscopic type 1 tympanoplasty? A comparative clinical study. *Int J Pediatr Otorhinolaryngol*. 2019;121:76–80.