



ARTIGO ORIGINAL

Traumatic perforations of the tympanic membrane: immediate clinical recovery with the use of bacterial cellulose film[☆]



Ana Mariana de Moraes Rebello Pinho ^{a,*}, Carolina Christofani Sian Kencis ^a,
Dino Rafael Pérez Miranda ^a e Osmar Mesquita de Sousa Neto ^b

^a Santa Casa de Misericórdia de São Paulo, São Paulo, SP, Brasil

^b Santa Casa de Misericórdia de São Paulo, Faculdade de Ciências Médicas, São Paulo, SP, Brasil

Recebido em 12 de setembro de 2018; aceito em 11 de maio de 2019

Disponível na Internet em 17 de outubro de 2020

KEYWORDS

Perforation of the tympanic membrane;
Bacterial cellulose;
Audiometry

Abstract

Introduction: Perforation of the tympanic membrane is a reasonably frequent diagnosis in otorhinolaryngologists' offices. The expectant management is to wait for spontaneous healing, which usually occurs in almost all cases in a few weeks. However, while waiting for healing to be completed, the patients may experience uncomfortable symptoms. Although some research suggests the use of various materials to aid in the recovery of the tympanic membrane, none presented robust evidence of improvement in the cicatricial process. Nevertheless, the occlusion of the perforation with some material of specific texture and resistance can alleviate the patients' symptoms and accelerate the healing process.

Objective: To evaluate the clinical (symptomatic and functional) improvement after the placement of bacterial cellulose film (Bionext[®]) on tympanic membrane perforations (traumatic).

Methods: We evaluated 24 patients, victims of traumatic perforations of the tympanic membrane, who were evaluated in the Otorhinolaryngology Emergency Room. Following otoscopy and audiometric examination was performed, before and after the use of cellulose film occluding the tympanic membrane perforation.

DOI se refere ao artigo: <https://doi.org/10.1016/j.bjorl.2019.05.001>

[☆] Como citar este artigo: Pinho AM, Kencis CC, Miranda DR, Neto OM. Traumatic perforations of the tympanic membrane: immediate clinical recovery with the use of bacterial cellulose film. Braz J Otorhinolaryngol. 2020;86:727–33.

* Autor para correspondência.

E-mail: anampinho@hotmail.com (A.M. Pinho).

A revisão por pares é da responsabilidade da Associação Brasileira de Otorrinolaringologia e Cirurgia Cérvico-Facial.

PALAVRAS-CHAVE

Perfuração da membrana timpânica;
Celulose bacteriana;
Audiometria

Results: Twenty-four patients were included, whose degree of overall discomfort caused by the tympanic membrane perforation and the presence of symptoms of autophonia, ear fullness and tinnitus were investigated. The mean score attributed to the overall annoyance caused by tympanic membrane perforation was 7.79, decreasing to a mean value of 2.25 after the film application. Symptom evaluation also showed improvement after using the film: autophonia decreased from a mean value of 6.25 to 2.08, tinnitus from 7 to 1.92 and ear fullness from 7.29 to 1.96. The auditory analysis showed mean threshold values still within the normal range at low and medium frequencies, with slight hearing loss at acute frequencies, but with significant improvement at all frequencies, with the exception of 8000 Hz, after film use.

Conclusion: The use of bacterial cellulose film fragment on traumatic perforations of the tympanic membrane promoted immediate functional and symptomatic recovery in the assessed patients.

© 2020 Published by Elsevier Editora Ltda. on behalf of Associação Brasileira de Otorrinolaringologia e Cirurgia Cérvico-Facial. This is an open access article under the CC BY license (<http://creativecommons.org/licenses/by/4.0/>).

Perfurações traumáticas da membrana timpânica: recuperação clínica imediata com o uso de fragmento de celulose bacteriana

Resumo

Introdução: A perfuração da membrana timpânica é uma condição clínica relativamente frequente em consultórios de otorrinolaringologistas. A conduta é quase sempre expectante, aguardando cicatrização espontânea, que costuma ocorrer na quase totalidade dos casos em algumas semanas. No entanto, enquanto não se completa, os pacientes mantêm sintomas desconfortáveis. Embora algumas pesquisas sugiram o uso de materiais diversos para auxiliar na recuperação da membrana timpânica, nenhuma apresentou evidência substancial de melhoria no processo cicatricial. Por outro lado, a oclusão da perfuração com alguns materiais de textura e resistência específicas poderia aliviar os sintomas dos pacientes durante o processo cicatricial.

Objetivo: Avaliar a melhoria clínica (sintomática e funcional) após a colocação de película de celulose bacteriana (Bionext®) sobre a perfuração da membrana timpânica (traumática).

Método: Foram avaliados pacientes com perfurações traumáticas da membrana timpânica que deram entrada no pronto-socorro de otorrinolaringologia. Eles foram avaliados em relação a suas queixas e exame audiométrico, antes e após a aplicação de película de celulose que ocluiu a perfuração da membrana timpânica.

Resultados: Foram incluídos 24 pacientes, nos quais foram pesquisados o grau de incômodo global causado pela perfuração da membrana timpânica e a presença de sintomas de autofonia, plenitude auricular e tinnitus. A média da nota atribuída ao incômodo global causado pela perfuração foi de 7,79; caiu para valor médio de 2,25 após a aplicação da película. A avaliação dos sintomas também apresentou melhoria após uso da película, autofonia caiu de valor médio de 6,25 para 2,08; zumbido de 7 para 1,92 e plenitude auricular de 7,29 para 1,96. A análise auditiva apresentou um valor médio de limiares ainda dentro da normalidade em frequências baixas e médias, com perda de audição leve em frequências agudas, porém com melhoria significativa em todas as frequências, com exceção de 8000 Hz, após a colocação da película.

Conclusão: A aplicação de fragmento de película de celulose bacteriana sobre perfurações traumáticas da membrana timpânica promoveu recuperação funcional e sintomática imediata nos pacientes estudados.

© 2020 Publicado por Elsevier Editora Ltda. em nome de Associação Brasileira de Otorrinolaringologia e Cirurgia Cérvico-Facial. Este é um artigo Open Access sob uma licença CC BY (<http://creativecommons.org/licenses/by/4.0/>).

Introdução

A perfuração da membrana timpânica (MT) é uma ocorrência frequente nos dias atuais e é causada, na maioria das vezes,

por traumatismos. A principal causa da perfuração traumática está relacionada a atos de agressão sofrida pelo paciente por um terceiro, ou por ele mesmo, durante o manuseio de objetos pontiagudos no meato auditivo externo.

Como consequência dessa perfuração, pode haver perda auditiva, geralmente do tipo condutiva, acompanhada por sintomas como: plenitude auricular, zumbido, autofonia e infecções da orelha média.¹ A perda auditiva percebida pelo paciente se torna mais intensa quanto maior for a perfuração, é pior nas frequências mais baixas.²

A perfuração traumática da MT pode fechar espontaneamente em 70% a 90% dos casos, mas a duração do processo até seu fechamento completo pode ser longa e, às vezes, ultrapassar um mês.³ A conduta cirúrgica, como timpanoplastia ou miringoplastia para fechamento da perfuração timpânica, é mais invasiva e onerosa e, por isso, é uma opção reservada para os casos em que não houve resolução espontânea da perfuração. Por essa razão, o tratamento inicial é quase sempre conservador.^{4,5}

O processo de cicatrização da membrana timpânica ocorre pela proliferação do epitélio escamoso queratinizado e pela sua camada mais externa, que avança à frente do tecido conjuntivo; a permanência da perfuração ocorre quando esse crescimento segue para o interior das bordas da perfuração, em direção à orelha média.⁶ Com o objetivo de acelerar o fechamento dessa perfuração, inúmeras técnicas foram empregadas e diversas pesquisas usaram materiais biológicos como apoio ou enxertos.

As primeiras tentativas de fechamento da membrana timpânica com materiais heterólogos aparecem já no século XVII. Banzer em 1640 usou um fragmento de bexiga de porco para essa finalidade. Além dele, Toynebee em 1853 aplicou uma substância semelhante a um disco de borracha, enquanto Blake em 1887 fez uso de um disco de papel.^{7,8} Desde então, diversos outros materiais já foram empregados na procura por um material ideal.

O retalho de papel, introduzido por Blake, ainda é o material mais usado. Camnitz e Bost⁹ em 1985 aplicaram o *patch* de papel sob anestesia tópica em 50 pacientes, comprovaram a eficácia desse método, com taxas de recuperação de 92% e cicatrização em 2 a 3 semanas. Materiais biológicos também já foram empregados. Sayin et al. (2013)¹⁰ usaram um retalho de éster de ácido hialurônico (Epifilm[®]) e o compararam com a cicatrização espontânea. Acompanharam 155 pacientes durante meses e, embora não tenha ocorrido diferença significativa entre a eficácia dos dois métodos, o uso de *patch* de ácido hialurônico apresentou um processo de fechamento da membrana timpânica mais rápido.

A maioria dos estudos não mostra diferença significativa entre essas novas técnicas e o processo de cicatrização espontânea para uma recuperação mais rápida. Porém, uma observação importante é que tais tentativas não apresentaram malefício à cicatrização ou à membrana timpânica.¹¹

Tendo em vista a conduta expectante no manejo da perfuração traumática da MT e a manutenção dos sintomas incômodos ao paciente até sua completa cicatrização, este estudo propõe a colocação de um fragmento de película de celulose bacteriana (Bionext[®]) sobre a área lesada do tímpano, com a proposta de oferecer recuperação funcional imediata e, assim, promover o alívio dos sintomas. Enquanto a maioria dos trabalhos da literatura descreve a colocação de material autólogo ou heterólogo com o objetivo de avaliar a velocidade de cicatrização da membrana timpânica, este estudo tem o diferencial de propor a avaliação da

melhoria clínica (sintomática e funcional) após colocação do Bionext[®].

Película de celulose Bionext[®]

A película Bionext[®] advém da fermentação de bactérias *Acetobacter xylinum*. A celulose sintetizada por elas pode se apresentar na forma de uma película flexível e semitransparente ou de uma manta gelatinosa de aproximadamente 0,5 cm de espessura. Após o processamento do material, não há necessidade de introduzir aditivos, obtém-se celulose pura, composta de polissacarídeos, biodegradável, não tóxica, não pirogênica e estéril. É uma substância inerte, muito resistente e insolúvel em solventes orgânicos, tem características físicas específicas, tais como: permeabilidade definida a líquidos e gases, resistência à tração e alongamento. Atualmente é usada como enxerto temporário de pele, é útil para curativos em lesões por queimaduras, dermatites ou áreas doadoras de pele.¹²⁻¹⁴ Também foi usada como substituta de meninge, como material de revestimento de *stents* intravasculares e úlceras varicosas de membros.¹⁵

Kato et al. (2008)¹⁶ avaliaram a resposta do epitélio da MT e mucosa da cavidade timpânica de cobaias submetidas experimentalmente à perfuração traumática ao receberem implantes da película de celulose produzida pela bactéria *Acetobacter xylinum* e mostraram que a cicatrização com esse material ocorre de forma similar à espontânea, sem malefício tecidual, até apresenta recuperação funcional avaliada por emissões otoacústicas. Concluíram que os parâmetros histológicos de inflamação aguda (neutrófilos, fibrina e neoformação vascular) e de inflamação crônica (fibroblastos, células mononucleadas – linfócitos e macrófagos), de um modo geral, comportam-se de maneira semelhante na presença ou não da película de celulose. Esse comportamento também se mantém na avaliação de longo prazo.

Tendo em vista a conclusão do estudo de Kato et al. (2008)¹⁶ e outros vários trabalhos que já usaram esse material em cobaias ou seres humanos, observa-se que seu risco por ser um material biológico e inerte é mínimo, com a ressalva de que pode haver reação alérgica inflamatória caso o paciente seja alérgico ao composto da celulose que compõe o Bionext[®].

Material e métodos

Ensaio clínico prospectivo, no qual foram incluídos pacientes com mais de 18 anos com perfuração traumática da membrana timpânica, que deram entrada no pronto-socorro de otorrinolaringologia, de maio de 2015 a setembro de 2016. O estudo foi aprovado no comitê de ética da instituição Santa Casa de Misericórdia de São Paulo sob parecer de número 912.218 – 14/12/2014.

Foram excluídos pacientes que no momento da primeira consulta se apresentaram com otorreia ou que não foram capazes de responder à anamnese ou de colaborar com o exame físico e/ou procedimento de colocação da película de celulose bacteriana sobre a MT traumatizada.

Preenchidos os critérios de inclusão, o paciente respondeu a um questionário sobre a graduação da intensidade de incômodo global ocasionado por essa situação, numa nota

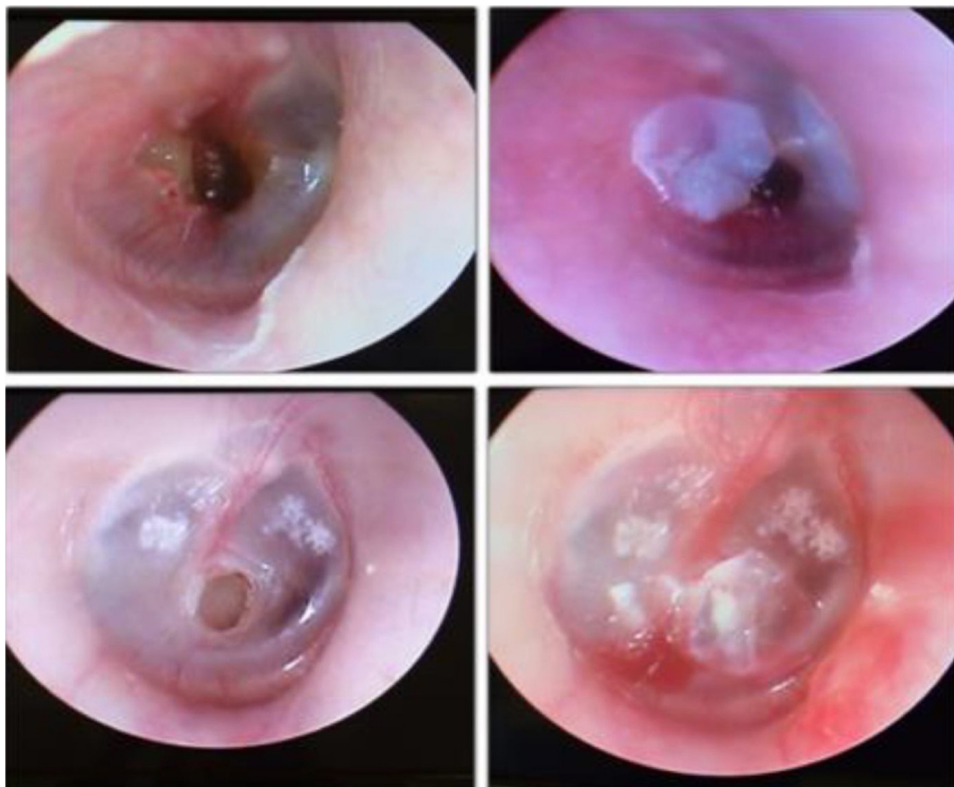


Figura 1 Otoscopia de pacientes, à esquerda mostra a perfuração e à direita após a colocação da membrana de celulose.

de 0 a 10 – 0 sem incômodo e 10 o grau máximo de incômodo. Zumbido, autofonia ou plenitude auricular também foram avaliados e os pacientes classificaram esses sintomas segundo o grau de incômodo, seguiram a mesma escala de 0 a 10. Em seguida, foram submetidos a um teste de audiometria tonal e vocal para identificar limiares auditivos, que poderiam caracterizar uma deficiência auditiva.

O fragmento de película de celulose bacteriana foi colocado sobre a perfuração timpânica, em posição lateral à MT, sob visualização direta com auxílio de microscópio cirúrgico. O microscópio usado era da marca DF Vasconcelos, modelo M900, o aumento variou conforme a necessidade e o conforto do examinador. O recorte desse fragmento foi feito calculando-se o tamanho de forma a ser um pouco maior do que a área da perfuração de forma a cobri-la totalmente e se manter apoiado sobre a MT remanescente. Para maior adesão à camada externa do tímpano pequena quantidade, de 1 a 2 gotas de soro fisiológico foram colocadas diretamente na película de celulose bacteriana. O procedimento foi feito sem a necessidade de anestesia local e foi bem tolerado por todos os pacientes.

Feita a colocação do Bionext®, foram feitas as mesmas perguntas do questionário e foi feito um novo teste de audiometria tonal e vocal. Assim, foram obtidos elementos para avaliar de forma objetiva e subjetiva se ocorreu uma recuperação clínica (sintomática e funcional) do paciente, ele foi seu próprio controle. A [figura 1](#) exemplifica a imagem de uma vídeo-otoscopia de dois pacientes, no primeiro momento e após a colocação da película Bionext®.

Todos os pacientes submetidos à colocação do Bionext® tinham um retorno agendado para 30 dias após a primeira

consulta para reavaliação da otoscopia e do quadro clínico, informaram se mantiveram os sintomas auditivos em relação à última consulta. Durante esse período eles foram orientados a proteger a orelha acometida do contato com água, foi também proibida imersão em piscina ou mar. A qualquer momento ele poderia retornar caso houvesse queixa relacionada à orelha com o curativo.

Foi usado o teste de Wilcoxon para variáveis não paramétricas e o coeficiente de correlação de Pearson para comparação entre variáveis quantitativas.

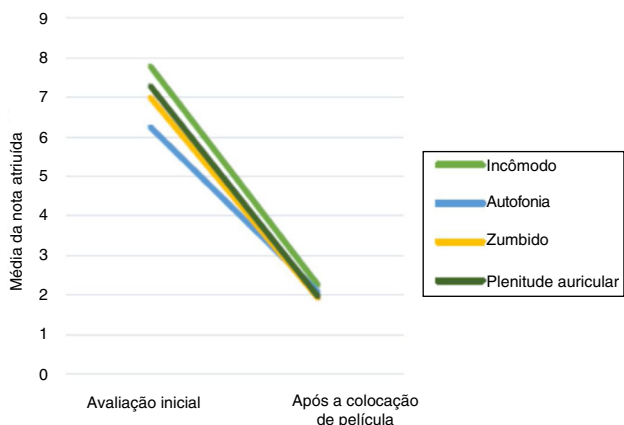
Resultados

Preencheram os critérios de inclusão 24 pacientes e foram selecionados para o estudo. Entre eles, 45,8% (n = 11) eram do sexo masculino e 54,2% (n = 13) do feminino. A idade variou de 19 a 58 anos, com média de $34 \pm 10,4$. A [tabela 1](#) resume os principais dados epidemiológicos dos pacientes que se enquadram nos critérios de inclusão. Apresenta também dados sobre o tempo entre o trauma e o primeiro atendimento, o lado acometido pela perfuração e a área de membrana timpânica afetada pela perfuração.

Quanto à etiologia, a mais comum foi agressão, em 62,5% (n = 15) dos casos, o que inclui pacientes vítimas de agressões como socos e tapas, e perfurações causadas por prática esportiva. A segunda causa mais comum foi a introdução de algum objeto pontiagudo no meato auditivo externo, em 33,3% (n = 8) dos casos, e por último apenas um paciente (4,5%) apresentou perfuração decorrente de manobra de valsalva brusca, na tentativa de impedir um espirro.

Tabela 1 Dados epidemiológicos

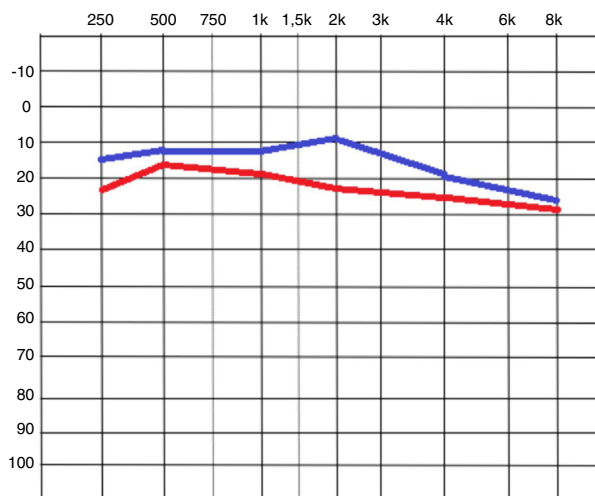
Sexo	
Masculino	11 (45,8%)
Feminino	13 (54,2%)
Lado acometido	
Direito	6 (25%)
Esquerdo	18 (75%)
Idade	34 ± 10,4 anos
Tempo decorrido	8,6 ± 4,9 dias
Área da perfuração	25% ± 14%

**Figura 2** Comparação entre a média dos valores iniciais e após a colocação da película.

Os dados dos questionários, referentes à graduação dos sintomas numa nota de 0 a 10 estão resumidos na [tabela 2](#). Ela apresenta a média dos valores para cada queixa no momento da primeira avaliação e após a colocação da película de celulose. Todos os pacientes referiram plenitude auricular e zumbido, enquanto a autofonia esteve presente em 91% (n=22). Todos apresentaram diminuição do incômodo após a colocação da película, com diferença significativa para todas as variáveis analisadas. A [figura 2](#) mostra a comparação entre os valores no primeiro e segundo momento para cada sintoma.

A [tabela 3](#) exprime os valores médios encontrados para cada frequência na audiometria tonal, antes e após a colocação da película de celulose. Enquanto a [figura 3](#) mostra o resultado do exame nos dois momentos. A diferença entre os valores mostrou uma melhoria significativa ($p < 0,005$) para todas as frequências, exceto para a frequência de 8000 Hz ($p = 0,124$).

A audiometria vocal incluiu apenas a análise do limiar de reconhecimento de fala (LRF). O LRF inicial foi

**Figura 3** Imagem da audiometria tonal, compara em vermelho as médias dos valores iniciais e em azul após a colocação da película.

21,25 dBNA ± 8,50; e após a colocação da película foi 13,13 dBNA ± 7,49. Essa diferença também foi significativa ($p < 0,005$).

Foi pesquisado se existia alguma relação entre a área da perfuração e o valor da nota atribuída a cada queixa e não foi encontrada correlação. Da mesma maneira, foram comparados o tamanho da área da perfuração e a magnitude da melhoria apresentada pelo paciente (a diferença entre as notas no primeiro e segundo momento) e também não foi identificada diferença significativa. Essa comparação foi feita com o coeficiente de correlação de Pearson.

Apenas 50% (n=12) dos pacientes voltaram no retorno de um mês e, desses, 16,6% (n=2) ainda não apresentavam a membrana timpânica completamente cicatrizada. Esses 2 pacientes apresentavam no momento da consulta de um mês presença de tecido de granulação próximo à película de celulose e otorreia e foram tratados com antibiótico tópico. Foi agendado um novo retorno para dois meses, quando todos retornaram assintomáticos.

Discussão

A perfuração traumática da membrana timpânica é conhecida por ter bom prognóstico e recuperação espontânea, mesmo sem tratamento.² No entanto, enquanto se espera a cicatrização da membrana, o paciente tem de conviver com os sintomas causados pela perfuração. Várias pesquisas já foram feitas com o objetivo de comparar a velocidade de cicatrização da MT em experimentos com técnicas e

Tabela 2 Dados dos questionários – média das notas atribuídas a cada queixa

	Incômodo geral	Autofonia	Zumbido	Plenitude auricular
Avaliação inicial	7,79 ± 2,6	6,25 ± 3,1	7 ± 3,37	7,29 ± 1,96
Após a colocação da película	2,25 ± 2,1	2,08 ± 2,2	1,92 ± 1,97	1,96 ± 2,03
p-valor	$p < 0,001$	$p < 0,001$	$p < 0,001$	$p < 0,001$

Teste de Wilcoxon.

Tabela 3 Valores médios para cada limiar tonal obtido no momento da primeira avaliação e após a colocação da película

	Momento inicial	Após colocação da película	p-valor
250 Hz	23,13 dBNA ± 12,92	15,21 dBNA ± 8,6	p < 0,001
500 Hz	18,54 dBNA ± 10,05	12,08 dBNA ± 7,21	p < 0,001
1000 Hz	19,38 dBNA ± 9,36	12,08 dBNA ± 8,57	p = 0,001
2000 Hz	23,33 dBNA ± 16,8	9,65 dBNA ± 18,59	p = 0,001
4000 Hz	24,79 dBNA ± 20	18,54 dBNA ± 21,23	p < 0,001
8000 Hz	27,50 dBNA ± 19,9	25 dBNA ± 20,43	p = 0,124

Teste de Wilcoxon.

materiais diversos, porém em nenhuma foi perguntado ao paciente o grau de desconforto causado pela perda auditiva ou pelo zumbido. O objetivo desses trabalhos não era determinar ou caracterizar o desconforto apresentado pelos pacientes.

A aplicação da película de celulose bacteriana (Bionext®) nos pacientes portadores de perfuração traumática da membrana timpânica, que a cobre, aparece como uma opção de tratamento para minimizar esse desconforto, mostra-se bastante efetiva no que diz respeito à melhoria dos sintomas.

Todos os sintomas avaliados apareceram com frequência e intensidade importantes, visto que foram graduados sempre com valores médios próximos a 7. Após a colocação da película de celulose, a melhoria da graduação dada a cada sintoma foi significativa, caiu para valores médios próximos a 2. Essa melhoria confirma a eficácia desse método para alívio dos incômodos causados pela perfuração.

Essa melhoria dos parâmetros subjetivos, avaliados pela graduação dos sintomas, foi confirmada com a determinação dos limiares tonais e do reconhecimento de palavras. Embora esses procedimentos audiométricos também possam ser considerados subjetivos, o grau de subjetividade é menor.

A avaliação auditiva mostrou limiares iniciais que variaram em média de 18,54 a 23,33 dBNA para frequências baixas e médias (250 Hz, 500 Hz, 1000 Hz e 2000 Hz) e 24,79 a 27,50 dBNA para frequências altas (4000 Hz e 8000 Hz). Embora o esperado em casos de perfuração da membrana timpânica seja geralmente uma perda de condução mais intensa em frequências baixas,^{2,8} a nossa avaliação dos limiares tonais mostrou uma perda maior em frequências altas. Uma explicação possível é que tais pacientes tenham sofrido, além da perfuração timpânica, um trauma acústico, o que poderia explicar a alteração na base da cóclea.

Após a colocação da película, foi constatada uma melhoria imediata e significativa dos limiares tonais em todas as frequências, com exceção de 8000 Hz, mostrou que ocorreu uma recuperação da função da MT. Esse resultado é semelhante ao encontrado na literatura. Spandow (1995)¹⁷ e Silverstein (2012)⁸ também avaliaram a presença de alteração dos limiares auditivos após colocação de *patch* de papel e ambos encontraram melhoria pronunciada em frequências baixas e médias, sem melhoria significativa em frequências altas (4000 Hz).

Algumas variáveis poderiam ser determinantes e interferir nos resultados relacionados aos sintomas e a audiometria, como, por exemplo, o tamanho da perfuração.

A amostra deste trabalho foi relativamente homogênea, com perfurações que acometiam em média 25% da MT, não apresentaram caso de perfuração maior do que 50%. Como se observou, tanto os sintomas como a melhoria deles não guardam relação com o tamanho da perfuração, é indicado o tratamento com a aplicação da película para qualquer perfuração, independentemente do tamanho. O desconforto causado por essas perfurações parece estar mais relacionado à presença, pura e simples, da descontinuidade da MT, e não a um comprometimento mais intenso dos mecanismos de amplificação da orelha média (no caso, de alavanca e hidráulico).

Durante o período do trabalho tivemos uma perda considerável de pacientes, porém isso não interferiu nos resultados finais, já que nosso objetivo era avaliar a reposta imediata à colocação da película, e não sua evolução em médio ou longo prazo. Apesar dessa falha, a nossa experiência mostrou que o procedimento é seguro, apenas dois casos apresentaram complicações (umidade e granulações na membrana timpânica), facilmente controladas com mais 30 dias de acompanhamento. Pode-se supor que as características da película de celulose, como sua espessura, maleabilidade e permeabilidade, foram adequadas aos objetivos propostos e contribuíram para a recuperação clínica dos pacientes.

A aplicação da película de celulose bacteriana se mostrou, de forma geral, um procedimento inócuo, com baixo índice de complicações, bem tolerado pelo paciente e com nítida melhoria dos sintomas e limiares auditivos. É, portanto, uma boa opção para o tratamento clínico enquanto se aguarda a cicatrização da membrana timpânica.

Conclusão

A aplicação de fragmento de película de celulose bacteriana sobre perfurações traumáticas da membrana timpânica promoveu recuperação funcional e sintomática imediata nos pacientes estudados.

Conflitos de interesse

Os autores declaram não haver conflitos de interesse.

Referências

1. Seonwoo H, Kim SW, Kim J, Chunje T, Lim KT, Kim YJ, et al. Regeneration of chronic tympanic membrane perforation

- using an EGF-releasing chitosan patch. *Tissue Eng Part A*. 2013;19:2097–107.
2. Rööslä C, Sim JH, Chatzimichalis M, Huber AM. How does closure of tympanic membrane perforations affect hearing and middle ear mechanics? An evaluation in a patient cohort and temporal bone models. *Otol Neurotol*. 2012;33:371–8.
 3. Lou ZC, Hu YX, Tang YM. Effect of treatment at different time intervals for traumatic tympanic membrane perforation on the closure. *Acta Otolaryngol*. 2011;131:1032–9.
 4. Farhadi M, Mirzadeh H, Solouk A, Asghari A, Jalessi M, Ghanbari H, et al. Collagen-immobilized patch for repairing small tympanic membrane perforations: in vitro and in vivo assays. *J Biomed Mater Res A*. 2012;100:549–53.
 5. Kim J, Kim CH, Park CH, Seo JN, Kweon H, Kang SW, et al. Comparison of methods for the repair of acute tympanic membrane perforations: Silk patch vs. paper patch. *Wound Repair Regen*. 2010;18:132–8.
 6. Amadasun JE. An observational study of the management of traumatic tympanic membrane perforations. *J Laryngol Otol*. 2002;116:181–4.
 7. Park SN, Kim HM, Jin KS, Maeng JH, Yeo SW, Park SY. Predictors for outcome of paper patch myringoplasty in patients with chronic tympanic membrane perforations. *Eur Arch Otorhinolaryngol*. 2015;272:297–301.
 8. Silverstein H, Wycherly BJ, Darley DS, Alameda YA. Mixed hearing loss in iatrogenic tympanic membrane perforations over the round window niche and the immediate effect of paper patch myringoplasty. *Audiol Neurootol*. 2012;17:155–60, 7.
 9. Camnitz PS, Bost WS. Traumatic perforations of the tympanic membrane: early closure with paper tape patching. *Otolaryngol Head Neck Surg*. 1985;93:220–3.
 10. Sayin I, Kaya KH, Ekizoğlu O, Erdim I, Kayhan FT. A prospective controlled trial comparing spontaneous closure and Epifilm® patching in traumatic tympanic membrane perforations. *Eur Arch Otorhinolaryngol*. 2013;270:2857–63.
 11. Kwong KM, Smith MM, Coticchia JM. Fat graft myringoplasty using umbilical fat. *Int J Pediatr Otorhinolaryngol*. 2012;76:1098–101.
 12. Fontana JD, de Souza AM, Fontana CK, Torriani IL, Moreschi JC, Gallotti BJ, et al. Acetobacter cellulose pellicle as temporary skin substitute. *Appl Biochem Biotechnol*. 1990;253–64, 24–25.
 13. Hart J, Silcock D, Gunnigle S, Cullen B, Light ND, Watt PW. The role of oxidised regenerated cellulose/collagen in wound repair: effects in vitro on fibroblast biology and in vivo in a model of compromised healing. *Int J Biochem Cell Biol*. 2002;34:1557–70.
 14. Czaja W, Krystynowicz A, Bielecki S, Brown RM Jr. Microbial cellulose—the natural power to heal wounds. *Biomaterials*. 2006;27:145–51.
 15. Mello LR, Feltrin LT, Fontes Neto PT, Ferraz FAP. Duraplasty with biosynthetic cellulose: an experimental study. *J Neurosurg*. 1997;86:143–50.
 16. Kato M, Sousa Neto OM, Souza FC, Castro MG, Costa HOO. Avaliação da resposta tecidual da mucosa da orelha média de cobaias à presença de celulose bacteriana. *Acta ORL*. 2008;26:7–13.
 17. Spandow O, Hellström S, Dahlström M, Bohlin L. Comparison of the repair of permanent tympanic membrane perforations by hydrocolloidal dressing and paper patch. *J Laryngol Otol*. 1995;109:1041–7.