



Brazilian Journal of OTORHINOLARYNGOLOGY

www.bjorl.org



RELATO DE CASO

O sistema a laser de posicionamento cirúrgico auxilia na remoção de corpo estranho migratório para a região cervical[☆]

Jianghong Wu  ^{a,b,‡}, Panyu Zhou  ^{a,b,‡}, Demeng Xia  ^{a,b}, Lei Li  ^{a,b}, Sheng Wang  ^{a,b} e Shuogui Xu  ^{a,b,*}

^a Second Military Medical University (Naval Medical University), Changhai Hospital, Department of Orthopedics, Shanghai, China

^b Second Military Medical University (Naval Medical University), Changhai Hospital, Department of Emergency, Shanghai, China

Recebido em 13 de fevereiro de 2021; aceito em 25 de março de 2021

Introdução

O pescoço, que geralmente está exposto ao ambiente, é um local comum de lesões por corpos estranhos.¹ Muitas estruturas importantes estão nessa região, inclusive tireoide, traqueia, esôfago, principais vasos sanguíneos e nervos. Quando o trauma cervical ocorre devido à inserção de corpos estranhos, lesões mecânicas e reações inflamatórias podem causar sangramento, perfuração, asfixia e outras complicações graves. Portanto, a remoção completa de corpos estranhos é de vital importância para pacientes com corpos estranhos cervicais. Contudo, devido à existência de muitas cavidades, à força de tração dos músculos cervicais, ao movimento respiratório, ao próprio procedimento cirúrgico e a outros fatores, os corpos estranhos tendem

a migrar pelos tecidos cervicais. Eles podem até mesmo migrar por longas distâncias ao longo de vasos sanguíneos e nervos. Sua posição pode mudar antes ou mesmo durante a cirurgia. O posicionamento impreciso de corpos estranhos apresenta grandes dificuldades para a cirurgia.^{2,3} Neste artigo, ao relatar o caso de um corpo estranho cervical traumático, apresentamos uma nova técnica de navegação e posicionamento a laser, denominada sistema de visualização e navegação de abordagem cirúrgica, a *surgical approach visualization and navigation (SAVN)*. Esse sistema pode auxiliar com precisão o posicionamento e permitir a visualização durante a cirurgia.

Relato de caso

História do caso

Um paciente do sexo masculino de 65 anos fazia um movimento de golpe com um martelo de ferro quando os detritos do ferro se soltaram do martelo, ricochetearam na parede atrás dele, voaram acima de sua cabeça, desceram pelo lado direito e penetraram em sua raiz cervical direita, deixaram uma ferida irregular de 0,8-cm de comprimento na margem posterior da extremidade clavicular do músculo esternocleidomastoideo, com vermelhidão e inchaço no local, mas sem sangramento evidente. Os sinais vitais do paciente no

[☆] Como citar este artigo: Wu J, Zhou P, Xia D, Li L, Wang S, Xu S. Surgical laser positioning system assists removal of a cervical migratory foreign object. *Braz J Otorhinolaryngol.* 2022;88:S166–S169.

* Autor para correspondência.

E-mail: shuogui126@126.com (S. Xu).

[‡] Contribuíram igualmente no estudo.

A revisão por pares é da responsabilidade da Associação Brasileira de Otorrinolaringologia e Cirurgia Cérvico-Facial.

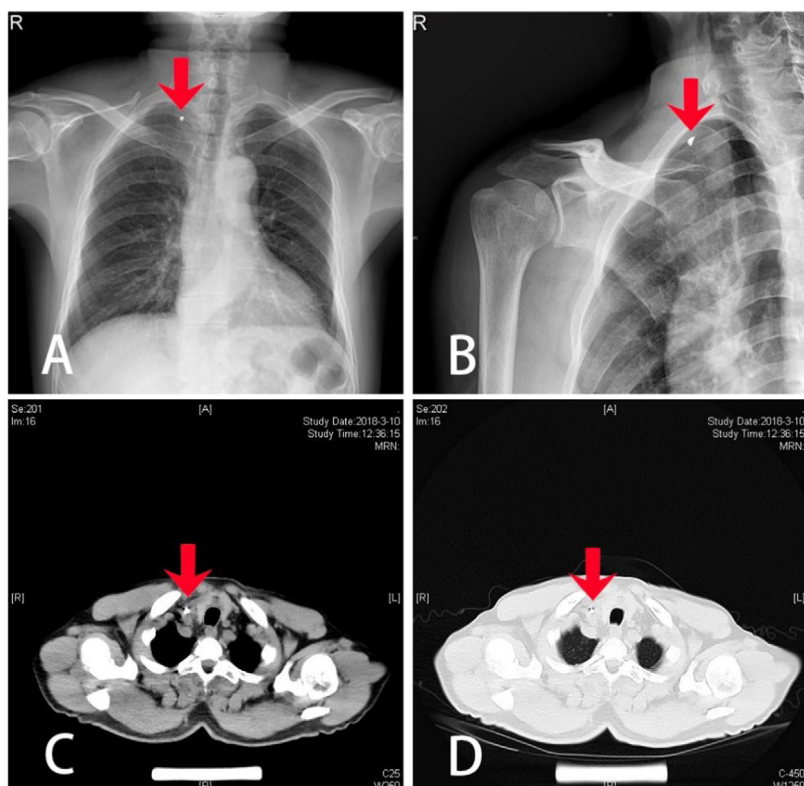


Figura 1 Imagem pré-operatória: (A) Radiografia de tórax frontal; (B) Radiografia da articulação clavicular tangencial; (C) TC de tórax simples (janela do mediastino); (D) TC de tórax simples (janela pulmonar); (seta vermelha que aponta para o corpo estranho).

momento do acidente estavam estáveis. O paciente foi para um hospital local no terceiro dia após ter sido lesionado. Os exames de imagem mostraram que um corpo estranho de metal estava localizado na parte média inferior do músculo esternocleidomastoideo, ligeiramente interiorizada. A localização do corpo estranho era profunda, com grande probabilidade de estar colado à artéria carótida (fig. 1). O hospital local não conseguiu fazer a cirurgia, então o paciente foi transferido para o nosso hospital. Após os exames pré-operatórios de rotina, preparamos o paciente para a remoção cirúrgica do corpo estranho cervical, guiada pelo sistema SAVN sob anestesia geral.

Procedimentos cirúrgicos

O paciente foi posicionado em decúbito dorsal horizontal sob anestesia geral. A esterilização normal e os procedimentos de campo foram subsequentemente feitos, de acordo com os protocolos-padrão. O sistema SAVN foi instalado no braço C da máquina e depurado (fig. 2A). Quando o braço C foi colocado na posição correta, uma imagem foi obtida, mostrou nitidamente a presença do objeto metálico localizado na parte inferior média do músculo esternocleidomastoideo, ligeiramente para dentro (fig. 3A). Selecionamos a localização do objeto mostrada na tela do braço C clicando com o mouse e o dispositivo acionador do laser (fig. 2B) ajustou automaticamente a posição e o ângulo do emissor de laser embutido, de acordo com a informação da posição transmitida pelo módulo de processamento de dados (fig. 2C) e a emissão simulada de raios-X por laser, que

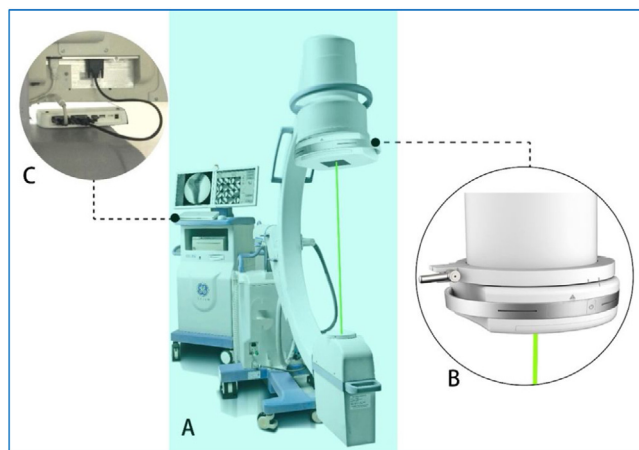


Figura 2 Componentes do sistema SAVN: (A) O navegador é acoplado a uma máquina de braço C; (B) Dispositivo de acionamento a laser; (C) Módulo de processamento de dados.

penetra no corpo estranho com laser visível. O ponto de luz na superfície corporal indicava a projeção perpendicular do corpo estranho e ficava aproximadamente 0,5-cm acima da ferida onde o metal foi inserido (fig. 3B). Em seguida, fizemos uma incisão transversal de 3-cm de comprimento com linhas de clivagem “cis” no ponto posicionado do laser. O tecido corporal foi então separado camada por camada. Exploramos desde o ponto posicionado em camadas mais profundas, até chegar à bainha carotídea. A parede da bainha estava intacta e nenhum coágulo sanguíneo foi

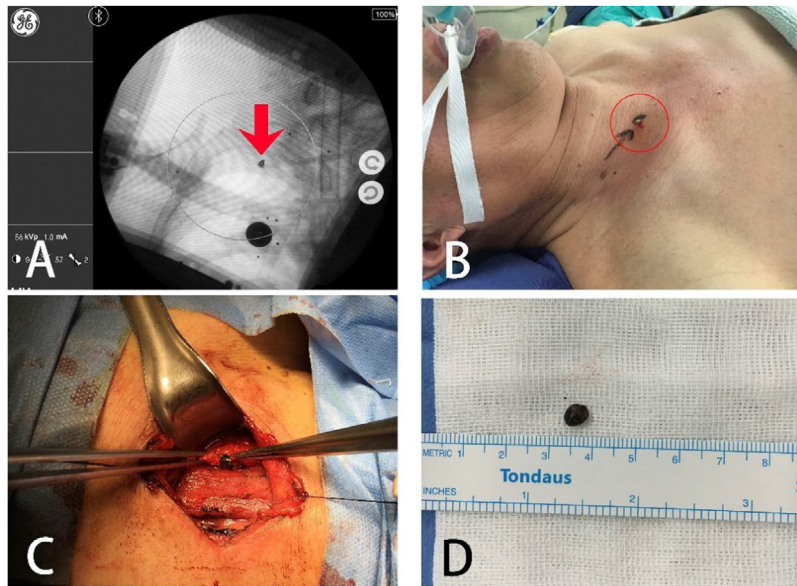


Figura 3 Processo cirúrgico: (A) O corpo estranho é indicado pelo sistema SAVN; (B) O corpo estranho é indicado por um foco de laser na superfície do corpo (ponto verde brilhante destacado por um círculo vermelho); (C) Corpo estranho sendo retirado da bainha carotídea; (D) Corpo estranho metálico.

observado. Em seguida, refizemos o procedimento de posicionamento do laser, o qual ainda mostrou a localização do corpo estranho na mesma posição. Portanto, presumimos que o corpo estranho poderia ter entrado na bainha carotídea a partir de outro lugar. Abrimos a bainha carotídea, separamos cuidadosamente a veia jugular interna da artéria carótida comum, exploramos cuidadosamente de acordo com as informações de posicionamento do laser e, por fim, encontramos o corpo estranho na parede lateral da bainha carotídea e o removemos (fig. 3C). Nenhum dano vascular foi causado durante o procedimento e o corpo estranho (um fragmento de ferro plano que mede $0,5 \times 0,6 \times 0,4$ cm) foi removido intacto (fig. 3D). O fragmento coincidiu com a parte quebrada da cabeça do martelo.

Na discussão pré-cirurgia, considerando a trajetória descendente oblíqua direita do corpo estranho, achamos que o objeto de metal provavelmente deslizaria um pouco para baixo no tecido mole após penetrar na raiz do pescoço e poderia se alojar na cavidade da ferida abaixo da superfície dela. No entanto, o posicionamento do laser no período intraoperatório mostrou que o corpo estranho estava cerca de 0,5-cm acima da ferida de penetração. Além disso, verificamos que a parede da bainha carotídea sob o ponto posicionado estava intacta. Então, deduzimos que o corpo estranho não havia adentrado a parede da bainha vascular no local posicionado. Em vez disso, depois de penetrar na raiz cervical, o corpo estranho provavelmente entrou na parede da bainha vascular por baixo de sua superfície de entrada. Então, o movimento ondulatório da parede do vaso causado pela pulsação arterial moveu o objeto da extremidade proximal para a extremidade distal, o que provavelmente fez com que o corpo estranho se movesse para cima ao longo da bainha vascular. Portanto, sua localização mudou em relação ao ponto de identificação inicial.

Para verificar nossa dedução e para explorar se havia dano nos vasos sanguíneos, estendemos a incisão original

para 6-cm e exploramos posteriormente a articulação clavicular ao longo da trajetória do corpo estranho. Uma brecha de aproximadamente 0,5-cm foi observada na parede da bainha da artéria carótida atrás da articulação clavicular, enquanto alguns fragmentos visíveis de coágulos de sangue vermelho-escuro estavam presos ao redor da brecha. Após exploração cuidadosa, não encontramos resíduo de corpos estranhos ou outro dano vascular. Pode-se inferir que o corpo estranho entrou na parede da artéria carótida pela parte posterior da articulação clavicular e, em seguida, moveu-se para cima até o local de posicionamento do laser no intraoperatório. Uma nova fluoroscopia foi feita para garantir que não havia mais resíduos de corpos estranhos. Após a irrigação de rotina, a incisão foi suturada em camadas. A fluoroscopia foi feita seis vezes e houve perda de 20 mL de sangue durante toda a cirurgia. Nenhuma transfusão de sangue foi necessária.

Discussão

O ponto-chave para a remoção de corpos estranhos é o posicionamento preciso. O posicionamento preciso e a minimização da migração e dos danos teciduais relacionados ao procedimento são especialmente importantes quando a localização do corpo estranho é profunda ou adjacente a órgãos vitais e apresenta risco de migração. Histórias clínicas e exames de imagens pré-operatórios podem fornecer dados importantes para a localização de corpos estranhos, mas no pescoço ou em outras partes do corpo onde os tecidos moles são abundantes os corpos estranhos geralmente são pequenos, estão localizados profundamente e apresentam alto risco de migração.⁴ Logo, a imagem obtida no pré-operatório só pode ser usada como referência, o que é de

ajuda limitada para o cirurgião. Portanto, para garantir uma operação bem-sucedida, o posicionamento intraoperatório é necessário.

Neste relato de caso, apresentamos um novo sistema de posicionamento intraoperatório. Trata-se de uma nova tecnologia que usa uma modalidade de “visualização da trajetória dos raios-X durante a imagem alvo”. Com base na fluoroscopia de raios-X com máquina de braço C, o SAVN simula o posicionamento dos raios-X de um objeto por meio de um laser visual auxiliado por computador para conseguir um posicionamento preciso.^{5,6} Para aplicação específica em lesões de tecidos moles causadas por corpos estranhos migratórios, um sistema de posicionamento e navegação a laser tem algumas vantagens. Primeiro, o processo de posicionamento do laser é feito sem contato direto com a área a ser operada. Isso não apenas elimina a interferência mecânica do processo de posicionamento nos tecidos, também torna os objetivos do operador mais claros, o que pode efetivamente reduzir a tração do tecido causada pela operação e evitar que o corpo estranho migre ainda mais. Segundo, caso um objeto estranho migre durante a cirurgia, o sistema SAVN pode reposicionar rapidamente o objeto sem precisar reajustar o sistema, reduz assim o dano secundário causado pela migração do objeto. Terceiro, o diâmetro mínimo do foco do feixe de laser pode ser de 0,2-mm, o que atende ao requisito de alta precisão para o posicionamento de pequenos corpos estranhos. Por fim, no início da cirurgia, a forma do objeto estranho pode ser contornada com uma caneta marcadora na superfície do corpo para orientar a escolha da incisão, de forma que a cirurgia seja minimamente invasiva.

Neste caso, um objeto estranho migrou para a bainha do nervo vascular após a lesão inicial; entrou na bainha carotídea pela parte posterior da articulação esternoclavicular e moveu-se para cima. Felizmente, sob a orientação do sistema SAVN, o corpo estranho foi removido com sucesso sem qualquer lesão neurovascular. Até o momento, os relatos na literatura sobre corpos estranhos cervicais migratórios são principalmente de corpos estranhos esofágicos migratórios localizados após a formação de fístula, ou de migração a longa distância dentro de vasos sanguíneos. Casos de migração dentro da bainha do nervo vascular são raramente relatados. O que aprendemos sobre este caso foi que: primeiro, por ser o pescoço rico em tecidos moles e ter uma anatomia complexa, com os principais vasos sanguíneos e nervos distribuídos nessa área, as cirurgias nessa região exigem um domínio proficiente da anatomia subjacente. Deve-se prestar muita atenção aos danos nos vasos sanguíneos relacionados à migração para evitar hematoma ou sangramento maciço. Segundo, o momento da cirurgia é fundamental para minimizar os danos. A cirurgia deve ser feita o mais cedo possível para reduzir o risco de lesões relacionadas à migração. Terceiro, os exames de

imagens pré-operatórias, inclusive fluoroscopia com emissão de raios-X, ultrassom, tomografia computadorizada e ressonância magnética, são todos referências importantes para posicionar um objeto estranho e decidir a abordagem operacional ideal. Os dados de imagem pré-operatórias podem fornecer informações importantes sobre as características materiais dos corpos estranhos, sua relação anatômica com as estruturas circundantes e o número de corpos estranhos presentes. Além disso, a imagem pré-operatória também é significativamente útil para detectar a ocorrência de migração e a presença de lesões secundárias.

Conclusão

Constatamos que o corpo estranho cervical migraria na bainha vascular, dificultaria a remoção. Com a ajuda do sistema de posicionamento a laser, o posicionamento rápido e preciso e a remoção de corpos estranhos podem ser obtidos, o que é útil e vale a pena ser divulgado.

Conflitos de interesse

Os autores declaram não haver conflitos de interesse.

Agradecimentos

O apoio do Shanghai Rising-Star Program (n° 18QA1405400), Shengkang Municipal Hospital Emerging Frontier Technology Joint Research Project (n° SHDC12017106).

Referências

1. Lin AY, Tillman BN, Thatcher AL, Graves CR, Prince ME. Comparison of outcomes in medical therapy vs. surgical intervention of esophageal foreign bodies. *Otolaryngol Head Neck Surg.* 2018;159:656–61.
2. Alwassia A, Chaubey VK, Patibandla BK, Bartley A, Chhabra L. Wandering peripherally inserted central catheter tip: an under-recognised intensivist challenge. *BMJ Case Rep.* 2013;2013, bcr2013200313.
3. Douma MR, Burg MD, Nicolai MP, Wiersema A. Wandering Wire. Where? - A Heartrending Report. *J Emerg Med.* 2016;50:e103–5.
4. Lachiri B, Hafidi MR, Zazi A, Fagouri H, Kouach J, Rahali DM, et al. Migratory IUD: report of two cases and review of the literature. *Pan Afr Med J.* 2014;19:361.
5. Wu JH, Zhang HY, Xia Y, Jiang LQ, Yuan Y, Xu SG, et al. A novel technique for minimally invasive removal of a foreign body in the rectal wall. *Tech Coloproctol.* 2018;22:313–7.
6. Wu JH, Yuan Y, Jiang LQ, Xia Y, Wang Y, Xu SG, et al. Removing a metal foreign object successfully from a patient's retroperitoneal space using laparoscopy and a novel navigation system. *Ann R Coll Surg Engl.* 2018;100:e114–7.