

# Resultados da ressecção de hemangiomas infantis nasais em fase proliferativa: abordagem segura para os tumores centrais da face

*Results of resection of infantile nasal hemangiomas in the proliferative phase: a safe approach for central face tumors*

DOV CHARLES GOLDENBERG<sup>1</sup>  
THADEU REZENDE RANGEL  
FERNANDES<sup>2</sup>  
PATRICIA YUKO HIRAKI<sup>3</sup>  
PEDRO HENRIQUE DE SOUZA  
SMANIOTTO<sup>2</sup>  
TATIANA DE MOURA<sup>4</sup>  
MARCUS CASTRO FERREIRA<sup>5</sup>

## RESUMO

**Introdução:** O hemangioma infantil é o tumor benigno mais comum da infância, predominando na região cervicofacial. É caracterizado por apresentar 3 fases distintas, observando-se frequentemente regressão espontânea dessas lesões. No entanto, sequelas residuais ou deformidades das estruturas anatômicas em crescimento podem ocorrer. A abordagem cirúrgica precoce e definitiva é indicada, em decorrência da localização dos hemangiomas nasais e seu potencial desfigurante, visando à obtenção de bons resultados estéticos e preservação anatômica. O objetivo do presente estudo foi analisar os resultados da abordagem cirúrgica definitiva para hemangiomas proliferativos nasais, com base em uma avaliação objetiva. **Método:** No período de 1997 a 2009, 20 pacientes portadores de hemangiomas nasais em fase proliferativa foram submetidos a tratamento cirúrgico. As lesões foram avaliadas segundo local de acometimento e tratamento realizado. Foram analisados índices de complicações e necessidade de procedimentos adicionais. Os resultados estéticos foram avaliados por avaliadores independentes. **Resultados:** As lesões estavam localizadas na ponta nasal em 50% dos pacientes; no dorso, em 20%; em todas as subunidades, em 15%; nas áreas paranasais, em 10%; e na unidade alar, em 5%. A ressecção foi total em 60% dos pacientes e subtotal em 40%. O período médio de acompanhamento foi de 42,6 meses. A média de procedimentos cirúrgicos por paciente foi de  $1,3 \pm 0,7$ . Nenhuma complicação importante foi observada. Os resultados foram positivamente avaliados quanto a redução do volume da lesão e melhora do contorno facial, corroborando a conduta proposta. **Conclusões:** No manejo dos hemangiomas nasais, o tratamento cirúrgico definitivo pode ser considerado uma alternativa segura e eficaz, com baixas taxas de complicação.

**Descritores:** Hemangioma. Nariz. Criança. Cirurgia plástica. Avaliação de resultados.

## ABSTRACT

**Background:** Infantile hemangioma is the most common benign tumor in infancy and occurs most often in the cervicofacial region. Its course can be divided into 3 phases with frequent spontaneous regression. However, residual sequelae or anatomical structure deformities can occur. An early and definitive surgical approach aiming at good aesthetic

Trabalho realizado na  
Disciplina de Cirurgia Plástica  
da Faculdade de Medicina da  
Universidade de São Paulo,  
São Paulo, SP, Brasil.

Artigo submetido pelo SGP  
(Sistema de Gestão de  
Publicações) da RBCP.

Artigo recebido: 27/1/2012  
Artigo aceito: 26/5/2012

1. Professor livre-docente da Disciplina de Cirurgia Plástica da Faculdade de Medicina da Universidade de São Paulo (FMUSP), membro titular da Sociedade Brasileira de Cirurgia Plástica (SBCP), São Paulo, SP, Brasil.
2. Médico residente de cirurgia plástica da Disciplina de Cirurgia Plástica da FMUSP, membro aspirante em treinamento da SBCP, São Paulo, SP, Brasil.
3. Especialista em Cirurgia Plástica, médica colaboradora da Disciplina de Cirurgia Plástica da FMUSP, membro associado da SBCP, São Paulo, SP, Brasil.
4. Mestre em Cirurgia Plástica, médica colaboradora da Disciplina de Cirurgia Plástica da FMUSP, membro associado da SBCP, São Paulo, SP, Brasil.
5. Professor titular da Disciplina de Cirurgia Plástica da FMUSP, membro titular da SBCP, São Paulo, SP, Brasil.

results and anatomical preservation is indicated in such cases because of the localization of the nasal hemangiomas and their capacity to disfigure. This study analyzed the results of the definitive surgical approach for proliferative nasal hemangiomas according to an objective evaluation. **Methods:** From 1997 to 2009, 20 patients suffering from nasal hemangiomas in the proliferative phase were treated surgically. The lesions were analysed according to the area affected and type of treatment. Complication rates and the need for additional procedures were analyzed. The aesthetic results were evaluated by independent evaluators. **Results:** The lesions were localized in the tip of the nose in 50% of patients, dorsal area in 20%, all subunits in 15%, paranasal areas in 10%, and alar area in 5%. Resection was total and subtotal in 60% and 40% of the patients, respectively. The mean follow-up period was 42.6 months. The mean number of surgical procedures per patient was  $1.3 \pm 0.7$ . No significant complications were observed. The results were positively evaluated with respect to the reduction of lesion volume and improved face shape, corroborating the proposed approach. **Conclusions:** Definitive surgical treatment is a safe and effective alternative for the management of nasal hemangiomas and has low complication rates.

**Keywords:** Hemangioma. Nose. Child. Plastic surgery. Outcome assessment.

## INTRODUÇÃO

O hemangioma infantil é o tumor vascular mais comum da infância. Trata-se de uma neoplasia verdadeira, composta por células endoteliais. Apresenta proliferação pós-natal, crescimento por hiperplasia e hipertrofia celular, com características microscópicas de tecido neoplásico, sendo facilmente cultivado em culturas celulares<sup>1-3</sup>. O hemangioma infantil caracteriza-se por rápida proliferação, observada nos primeiros meses de vida, seguida por involução<sup>4</sup>.

A história natural do hemangioma é dividida em 3 fases bem caracterizadas: fase inicial de crescimento, denominada proliferativa; fase de regressão espontânea ou fase involutiva; e fase de equilíbrio final ou fase involuída<sup>4,5</sup>. O quadro clínico é variável, segundo a fase evolutiva. O surgimento do hemangioma infantil ocorre tipicamente entre o nascimento e a oitava semana de vida, sendo frequente a presença de sinal precursor no local, como mancha ou telangiectasia<sup>6</sup>. A fase proliferativa é mais pronunciada nos primeiros 3 meses a 6 meses de vida, alcançando suas maiores dimensões por volta dos 12 meses. A seguir, o hemangioma infantil entra em fase de regressão espontânea ou involutiva, caracterizada por aumento dos índices de apoptose celular e progressiva substituição do tecido neoplásico por estroma fibroadiposo<sup>2,3,6-9</sup>.

A incidência em pacientes brancos varia de 4% a 12% em diversos estudos<sup>2,3</sup>, sendo mais frequente no sexo feminino, numa proporção média de 3:1, em prematuros e em recém-nascidos com baixo peso<sup>10</sup>. A distribuição anatômica é variável, porém predominam na região de cabeça e pescoço, ocorrendo nessa localização em cerca de 60% dos casos.

Pacientes com hemangioma infantil na região cervicofacial frequentemente apresentam distúrbios psicossociais, em decorrência das deformidades estéticas e funcionais que podem estar associadas<sup>2,6,11,12</sup>.

Cerca de 50% dos hemangiomas infantis encontram-se totalmente involuídos ao redor dos 5 anos de idade. O potencial de involução espontânea faz com que o tratamento ativo de lesões sem risco de vida se torne controverso. Efeitos colaterais da terapia e deformidades definitivas causadas pelo tratamento cirúrgico devem ser criticamente considerados quando se indica um método terapêutico<sup>1,3,4,6,13</sup>.

As opções de tratamento para hemangiomas infantis podem ser classificadas em tratamento conservador (expectante), tratamento clínico farmacológico e tratamento cirúrgico.

Ao se considerar os hemangiomas centrais da face, e principalmente os hemangiomas nasais, o tratamento ativo durante a fase proliferativa torna-se mais frequentemente indicado, em decorrência da localização específica e do potencial desfigurante. Características peculiares dessa localização, como risco de obstrução das vias aéreas, sangramento, ulceração, dor e potencial de deformação das cartilagens nasais, além de problemas psicológicos tanto para a criança como para os familiares, estimulam a abordagem cirúrgica precoce e definitiva<sup>2,3,8,14</sup>.

Vários estudos apontam, adicionalmente, que a taxa de resolução espontânea dos hemangiomas nasais é menor, mesmo após o término da fase proliferativa, pela presença de depósito fibrogorduroso e excesso cutâneo que permanece, podendo causar deformidades de contorno e contribuindo para o resultado insatisfatório frequentemente apresentado por essas lesões<sup>3,9,15</sup>.

Dessa forma, os hemangiomas proliferativos nasais tornam-se um desafio em especial, pela necessidade de resolução da deformidade em curto prazo em contraposição ao risco associado de efeitos adversos decorrentes do tratamento precoce. Dentro desse contexto, o tratamento cirúrgico para hemangiomas proliferativos nasais deve ser indicado e avaliado por meio de critérios objetivos, visando à obtenção de resultados satisfatórios com a remoção dos tecidos afetados e preservação da anatomia.

O objetivo do presente estudo foi analisar os resultados da abordagem cirúrgica definitiva para hemangiomas proliferativos nasais, com base em uma avaliação objetiva.

### MÉTODO

No período de 1997 a 2009, 20 pacientes portadores de hemangiomas infantis nasais foram submetidos a tratamento cirúrgico pelo mesmo cirurgião durante a fase proliferativa. A média de idade dos pacientes no momento da cirurgia foi de 41 meses, sendo 16 deles do sexo feminino. O presente estudo foi aprovado pelo Comitê de Ética em Pesquisa da Instituição.

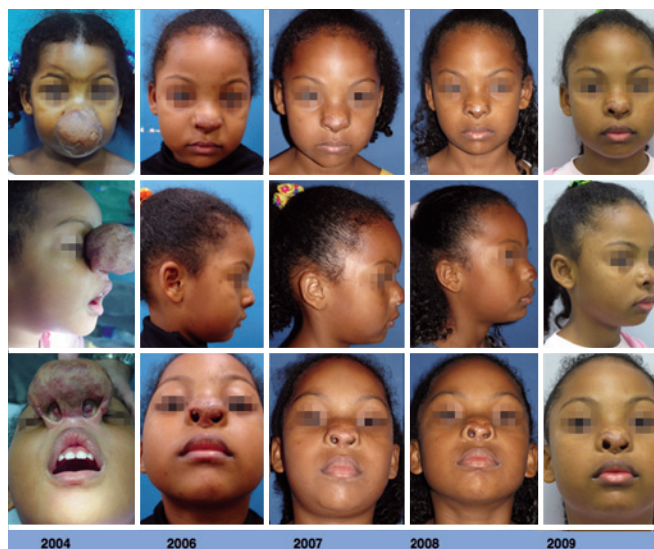As lesões foram avaliadas segundo a localização anatômica, de acordo com as subunidades estéticas do nariz. O hemangioma infantil foi classificado em superficial (acometimento exclusivo da pele), profundo (acometimento exclusivo subcutâneo) ou misto, conforme a profundidade (Figuras 1 a 4).

Do ponto de vista técnico, o planejamento cirúrgico foi concebido para o tratamento definitivo. Quanto à via de acesso, a abordagem foi classificada em acesso transtumoral direto (Figuras 1 e 4), com realização de incisões no hemangioma ou no limite da lesão, ou acesso transcolumelar, semelhante à rinoplastia aberta (Figuras 2, 3 e 5). Nos hemangiomas infantis profundos, a via de acesso foi sempre transcolumelar, ao passo que nos superficiais e mistos, a via de acesso variou de acordo com o grau de acometimento da pele.

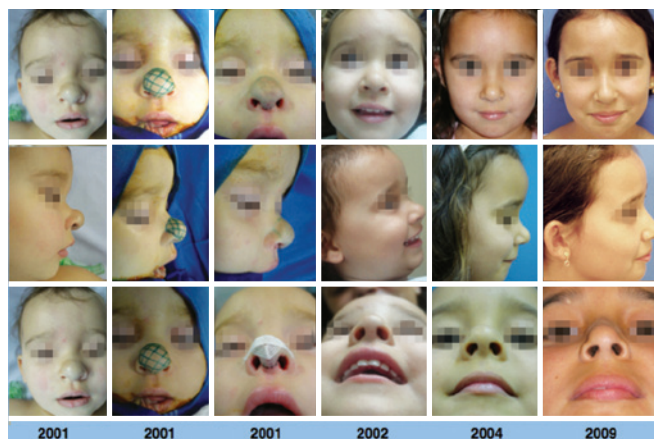Em todos os casos, não foi realizada remoção de pele não acometida, mesmo que houvesse excedente cutâneo após a ressecção dos hemangiomas. A ressecção foi classificada em parcial (até 50% da lesão), subtotal (de 50% a 90% da lesão) ou total (de 91% a 100% da lesão).

Para avaliar os resultados e validar a indicação, taxas de complicações, necessidade de procedimentos adicionais e avaliação estética dos resultados foram consideradas.

Para avaliação do resultado estético, fotografias pré e pós-operatórias foram analisadas por três cirurgiões plásticos não envolvidos com o tratamento dos pacientes, atribuindo-se notas para verificar o status de contorno, volume das lesões, qualidade da cicatriz, aspecto global da face e comprometimento funcional. A pontuação para cada item variou de 1 a 4, sendo 1 = piora, 2 = pequena melhora, 3 = melhora e 4 = grande melhora.



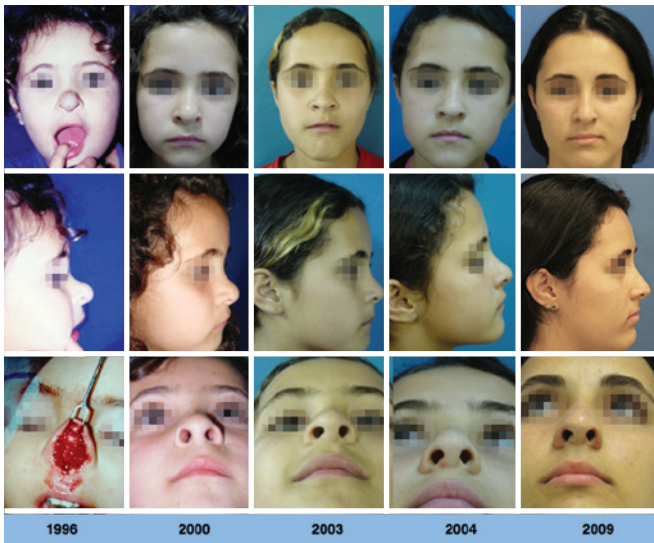**Figura 1** – Hemangioma infantil em fase proliferativa com acometimento de todo o nariz, misto. Paciente submetida a ressecção principal e dois procedimentos adicionais. Evolução em 5 anos.



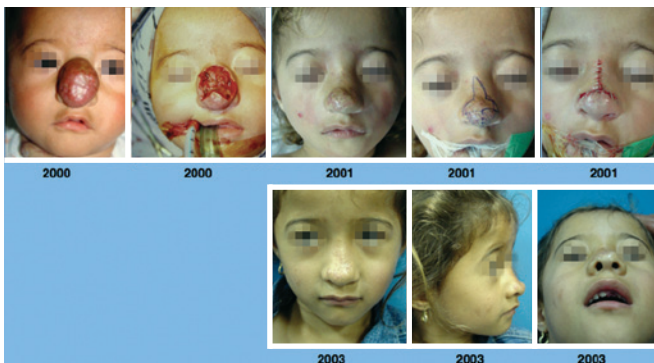**Figura 2** – Hemangioma infantil em fase proliferativa, com acometimento de ponta nasal, profundo. Acesso transcolumelar e evolução em 8 anos após um único procedimento.

O pacote estatístico STATA (StataCorp. 2007. Stata Statistical Software: Release 10, College Station, TX: Stata-Corp LP), versão 10.0 para computadores, foi utilizado para a realização das análises estatísticas.

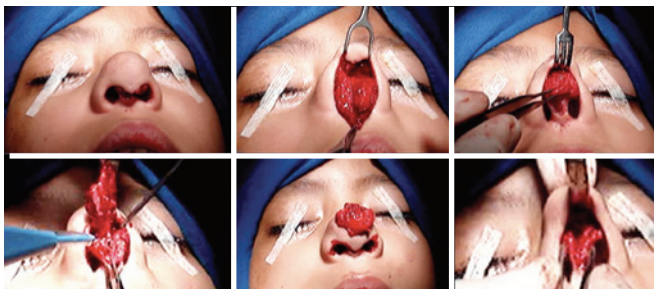
A distribuição de frequências foi utilizada para descrever as variáveis categóricas (gênero, etnia, local, categorias de tratamento e avaliações) e as medidas de tendência central (média e mediana) e de variabilidade (valores mínimo e máximo e desvio padrão) para as variáveis numéricas (idade, seguimento). O teste de frequências de qui-quadrado foi adotado para verificar a independência entre escores dos



**Figura 3** – Hemangioma infantil em fase proliferativa, com acometimento de ponta nasal, profundo. Acesso transcolumelar e evolução em 13 anos após um único procedimento.



**Figura 4** – Hemangioma infantil em fase proliferativa, com acometimento de ponta e dorso nasal, superficial. Acesso transtumoral e evolução em 3 anos após dois procedimentos cirúrgicos. Ressalta-se o princípio da ressecção cutânea conservadora.



**Figura 5** – Acesso transcolumelar, ressecção e reconstrução simultânea das estruturas anatômicas.

avaliadores em relação a cada quesito de qualidade e o índice de concordância Kappa, para verificar o grau de concordância entre avaliadores. O nível de significância de 5% foi considerado para todos os testes estatísticos.

## RESULTADOS

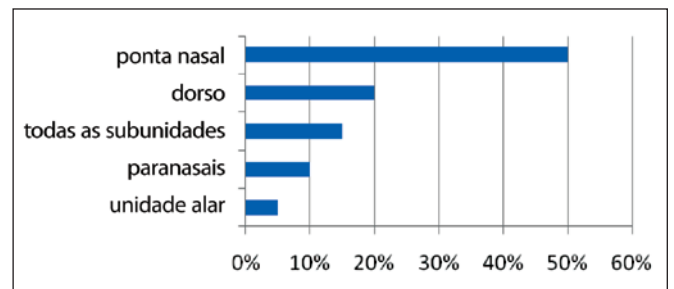
As lesões localizavam-se na ponta nasal em 10 (50%) casos, no dorso nasal em 4 (20%), nas áreas paranasais em 2 (10%) e na unidade alar em 1 (5%). Em 3 (15%) pacientes, o acometimento ocorreu em todo o nariz (Figura 6). Nove (45%) hemangiomas infantis eram profundos, 8 (40%) eram mistos e 3 (15%), superficiais (Figura 7).

Quanto à abordagem cirúrgica, o acesso à distância, transcolumelar, foi utilizado em 9 (45%) casos e o acesso direto, em 11 (55%). A ressecção foi total em 12 (60%) pacientes e subtotal em 8 (40%).

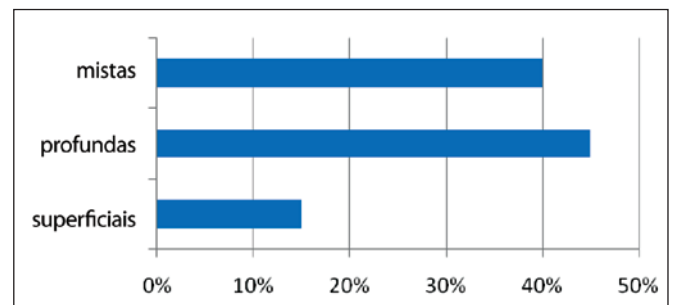
O período médio de acompanhamento foi de 42,6 meses (mediana de 41 meses, variando de 3 meses a 8 anos).

A média de procedimentos cirúrgicos por paciente foi de  $1,3 \pm 0,7$ . Nenhuma complicação pós-operatória que comprometesse o resultado final foi observada.

Os resultados foram positivamente avaliados pelos 3 avaliadores quanto a redução do volume da lesão e melhora do contorno facial, com pontuação média estética de 3,3. Grande melhora do resultado foi observada em 12 (60%) pacientes e melhora em 4 (20%) casos. Os resultados foram considerados insuficientes em 4 (20%) pacientes,



**Figura 6** – Acometimento das lesões, segundo as unidades nasais.



**Figura 7** – Acometimento das lesões, segundo a profundidade.

indicando-se nestes a realização de procedimentos cirúrgicos complementares (Figura 8).

## DISCUSSÃO

A redução volumétrica dos hemangiomas faciais obtida por meios cirúrgicos beneficia uma série de condições, como obstrução visual e das vias respiratórias, sangramentos, ulcerações e lesões de grandes dimensões que causam distorção anatômica. Ao tratar hemangiomas infantis nasais, o objetivo de resolução da lesão encontra na precocidade de tratamento um trunfo importante para prevenção de sequelas decorrentes do crescimento da lesão e comprometimento em definitivo de estruturas em crescimento. Diferentemente de filosofias de tratamento clássicas que apregoavam a abordagem tardia, ao abordar cirurgicamente pacientes em fase proliferativa antecipa-se a época de tratamento, atingindo-se os objetivos propostos.

O grau de previsibilidade dos resultados a longo prazo é muito restrito, uma vez que o paciente se encontra em desenvolvimento e crescimento, em paralelo ao tratamento do hemangioma infantil. É importante, portanto, considerar, no planejamento cirúrgico, medidas que visem a reduzir o potencial de maus resultados por etiologia iatrogênica.

A ressecção de pele não acometida é formalmente contraindicada. Nas lesões extensas com comprometimento superficial, ressecções parciais podem ser indicadas, evitando também restrição de crescimento por falta de maleabilidade tecidual. O planejamento conservador na ressecção do revestimento cutâneo permite manter quantidade de tecido suficiente para crescimento nasal, ao mesmo tempo em que evita o efeito compressivo do hemangioma sobre as estruturas em crescimento. A rápida adaptação cutânea que ocorre na infância permite a manutenção de excesso de tecido normal, podendo-se evidenciar esse fato nos resultados favoráveis obtidos, validando os critérios de indicação cirúrgica. Corroborando esse fato a avaliação a longo prazo, que demonstrou obtenção de tais resultados com apenas um ou poucos procedimentos cirúrgicos.

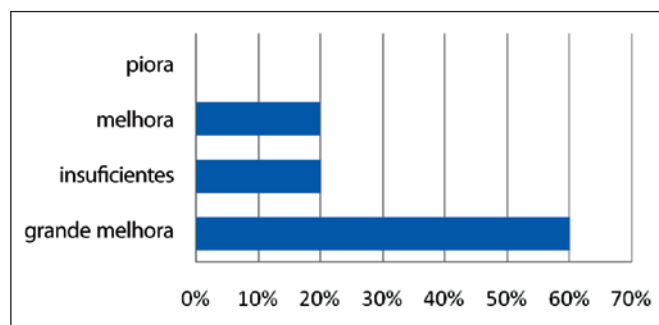


Figura 8 – Avaliação dos resultados estéticos obtidos.

A avaliação por examinadores independentes parece a melhor maneira de objetivamente analisar a amostra. Dessa forma, ao responder sobre alguns dos quesitos solicitados, como dificuldade que o caso apresenta e necessidade de reoperação, se faz necessária a avaliação por cirurgiões plásticos independentes, que têm filosofia de avaliação e grau de exigência adequados, porém sem o viés do cirurgião que conhece seus casos. Mesmo assim, é necessária a comprovação da uniformidade dos avaliadores e concordância de suas avaliações para que os resultados possam ser relevantes do ponto de vista estatístico. Em outras palavras, a remoção cirúrgica dos hemangiomas, quando respeitados critérios precisos de indicação, fornece resultados adequados em casos mais simples e complexos.

Ao pesar a relação risco/benefício do tratamento cirúrgico, levando-se em consideração a criação de uma cicatriz no local do hemangioma, os resultados do presente estudo são estimuladores da manutenção da filosofia de tratamento empregada. A proporção de casos avaliados e considerados sem necessidade de novos procedimentos ou com necessidade de apenas pequenos procedimentos indiretamente corrobora a impressão de que os objetivos do tratamento foram atingidos. A indicação cirúrgica precoce consolidou-se como opção de tratamento, tornando-se mais liberal e simultaneamente mais criteriosa.

## CONCLUSÕES

No manejo dos hemangiomas nasais, o tratamento cirúrgico definitivo pode ser considerado uma alternativa segura e eficaz, com baixas taxas de complicação.

## REFERÊNCIAS

1. Beck DO, Gosain AK. The presentation and management of hemangiomas. *Plast Reconstr Surg.* 2009;123(6):181e-91e.
2. Boye E, Jinnin M, Olsen BR. Infantile hemangioma: challenges, new insights, and therapeutic promise. *J Craniofac Surg.* 2009;20(Suppl 1):678-84.
3. Goldenberg DC. Estudo crítico dos resultados obtidos no tratamento dos hemangiomas cutâneos cérvico-faciais [Dissertação de mestrado]. São Paulo: Faculdade de Medicina da Universidade de São Paulo; 2002. 164p.
4. Bruckner AL, Frieden IJ. Hemangiomas of infancy. *J Am Acad Dermatol.* 2003;48(4):477-93.
5. Achauer BM, Chang CJ, Vander Kam VM. Management of hemangioma of infancy: review of 245 patients. *Plast Reconstr Surg.* 1997;99(5):1301-8.
6. Brown TJ, Friedman J, Levy ML. The diagnosis and treatment of common birthmarks. *Clin Plast Surg.* 1998;25(4):509-25.
7. Chen MT, Yeong ER, Horng SY. Intralesional corticosteroid therapy in proliferating head and neck hemangiomas: a review of 155 cases. *J Pediatr Surg.* 2000;35(3):420-3.
8. Frieden IJ, Eichenfield LF, Esterly NB, Geronemus R, Mallory SB. Guidelines of care for hemangiomas of infancy. *J Am Acad Dermatol.* 1997;37(4):631-7.
9. Hiraki PY, Goldenberg DC. Diagnóstico e tratamento do hemangioma infantil. *Rev Bras Cir Plást.* 2010;25(2):388-97.

10. Tanner JL, Dechert MP, Frieden IJ. Growing up with a facial hemangioma: parent and child coping and adaptation. *Pediatrics*. 1998; 101(3 pt 1):446-52.
11. Bauland CG, van Steensel MA, Steijnen PM, Rieu PN, Spauwen PH. The pathogenesis of hemangiomas: a review. *Plast Reconstr Surg*. 2006; 117(2):29e-35e.
12. Schiavon G, Fusaro F, Carmignola G, Zoppellaro F, Marzaro M, Bastasin F, et al. Considerazioni sulla terapia steroidea degli emangiomi infantili. *Minerva Pediatr*. 1998;50(4):105-9.
13. Léauté-Labrèze C, Taïeb A. Efficacité des bêtabloquants dans les hémangiomes capillaires infantiles: signification physiopathologique et conséquences thérapeutiques. *Ann Dermatol Venerol*. 2008;135(12): 860-2.
14. Enjolras O, Deffrennes D, Borsik M, Diner P, Laurian C. Vascular tumors and the rules of their surgical management. *Ann Chir Plast Esthet*. 1998;43(4):455-89.
15. McCarthy JG, Borud LJ, Schreiber JS. Hemangiomas of the nasal tip. *Plast Reconstr Surg*. 2002;109(1):31-40.

---

**Correspondência para:**

Dov Charles Goldenberg  
Rua Pedro de Toledo, 960 – cj. 124 – Vila Mariana – São Paulo, SP, Brasil – CEP 04039-002  
E-mail: drdov@terra.com.br