

# Fasceíte necrotizante após aplicação de injeção intramuscular

## *Necrotizing fasciitis after intramuscular injection*

GUSTAVO STEFFEN ALVAREZ<sup>1</sup>  
 EVANDRO JOSÉ SIQUEIRA<sup>2</sup>  
 MILTON PAULO DE OLIVEIRA<sup>3</sup>  
 PEDRO DJACIR ESCOBAR  
 MARTINS<sup>4</sup>

Trabalho realizado no Serviço de Cirurgia Plástica do Hospital São Lucas da Pontifícia Universidade Católica do Rio Grande do Sul (PUCRS), Porto Alegre, RS, Brasil.

Artigo submetido pelo SGP (Sistema de Gestão de Publicações) da RBCP.

Artigo recebido: 25/5/2011  
 Artigo aceito: 18/10/2011

### RESUMO

É relatado o caso de um paciente do sexo masculino, de 1 ano e 2 meses, apresentando quadro de fasceíte necrotizante comprometendo região inguinal e coxas após injeção intramuscular de metoclopramida. Neste artigo, são discutidos e apontados os aspectos fundamentais do diagnóstico e tratamento da doença, ressaltando a importância da identificação precoce dos fatores que possam contribuir significativamente para melhora da sobrevida.

**Descritores:** Fasciite. Desbridamento. Metoclopramida.

### ABSTRACT

We report the case of a 1-year-old boy who developed necrotizing fasciitis of the groin and thighs after intramuscular injection of metoclopramide. We discuss and highlight the key aspects of diagnosis and treatment of this disease, with an emphasis on the importance of early identification of factors that can contribute significantly to improved survival.

**Keywords:** Fasciitis. Debridement. Metoclopramide.

### INTRODUÇÃO

A fasceíte necrotizante caracteriza-se por uma infecção grave acometendo o tecido subcutâneo e a fáscia superficial<sup>1</sup>. Apesar dos avanços realizados na área de terapia intensiva, a mortalidade permanece muito alta (15% a 50%), tornando fundamental o diagnóstico precoce e a conduta terapêutica mais adequada<sup>1</sup>. Essa doença de caráter fulminante caracteriza-se por uma infecção, geralmente polimicrobiana, causada por bactérias produtoras de necrotoxinas (estreptococos beta-hemolíticos do grupo A, *Staphylococcus aureus* e anaeróbios). O sinergismo entre essas bactérias é responsável pelo curso fulminante da doença, sendo a exploração cirúrgica o principal meio diagnóstico e terapêutico<sup>2</sup>. O reconhecimento

dessa afecção, em seus estágios iniciais, nem sempre é claro, podendo confundir-se com quadros simples de infecções cutâneas, como a celulite<sup>3</sup>.

O cirurgião plástico é frequentemente requisitado para avaliar casos de infecções de partes moles em suas mais diversas formas, sendo, portanto, fundamental o conhecimento das principais causas, bem como dos sinais e sintomas precoces que podem alertar para a presença de um quadro mais grave que o inicialmente suspeitado.

Neste artigo é relatado o caso de um paciente pediátrico apresentando fasceíte necrotizante em membros inferiores após injeção intramuscular de metoclopramida, ressaltando os principais aspectos da doença, bem como alertando para que nunca sejam subestimados casos de infecções de tecidos moles.

1. Cirurgião plástico. Membro da Sociedade Brasileira de Cirurgia Plástica (SBCP). Doutorando em Medicina e Ciências da Saúde pela Pontifícia Universidade Católica do Rio Grande do Sul (PUCRS), Porto Alegre, RS, Brasil.
2. Cirurgião plástico. Membro da SBCP, Porto Alegre, RS, Brasil.
3. Membro titular da SBCP, preceptor do Serviço de Cirurgia Plástica do Hospital São Lucas da PUCRS (HSL-PUCRS), Porto Alegre, RS, Brasil.
4. Membro titular da SBCP, regente do Serviço de Cirurgia Plástica do HSL-PUCRS, Porto Alegre, RS, Brasil.

## RELATO DO CASO

Paciente de 1 ano e 2 meses de idade, sexo masculino, branco, previamente hígido, apresentou quadro de febre e vômitos. Foi atendido em hospital terciário na cidade de Porto Alegre (RS), onde recebeu injeção intramuscular de metoclopramida em coxa esquerda, sendo posteriormente liberado para o domicílio. Dois dias após, foi levado à unidade de emergência do Hospital São Lucas da Pontifícia Universidade Católica do Rio Grande do Sul (PUCRS), com queixa de aparecimento de pequeno hematoma em região inguinal esquerda.

No dia seguinte, apresentou piora progressiva do hematoma, com extensão do mesmo para a região anterior da coxa esquerda e região inguinal esquerda, assim como em face posterior da coxa direita. Associada à progressão cutânea, houve, concomitantemente, piora laboratorial e clínica, sendo prontamente iniciado manejo em unidade de tratamento intensivo (UTI).

O paciente evoluiu com choque séptico acompanhado de necrose cutânea extensa da região inguinal esquerda, face anterior da coxa esquerda e face posterior da coxa direita.

Após estabilização clínica do paciente, foi indicado desbridamento cirúrgico pela equipe de cirurgia plástica, sendo evidenciados necrose dérmica, tecido subcutâneo friável e com coloração acinzentada, necrose dos vasos perfurantes, e secreção purulenta e serossanguinolenta fétida.

Após dois outros procedimentos cirúrgicos para desbridamento, foram realizadas reconstrução e cobertura do local, com enxertos de pele parcial, retalhos de avançamento e transposição na face posterior da coxa direita e retalho de transposição (romboide) em região inguinal esquerda, a fim de propiciar proteção adequada aos vasos femorais.

O paciente apresentou evolução favorável, recebendo alta hospitalar após 80 dias de internação.

## DISCUSSÃO

A fascíte necrotizante apresenta-se como um dos quadros mais graves de infecções de partes moles, possuindo altas taxas de mortalidade mesmo em centros altamente qualificados<sup>1</sup>. Todos os estudos realizados são unânimes em afirmar a importância do diagnóstico e tratamento precoce agressivo para melhora da sobrevivência<sup>3-5</sup>. As duas principais armadilhas na condução de tais casos são falha no diagnóstico precoce e desbridamento cirúrgico inadequado<sup>5</sup>.

Define-se fascíte necrotizante como infecção primária da fáscia superficial que se estende ao tecido celular subcutâneo, mediada por necrotoxinas, principalmente a enzima hialuronidase. Tal fato leva à necrose liquefativa da fáscia superficial, com trombose dos vasos perfurantes da pele e consequente isquemia desta. O quadro pode ter origem tanto em lesões cutâneas diretas como por via hematogênica<sup>5,6</sup>.

Pacientes adultos com quadro de fascíte necrotizante polimicrobiana em geral apresentam, concomitantemente, doenças debilitantes crônicas, como diabetes, insuficiência renal e etilismo<sup>5</sup>. Em pacientes pediátricos, ao contrário, essa infecção é, na maioria das vezes, monomicrobiana, causada pelo *Streptococcus pyogenes* (grupo A), que, em todo o mundo, é o principal agente causador<sup>4,5</sup>. Classifica-se esses dois tipos de infecção em: tipo I (polimicrobiana com envolvimento de anaeróbios e estreptococos não do grupo A) e tipo II (monomicrobiana causada por estreptococos do grupo A)<sup>7</sup>.

As principais portas de entrada são locais de trauma prévio e lesões cutâneas, tendo como sítio de acometimento inicial, em ordem decrescente, parede abdominal, região glútea e quadris<sup>3,6</sup>.

O entendimento da fisiopatologia da doença, bem como dos mecanismos causadores, é fundamental para identificação precoce dos casos. Estudos retrospectivos indicam incidência de até 85% de atraso no diagnóstico da doença, em decorrência de confusão do quadro com celulite<sup>9</sup>. O fato de a infecção iniciar-se na fáscia profunda faz com que sintomas mais específicos, como crepitação e bolhas, raramente sejam notados (< 40% dos casos)<sup>8</sup>. Sintomas e sinais mais precoces da doença são: edema e eritema (78% a 100%), dor significativa (83%) e febre (83%). Com o progredir da doença, os sintomas tornam-se mais expressivos, observando-se formação de bolhas, surgimento de crostas necróticas na pele, formação de secreção cinzenta oriunda do subcutâneo, perda de sensibilidade da região e crepitação<sup>3,5,8</sup>. Com o objetivo de diferenciar o quadro nos estágios iniciais, um estudo comparando sintomas e sinais de celulite e fascíte concluiu que os pacientes com fascíte apresentavam quadro de rash eritematoso generalizado e aparência tóxica mais pronunciados<sup>5</sup>. Além disso, observou-se menor contagem de plaquetas nesses pacientes. Um paciente com quadro de dor desproporcional ao exame físico também deve suscitar no médico a forte suspeita da doença em seus estágios iniciais<sup>5</sup>.

Os dois fatores causais mais comumente relatados em pacientes pediátricos são lesões por varicela e injeções intramusculares<sup>3</sup>. É reconhecida e fundamentada a relação entre quadro de infecções necrotizantes e injeção intramuscular de anti-inflamatórios não-esteroides<sup>10</sup>. Não existe na literatura correlação direta da metoclopramida com quadros de fascíte, como no caso relatado neste artigo. Portanto, no caso reportado, o fator causal mais importante para o desenvolvimento da infecção provavelmente foi a injeção intramuscular, que forneceu porta de entrada para o *Streptococcus pyogenes*, e não a metoclopramida em si. Junte-se a isso o fato de o paciente ter tido acometimento bilateral e não somente no sítio de punção. Apesar disso, é importante que mais casos semelhantes sejam descritos, a fim de elucidar melhor a relação entre metoclopramida e infecções de tecidos moles.

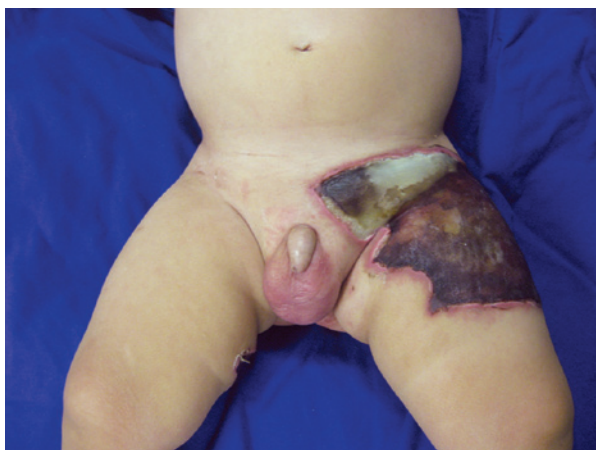Alguns aspectos fundamentais no manejo desses pacientes devem ser sempre enfatizados. Alto índice de suspeição, diagnóstico precoce, exploração cirúrgica e desbridamento

agressivos, antibioticoterapia e apoio em UTI são fatores fundamentais no manejo bem-sucedido desses pacientes. Em casos duvidosos, o diagnóstico pode ser fundamentado em inspeção e biópsias (congelação) da área acometida por meio de pequena incisão realizada com anestesia local<sup>1,8</sup>. O desbridamento em pacientes com quadros precoces deve ser considerado assim que se tenha uma definição clara das margens necróticas da lesão; nos quadros tardios, deve ser realizado assim que o paciente esteja estável clinicamente<sup>4</sup>. Tal conduta diminui a necessidade de transfusões sanguíneas, em decorrência de trombose de vasos perfurantes, além de diminuir o trauma cirúrgico em pacientes já metabolicamente comprometidos<sup>4,9</sup>. A cobertura cutânea, na maioria das vezes enxertos de pele parciais, deve ser fornecida precocemente, assim que as condições do leito receptor permitam, o que

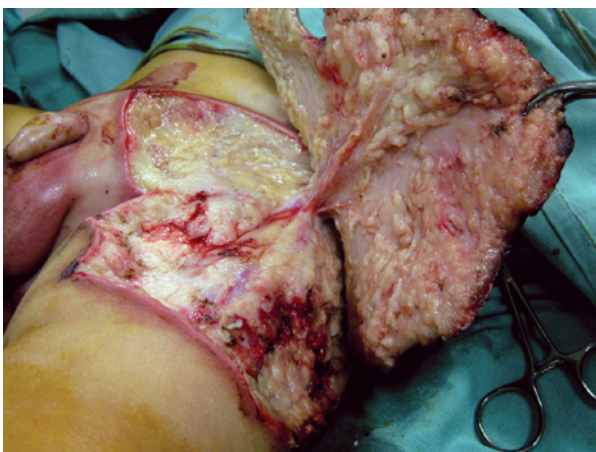
diminui a perda de fluidos, eletrólitos e proteínas, bem como a taxa de reinfeção e mortalidade<sup>5,8</sup>.

As Figuras 1 a 5 ilustram o caso relatado.

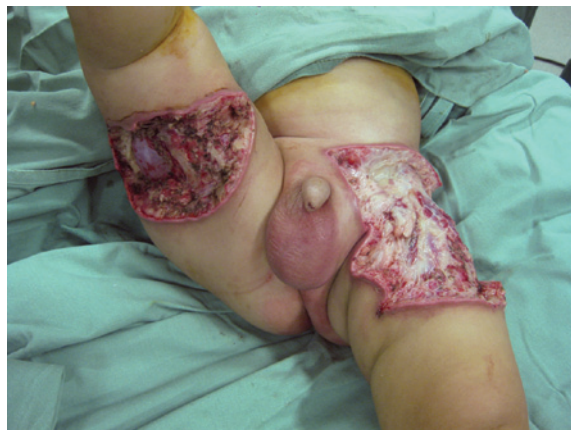Após exposição e discussão do caso abordado neste relato, fica clara a importância do diagnóstico precoce e do tratamento correto dos quadros de fasceíte necrotizante, visando à melhor sobrevida dos pacientes.



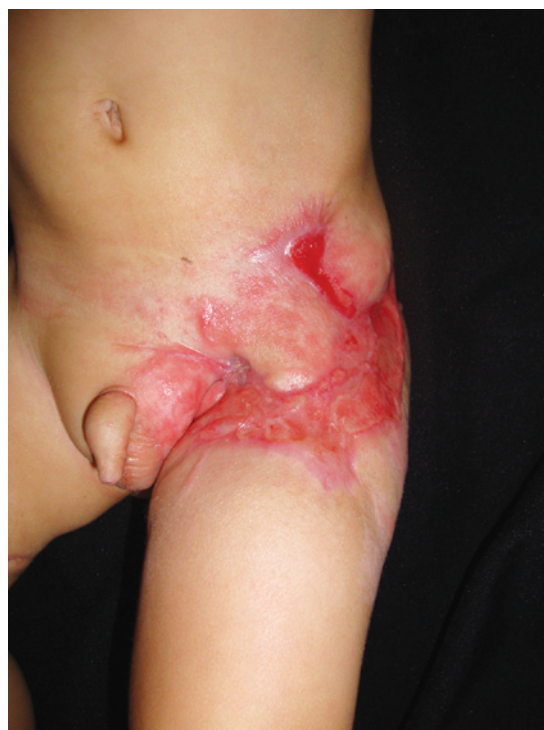**Figura 1** – Aspecto pré-operatório evidenciando extensa área de necrose dérmica em região inguinal e raiz da coxa esquerda.



**Figura 2** – Aspecto transoperatório observando-se tecido subcutâneo com coloração acinzentada, secreção serossanguinolenta e purulenta fétida, e necrose dos vasos perfurantes e da fâscia subjacente.

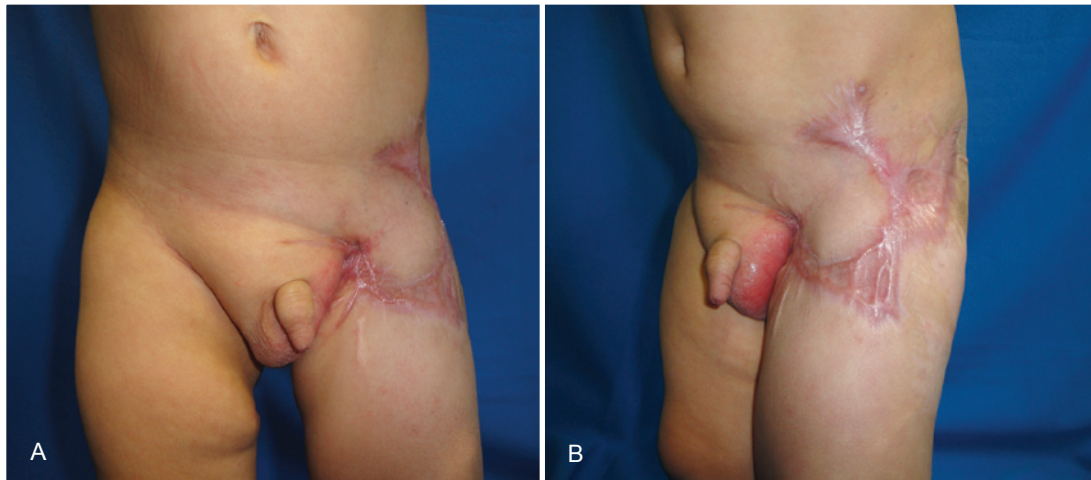


**Figura 3** – Aspecto final após desbridamento cirúrgico. Foram necessários mais 2 procedimentos de desbridamento para propiciar leito receptor adequado para cobertura cutânea.



**Figura 4** – Aspecto 3 meses após enxertia de pele parcial e uso de retalho de Limberg para proteção dos vasos femorais.





**Figura 5** – Aspecto 6 meses após apresentação inicial. Em **A**, vista frontal. Em **B**, vista oblíqua.

## REFERÊNCIAS

1. Elliott D, Kufera JA, Myers RA. The microbiology of necrotizing soft tissue infections. *Am J Surg*. 2000;179(5):361-6.
2. Cazaes RS, Schettino AM, Ribeiro DSM, Silva PRS, Campos RB. Desbridamento e reconstrução cirúrgica do tronco após trauma. *Rev Soc Bras Cir Plást*. 2007;22(4):269-73.
3. Fustes-Morales A, Gutierrez-Castrellon P, Duran-Mckinster C, Orozco-Covarrubias L, Tamayo-Sanchez L, Ruiz-Maldonado R. Necrotizing fasciitis: report of 39 pediatric cases. *Arch Dermatol*. 2002;138(7):893-9.
4. Wakhlu A, Chaudhary A, Tandon RK, Wakhlu AK. Conservative management of necrotizing fasciitis in children. *J Pediatr Surg*. 2006;41(6):1144-8.
5. Cheung JP, Fung B, Tang WM, Ip WY. A review of necrotising fasciitis in the extremities. *Hong Kong Med J*. 2009;15(1):44-52.
6. El-Khatib HA. V-Y fasciocutaneous pudendal thigh flap for repair of perineum and genital region after necrotizing fasciitis: modification and new indication. *Ann Plast Surg*. 2002;48(4):370-5.
7. Hassell M, Fagan P, Carson P, Currie BJ. Streptococcal necrotising fasciitis from diverse strains of *Streptococcus pyogenes* in tropical northern Australia: case series and comparison with the literature. *BMC Infect Dis*. 2004;4(1):60.
8. Cunningham JD, Silver L, Rudikoff D. Necrotizing fasciitis: a plea for early diagnosis and treatment. *Mt Sinai J Med*. 2001;68(4-5):253-61.
9. Bingöl-Koloğlu M, Yıldız RV, Alper B, Yağmurlu A, Çiftçi E, Gökçora IH, et al. Necrotizing fasciitis in children: diagnostic and therapeutic aspects. *J Pediatr Surg*. 2007;42(11):1892-7.
10. Rygnestad T, Kvam AM. Streptococcal myositis and tissue necrosis with intramuscular administration of diclofenac (Voltaren). *Acta Anaesthesiol Scand*. 1995;39(8):1128-30.

### Correspondência para:

Gustavo Steffen Alvarez  
 Av. Ipiranga, 6.690 – cj. 520 – Jardim Botânico – Porto Alegre, RS, Brasil – CEP 90610-000  
 E-mail: contato@gustavoalvarez.com.br